Հայաստանի Գիտությունների Ազգային Ակադեմիա
Национальная Академия Наук Армении
National Academy of Sciences of Armenia

Հայաստանի Կենսաբանական Հանդես
Биологический Журнал Армении
Biological Journal of Armenia

•Փորձարարական և տեսական հոդվածներ •Экспериментальные и теоретические статьи•
•Experimental and theoretical articles•

Հայաստանի կենսաբ. հանդես, 3(66), 2014

ՓԱՅԾԱՂԻ ԱԽՏԱՀԱՐՈՒՄԸ ԽՈԶԵՐԻ ԱՖՐԻԿՅԱՆ ԺԱՆՏԱԽՏԻ (ԳԵՆՈՏԻՊ II) ԴԵՊՔՈՒՄ

Ա.Է. ՄԻՍԱԿՅԱՆ

ՀՀ ԳԱԱ Մոլեկուլային կենսաբանության ինստիտուտ,
Բջջի կենսաբանության և վիրուսաբանության լաբորատորիա
allamisakyan@mail.ru

Ներկայացված են տվյալներ փայծաղի ախտաձևաբանական փոփոխությունների, ինչպես նաև վիրեմիայի զարգացման առանձնահատկությունների մասին ընտանի խոզերի մոտ աֆրիկյան ժանտախտի վիրուսով (գենոտիպ II) փորձարարական վարակման պայմաններում: Դրանք բնութագրվում են փայծաղի հեմորագիկ և շճահեմորագիկ սպլենիտով, որն ուղեկցվում է լիմֆոիդ ֆոլիկուլների ռեդուկցիայով, լիմֆոցիտների կարիոպիկնոզով և կարիոռեքսիսով և վաղ զարգացող վիրեմիայով, որն առավելագույն տիտրերի է հասնում վարակումից հետո 5-7-րդ օրերին:

Խոզերի աֆրիկյան ժանտախտ – վիրուս II գենոտիպ – փայծաղ – վիրեմիա

Представлены данные о патоморфологических изменениях селезенки, возникающих при экспериментальной инфекции вирусом африканской чумы свиней (генотип II). Инфекция характеризовалась виремией с первых дней после инфицирования и острым течением с летальным исходом на 7-9 сут.

Для патоморфологических изменений в селезенке характерно развитие геморрагического спленита на 2-4 сут после начала инфекции. Микроскопический анализ выявил редукцию лимфоидных фолликулов на 5-7 сут после начала инфекции, а также кариопикноз и кариорексис лимфоцитов с 3 по 7 сут.

Африканская чума свиней – вирус II генотипа – селезенка – виремия

The article presents data from the experimental reproduction of African swine fever (ASF) in domestic pigs, infected with highly virulent ASF virus (genotype II). The pathomorphological changes are characterized by hemorrhagic and serohaemorragic affection of spleen, which accompanied with lymphoid follicule's reduction, karyopicnosis and karyorrhexis of lymphocytes, as well as early viraemia, which has high titres in 5-7 days post infection.

African Swine fever – genotype II virus – spleen – viraemia

Խոզերի աֆրիկյան ժանտախտը (ԽԱԺ) (լատ. Pestis africana suum) ընտանի և վայրի խոզերի սուր հպավարակային բնական օջախայնությամբ հիվանդություն է, որի հարուցիչը Asfarviridae ընտանիքին պատկանող *Asfarvirus* ցեղի ԴՆԹ պարունակող վիրուս է: Այն բնական կերպով բռնկվել է հարավային և արևելյան Աֆրիկայում և որպես բնական վիրուսակիրներ հանդիսանում են աֆրիկյան վայրի խոզերը, *Ornithodoros* ցեղին պատկանող արգասիդային տզերը: Գոյություն ունեն վիրուսի 22 գենոտիպեր, որոնցից ՀՀ-ում հանդիպում է բարձր վիրուլենտությամբ օժտված գենոտիպ II-ը, որը պատճառ է դառնում հիվանդության սուր ձևի զարգացման և բերում կենդանիների 100 % մահացության: Վիրուսը չի վարակում որևէ այլ կենդանատեսակի կամ մարդկանց (բացի *Ornithodoros* ցեղի տզերից):

Կապված 2007թ. Հայաստանի, ինչպես նաև Ռուսաստանի, Բելառուսի, Ուկրաինայի տարածաշրջաններ Վրաստանից խոզերի աֆրիկյան ժանտախտի (ԽԱԺ) բարձր վիրուլենտությամբ օժտված II գենոտիպով վիրուսի ներթափանցման հետ՝ ակտիվ զարգացող խոզաբուծությունը վտանգած է հետևյալ պատճառներով: ԽԱԺ-ը խիստ

հպավարակային, բարձր մահացությամբ հիվանդություն է (որոշ շտամերով վարակումից հետո կենդանի մնացած խոզերը ընդմիշտ մնում են վիրուսակիր), ձևավորվում են բնական օջախներ, չկան պատվաստանյութեր [1,8]:

ԽԱԺ-ը բնութագրվում է տենդով, արյունազեղումներով, թուլությամբ, ականջախեցիների, կրծքի, որովայնի, վերջույթների ցիանոզով [2]: Հիվանդության պաթոգենեզի հիմքում ընկած է իմունային համակարգի օրգանների լիմֆոիդ և միելոիդ հյուսվածքներում, արյունատար և լիմֆատիկ անոթների էնդոթելային բջիջներում, մակրոֆագերում վիրուսի վերարտադրումն, որն ուղեկցվում է իմունային համակարգի օրգանների (ավշային հանգույցների, փայծաղի, ոսկրածուծի և այլն), ախտահարմամբ, մակրոֆագերի, էնդոթելային բջիջների քայքայմամբ: Դրա հետևանքով տեղի է ունենում կենսաբանական ակտիվ միջնորդանյութերի (ցիտոկիններ, ինտերլեյկիններ, կոմպլեմենտի գործոն և այլն) ձերբազատում:

Մասնավորապես փայծաղը, լինելով իմունային համակարգի գլխավոր օրգան, առաջնահերթ ընդգրկվում է ախտահարման մեջ: Խոզերի փայծաղը՝ պատված նուրբ ֆիբրոէլաստիկ պատյանով, կազմված է ռետիկուլոէնդոթելային ցանցի վրա հիմնված կարմիր և սպիտակ կակղաններից: ԽԱԺ-ի ժամանակ վիրուսի երկրորդային ռեպլիկացիան տեղի է ունենում սպիտակ կակղանի լիմֆատիկ ֆոլիկուլների շուրջզարկերակային լիմֆատիկ գոտիների լիմֆոցիտներում, պլազմատիկ բջիջներում, մակրոֆագերում: Վիրուսի ռեպլիկացիա տեղի է ունենում նաև կարմիր կակղանի ձգանների էնդոթելային բջիջներում: Արդյունքում զարգանում են փայծաղի բորբոքային, դեստրուկտիվ փոփոխություններ՝ հետևապես նաև ֆունկցիոնալ խանգարումներ:

Չնայած բազմաթիվ հետազոտությունների, այնուամենայնիվ ԽԱԺ վարակի պաթոգենեզին վերաբերող շատ հարցեր դեռևս ուսումնասիրված չեն [3]: Ուսումնասիրված են հիմնականում ԽԱԺ-ի թույլ և միջին վիրուլենտությամբ շտամներով փորձարարական վարակման պայմաններում զարգացող ախտաձևաբանական փոփոխությունները: Հետևապես, կարևոր ենք համարում ընտանի խոզերի մոտ ախտաբանական փոփոխությունների ուսումնասիրությունը գենոտիպ II վիրուսով փորձարարական վարակի պայմաններում, որն առկա է ՀՀ տարածքում:

Հետազոտության նպատակն է հայտնաբերել փայծաղի հիմնական ախտաբանական փոփոխությունները հիվանդության դինամիկայում, ինչպես նաև վիրեմիայի զարգացման առանձնահատկությունները ԽԱԺ-ի վիրուսով (գենոտիպ II) ընտանի խոզերի փորձարարական վարակի պայմաններում:

Նյութ և մեթոդ: Ընտանի խոզերի փորձարարական վարակումը կատարվել է Հայաստանի և Վրաստանի տարածքում առկա ԽԱԺ-ի բարձր վիրուլենտությամբ գենոտիպ II վիրուսով: Յուրաքանչյուր ներմկանային ներարկման համար օգտագործված վիրուսի տիտրը կազմել է 10^4 50% հեմադսորբցիոն դոզա (HAD 50/մլ): Վիրուսի տիտրումը կատարվել է ըստ համապատասխան ցուցանիշների և ներկայացվել որպես $\log_{10}$HAD50/ մլ [4]:

Փորձի համար օգտագործվել են միևնույն տարիքի (3 ամսական) 30-33 կգ առողջ Լանդրաս ցեղատեսակի խոզեր՝ 10-ը վարակման և 2-ը ստուգիչ նպատակներով [7]: Նախապես ստուգիչ նպատակներով բոլոր խոզերից վերցվել է արյան նմուշ (4-5 մլ)՝ պահպանելով հեմոլիզից և հյուսվածքների ախտահարումից խուսափելու պայմանները: Արյան նմուշը վերցվել է առաջնային սիներակից [9]:

Տասը խոզեր վարակվել են ներմկանային ներարկմամբ [6]: Երկու խոզերը ներարկվել է 1.0 մլ ֆիզիոլոգիական լուծույթ ն/մ՝ որպես չվարակված ստուգիչ կենդանիներ: Կենդանիների խնամքը ու էֆթանազիան կատարվել է համապատասխան AVMA էֆթանազիայի մասին ուղեցույցի և կենդանիների խնամքի ու կիրառման տեղային ուղեցույցի՝ ԳԱԱ Մոլեկուլային կենսաբանության ինստիտուտի ներինստիտուտային վերահսկող խորհրդի էթիկայի անկախ կոմիտեի ՆԻՎԽ00004079 համաձայն:

Վարակումից 7 օր հետո կատարվել է վարակված, ինչպես նաև ստուգիչ կենդանիների էֆթանազիա ածխածնի երկօքսիդի ինհալացիայով (75-80 % ածխածնի երկօքսիդ 20 րոպեի ընթացքում):

Փորձի ընթացքում կատարվել է կենդանիների ամենօրյա կլինիկական զննում: Հյուսվածաբանական հետազոտման համար վերցվել է նմուշ փայծաղից, որը ֆիքսվել է ֆորմալինի 10 %-անոց չեզոք լուծույթում, կարծրացվել պարաֆինով: Պատրաստվել են 4-5 մկմ լայնական կտրվածքներ ռոտորային միկրոտոմով: Հյուսվածաբանական հետազոտության համար պրեպարատները ներկվել են հեմատոքսիլին էոզինով, ուսումնասիրվել են Leica DM1000 մանրադիտակով, արվել են միկրոֆոտոլուսանկարներ Leica DMA թվային ֆոտոխցիկով:

Վիճակագրական վերլուծությունը կատարվել է ըստ Student's t-test-ի:

Արդյունքներ և քննարկում: Փորձարարական վարակման ժամանակ (գենոտիպ II) կլինիկական ախտանշաններն որոշակիորեն տարբերվում են նախորդ հետազոտու-

թյան ժամանակ ստացված տվյալներից, որը կատարվել է վիրուսի Malawi 83 իզոլատով [5]:Առաջին կլինիկական ախտանշաններն ի հայտ են գալիս վարակումից 2-3 օր հետո՝ ախորժակի բացակայության, դեպրեսիայի ձևով: 2-4-րդ օրվանից դիտվում է հիպերթերմիա (40^0C և ավելի): Միաժամանակ դիտվում է վարքագծի ակտիվության ընկճում, շնչառության դժվարացում, մաշկի կարմրություն: Վարակումից 5-6 օր հետո դիտվում է արյունային փորլուծություն (20 % դեպքերում), լեթարգիկ վիճակ, այնուհետև վարակումից 7 օր հետո բոլոր վարակված կենդանիները ենթարկվում են սպանդի: Այսպիսով, վարակումից հետո մինչև 3-րդ օրը հիվանդությունն ընթանում է առանց ախտանիշների: Վիրեմիան արտահայտվում է վարակումից հետո 1-2-րդ օրերի ընթացքում և առավելագույնի է հասնում 5-7-րդ օրերին (վիրեմիայի տիտրը 5.0-5.5 $\log_{10}$ HAD 50/մլ): ԽԱԺ վիրուսի բարձր տիտր գրանցվում է բոլոր վարակված խոզերի մոտ վարակումից 7 օր հետո ($p<0,05$-$0,01$): Այսպիսով, ԽԱԺ վիրուսով (գենոտիպ II) փորձարարական վարակումը բնութագրվում է վաղ արտահայտվող վիրեմիայով:

Մեր կողմից կատարված հետազոտությունների արդյունքում հերձման ժամանակ մակրոսկոպիկ ուսումնասիրությամբ հայտնաբերվել է փայծաղի չափերի մեծացում՝ մուգ բալագույն երանգներով: Մեծամասամբ առկա է փայծաղի սեպտիկ ախտահարում: Օրգանի չափերը մեծացած են 2-4 անգամ՝ կակղանի հեմորագիկ ինֆիլտրացիայի հետևանքով: Կոնսիստենցիան փափուկ է, եզրերը՝ կլորացած (նկ. 1): Կտրվածքի վրա կակղանն ունի մուգ կարմիր երանգ, հեշտությամբ քերվում է շիլայանման զանգվածի ձևով (հեմորագիկ սպլենիտ): Մեր կողմից օրգանում նկարագրվել են հեմորագիկ ինֆարկտի բազմաթիվ օջախներ:

Նկ. 1. Ախտահարված փայծաղը հիվանդության 6-րդ օրը (մասշտաբը՝ 1սմ)

Հիվանդության վաղ շրջանում նկատվում է փայծաղի հիպերպլազիա, հիվանդության զարգացմանը զուգընթաց՝ հեմորագիկ սպլենիտ: Հյուսվածաբանական հետազոտությամբ հիվանդության սկզբնական շրջանում (3-4-րդ օրեր) նկատվում է ֆոլիկուլների հիպերպլազիա, հետագայում (6-7-րդ օրերին) նրանց ռեդուկցիա, լիմֆոցիտների կարիոպիկնոզ և կարիոռեքսիս (նկ.2, 3ա,բ):

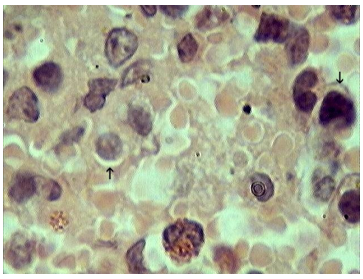

Նկ. 2. Հեմորագիկ սպլենիտ, լիմֆոցիտների կարիոռեքսիս հիվանդության 3-րդ օրը (x1250)

Օրգանում հայտնաբերվում են տարածուն արյունազեղումներ՝ հեմոսիդերինի կուտակմամբ (6-7-րդ օր) (նկ.4, 5):

Այսպիսով, ԽԱԺ-ի վիրուսով (գենոտիպ II) փորձարարական վարակումը բնութագրվում է վաղ զարգացող վիրեմիայով, փայծաղի հեմորագիկ և շճահեմորագիկ սպլենիտով, օրգանի չափերի մեծացմամբ, արյունազեղման օջախներով: Փայծաղի հյուսվածաբանական հետազոտությունը ցույց է տալիս հիվանդության սկզբնական շրջա-

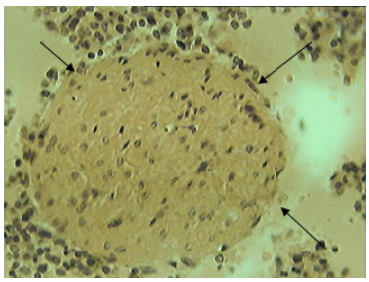

Նկ. 3ա. Ֆոլիկուլների ռեդուկցիա, հիվանդության 6-րդ օրը (x250)

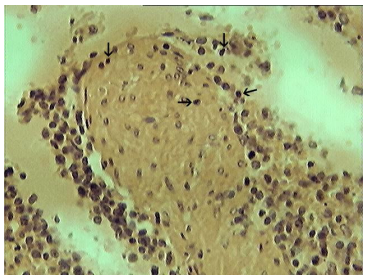

Նկ. 3բ. Ֆոլիկուլների ռեդուկցիա, լիմֆոցիտների կարիոպիկնոզ հիվանդության 6-րդ օրը (x250)

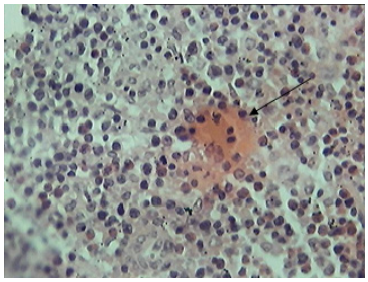

Նկ. 4. Արյունազեղման օջախ հեմոսիդերինի կուտակմամբ հիվանդության 6-րդ օրը (x250)

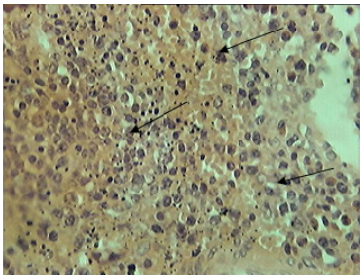

Նկ. 5. Տարածուն արյունազեղումներ՝ հեմոսիդերինի կուտակմամբ հիվանդության 6-րդ օրը (x250)

նում ֆոլիկուլների հիպերպլազիա, ապա նրանց ռեդուկցիա, լիմֆոցիտների կարիոպիկնոզ և կարիոռեքսիս: Առկա են տարածուն արյունազեղումներ՝ հեմոսիդերինի կուտակմամբ:

ԳՐԱԿԱՆՈՒԹՅՈՒՆ

1. *Белянин С.А., Васильев А.П., Колвасов Д.В и. др.* Патогенность вируса африканской чумы свиней, циркулирующего на территории РФ. Роль ветеринарной науки в реализации продовольственной доктрины РФ: Мат-лы международной научно-практической конференции. ГНУ ВНИИВ ВиМ. Покров,. ц. 14-20, 2011.
2. *Макаров В.В. Африканская чума свиней.* Российский университет дружбы народов, М., 268 с., 2011.
3. *Blome S. Gabriel C. Beer M.* Pathogenesis of African swine fever in domestic pigs and European wild boar, Virus Res., *173*, 1, 122-30, 2013.
4. *Enjuanes L, Carrascosa AL, Moreno MA, Viñuela E.* Titration of African swine fever (ASF) virus. J Gen Virol. 1976;32:471–477. doi: 10.1099/0022-1317-32-3-471. [PubMed] [Cross Ref].
5. *Gomez-Villamandos JC, Carasco L, Caballero MJ, Nervas J, Villeda CJ, WilKinson PJ, Sierra MA,* African swine fever virus infection bone marrow: Lesions and pathogenesis. Vet Pathol., *34*, 94-107, 1997.
6. *Howey EB1, O'Donnell V, de Carvalho Ferreira HC, Borca MV,* Arzt. J. Virus. Res. 2013 Dec Pathogenesis of highly virulent African swine fever virus in domestic pigs exposed via intraoropharyngeal, intranasopharyngeal, and intramuscular inoculation, and by direct contact with infected pigs. 26;178(2):328-39. doi: 10.1016/j.virusres.2013.09.024. Epub 2013 Sep 26.
7. *Karalyan Z1, Zakaryan H, Arzumanyan H, Sargsyan K, Voskanyan H, Hakobyan L, Abroyan L, Avetisyan A, Karalova E.* Pathology of porcine peripheral white blood cells during infection with African swinefever virus. BMC Vet Res. 2012 Feb 28;8:18. doi: 10.1186/1746-6148-8-18.
8. *Oura C.* African swine fever virus: on the move and dangerous. Vet. Rec., *173*, 10, 243-5, 2013.
9. *Zhang W.R., Ku P.K., Miller E.R. and Ullrey D.E.* Stability of Glutathione Peroxidase in Swine Plasma Samples under various storage conditions. Can. J. Vet. Res. *50*, 390-392. 1986.

Ստացվել է 26.03.2014