ՏԵՂԵԿԱԳԻՐ ՀԱՅԿԱԿԱՆ ՍՍՌ ԳԻՏՈՒԹՅՈՒՆՆԵՐԻ ԱԿԱԴԵՄԻԱՅԻ
ИЗВЕСТИЯ АКАДЕМИИ НАУК АРМЯНСКОЙ ССР

Բիոլ. և գյուղատնտ. գիտություններ V, № 11, 1952 Биол. и сельхоз. науки

КРАТКИЕ НАУЧНЫЕ СООБЩЕНИЯ

С. А. Оганесян

Некоторые вопросы бронхографической диагностики при раке легкого*

Трудности определения рака легкого, ввиду отсутствия патогномоничных признаков и наличия масок, общеизвестны. Однако возрастающий радикализм в области грудной хирургии и новые методы лучевой терапии, разрабатываемые в основном советскими специалистами, выдвигают новые диагностические задачи. В свете новых требований должны быть разрешены вопросы по возможности ранней и точной диагностики, точной локализации, а также протяженности патологического процесса. Иначе говоря, вопросы лечения рака легкого неразрывно связаны с вопросами своевременной и точной диагностики.

Возникновение раковой опухоли легкого из трахео-бронхиального дерева заставляет чаще прибегать к методам исследования, дающим представление об этой системе. К ним относятся «проникающие» снимки, томография, бронхография и бронхоскопия. Каждый из них имеет определенные преимущества и недостатки, и часто исследования эти являются взаимно дополняющими. «Проникающими» снимками мы пользуемся наравне с обычным рентгенографическим исследованием во всех подозрительных на рак легкого случаях. И на наличие метастазы подомасляннная бронхография дает более демонстративную и вселяющую уверенность картину. Кроме того, иодомасляннная бронхография дает возможность судить не только о морфологическом, но и о функциональном состоянии бронхов.

Среди методов исследования трахео-бронхиального дерева бронхографическое исследование в силу ряда причин должно проводиться после томографического исследования проникающих снимков и до бронхоскопического исследования. Так, бронхография, произведенная до томографического исследования или проникающих снимков, делает картину последних не ясной, а бронхоскопия и особенно бронхоскопическая биопсия, произведенные до бронхографии, в результате травматического раздражения и сангвинации могут изменить морфологическую и функциональную картину бронхиального дерева.

Разработка клинической анатомии легких, а именно, учение о четырехдолевом и сегментарном строении легких, основанное на внутренней

* Из доклада, прочитанного на межреспубликанском совещании онкологов и рентгенологов закавказских республик 1 XII 51 г. в г. Тбилиси.

структуре их, значительно облегчило и возможности диагностического исследования.

Большое значение и необходимость хорошей анестезии при бронхоскопии, и особенно бронхографии, общеизвестны. Она принимает еще большее значение в свете учения И. П. Павлова, подтверждаемое в каждодневной практической работе. Известно, что чаще всего в практической работе для подавления рефлексов со слизистой глотки и гортани пользуются повторными смазываниями ее анестезирующими растворами при помощи гортанного зонда. Процедура эта вызывает неприятные ощущения у больного, рвотный рефлекс и приступы кашля, усугубляя тягостность проводимых методов исследования.

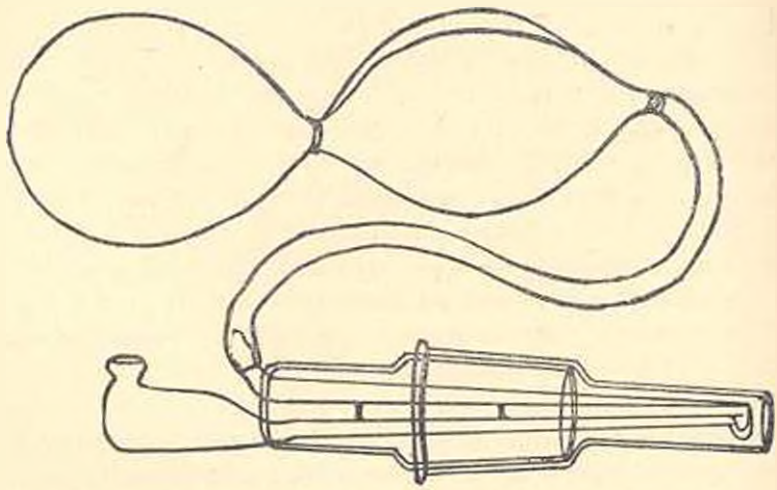

Рис. 1.

Стремление уменьшить неприятные ощущения и тягостность бронхографического и бронхоскопического методов исследования для больного заставило нас пользоваться для анестезии глотки и гортани аппаратом, сконструированным на принципе орошения. Помимо облегчения анестезии глотки и гортани, аппарат этот дает возможность измерять количество употребленного анестезирующего вещества, что невозможно сделать при смазывании гортанным зондом. На рис. 1 приводится схематическое изображение аппарата в собранном виде. Для анестезии нижнего этажа глотки и надсвязочного отдела гортани дистальный конец трубки изогнут наподобие наконечника гортанного шприца.

Данные бронхографического исследования всегда должны сопоставляться с данными общеклинического исследования. И если в части случаев бронхография является вспомогательным методом, уточняющим предполагаемый диагноз и локализацию процесса, то в других случаях она имеет решающее значение.

Наблюдение первое. Б-й Г. 52 лет. Поступил с жалобами на кашель с выделением мокроты и температуру. Настоящее заболевание по словам больного началось 2 месяца назад. Перкуторно имеется укорочение звука справа, начиная с

угла лопатки. Аускультаторно там же единичные сухие и влажные хрипы и ослабленное дыхание.

При обычном рентгенологическом исследовании определяется неравномерное затемнение справа над диафрагмой с вовлечением в процесс плевры.

Предпринятое для определения диагноза бронхографическое исследование обнаружило отчетливо видимое воронкообразное сужение нижнедолевого бронха с краевыми дефектами наполнения его.

Краевой дефект особенно отчетливо виден на боковой бронхограмме.

Заключение: рак легкого.

Наступившее впоследствии улучшение как в самочувствии больного, так и в объективном статусе вызвало сомнение в правоте заключения, сделанного на основании бронхографического исследования.

Однако дальнейшее течение болезни подтвердило диагноз рака легкого. Через 8 месяцев больной скончался.

Надо отметить, что если в части случаев, раз начавшееся заболевание раком легкого неуклонно ведет к ухудшению состояния больного, то в некоторой части случаев оно течет с периодами улучшений в состоянии больного, связанных в значительном количестве случаев с ликвидацией осложнений, сопровождающих основное заболевание.

В данном случае бронхографическое исследование определило диагноз и с демонстративной точностью выявило протяженность поражения.

Наблюдение второе. Б-ой А. 60 лет. Поступил с жалобами на нерезкий кашель с выделением около 50 г слизисто-гнойной мокроты, окрашенной кровью. Больной не температурит. Началом болезни считает грипп, перенесенный 6 месяцев назад. Перкуторно легочный звук не изменен. Аускультаторно—справа в подключичной области дыхание несколько ослаблено, там же выслушиваются единичные влажные хрипы.

При рентгенологическом исследовании определяется скошенность ребер на уровне верхнего легочного поля справа. Там же на фоне пониженной прозрачности усиленный тяжистый рисунок. Как видно из приведенных клинико-рентгенологических данных, симптомы здесь общие для ряда легочных заболеваний. Причем физикальные данные очень скудные.

При бронхографическом исследовании обнаружен стеноз правого главного бронха с изъеденными неровными контурами; стеноз, а не ампутация, т. к. контрастное вещество тонкой струей проходит дальше, да и аэрация легкого говорит за это.

Бронхографическое исследование в данном случае дало возможность не только точно определить диагноз, но и отметить локализацию вблизи бифуркации, несовместимую с эффективным оперативным вмешательством и образованием доброкачественной культи. Такое измерение от угла бифуркации до места поражения названо Брюмом бронхорентгенометрией.

Наши наблюдения относительно бронхорентгенометрии, проверенные бронхоскопически, привели нас к выводу, что в тех случаях, когда больной должен подвергнуться оперативному вмешательству, он должен быть дополнительно исследован бронхоскопически. На этом вопросе мы в данной статье останавливаться не будем.

Приведенные бронхографические данные одновременно указывают, что бронхографическое исследование должно быть проведено не только в тех случаях, когда диагноз заболевания не ясен, но и в тех случаях, когда клинико-рентгенологически имеются веские данные за бронхиаль-

ный рак, так как бронхографическое исследование, помимо распознавания заболевания, выявляет целый ряд ценных дополнительных данных. На это указывают также Фанарджян, Брюм, Цыбульский и др. [3, 1, 2, 4].

В пользу сказанного мы могли бы привести целый ряд наблюдений из имеющихся у нас 172 бронхографических исследований.

Однако «ампутация» бронха может встретиться и при ряде других заболеваний, в том числе при эхинококке, что нами наблюдалось 2 раза (рис. 2), при нагноившемся эхинококке (рис. 3) (случаи подтверждены оперативно доцентом А. Д. Тохняном), при абсцессе легкого (рис. 4).

Рис. 2.

В каждом отдельном случае положительная бронхографическая картина должна быть точно интерпретирована и сопоставлена со всеми данными общеклинического обследования. Для положительного диагноза бронхиального рака большое значение имеет изъеденность и неровность контура стенозированного бронха, хотя сужение бронха с гладкими контурами отнюдь не исключает наличия рака.

В литературе о бронхографической картине при эхинококке имеются скудные данные (Цыбульский, Бейтель и Стриад [4, 5, 6]). Согласно этим данным медленно растущая паразитарная киста только оттесняет брон-

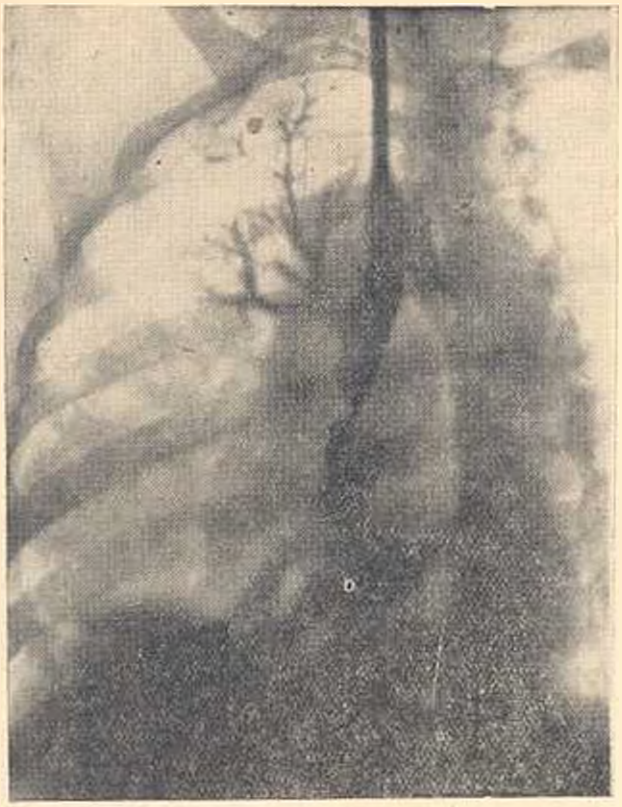

Рис. 3.

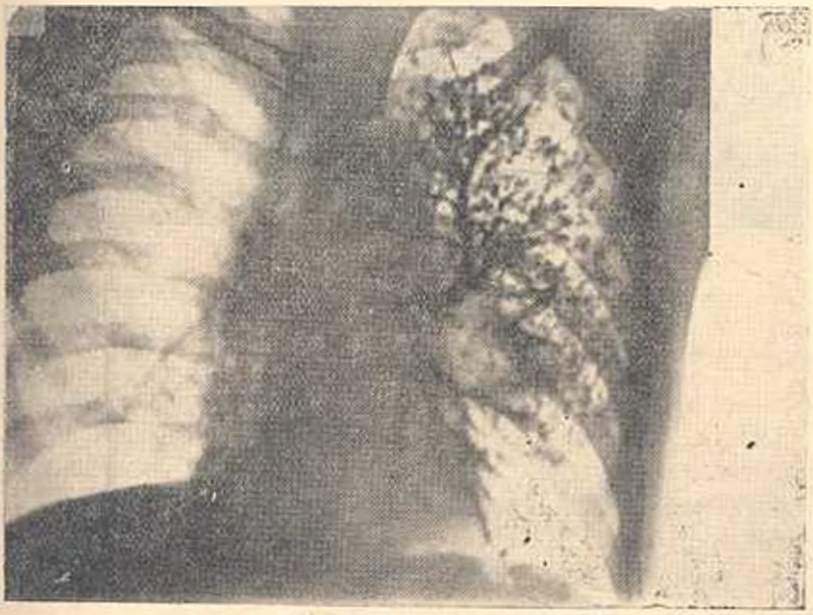

Рис. 4.

хиальные ветви. В наших случаях мы имели закупорку сдавлением. Возможно этому способствует воспалительный процесс вокруг кисты.

Во всех сомнительных случаях бронхографическое исследование по мере возможности должно быть дополнено бронхоскопией, как это было сделано в вышеприведенных случаях, а также в следующем

Наблюдение третье Б-ой 66 лет. Поступила в стационар института с диагнозом нагноительного процесса легкого. Жалуется на кашель с выделением около 1,5 стакана слизисто-гнойной мокроты, температуру и боли в правом боку.

Данные анамнеза, физикального исследования, пальцы в виде барабанных палочек, ногти в виде часовых стекол, а также рентгенологическая картина говорили за наличие нагноительного процесса. Произведенной бронхографией (рис. 5) была обнаружена „ампутация" нижне-долевого бронха. Полученные морфологические и функциональные бронхографические признаки при наличии „ампутированного" нижне-долевого бронха были сомнительны

Рис 5.

Учитывая возраст больного, нами была произведена бронхоскопия и бронхоскопическая биопсия обнаруженных легко кровоточащих опухолевых разращений. Гистологическое исследование выявило наличие плоскоклеточной раковой опухоли.

Наш опыт и литературные данные (Цыбульский, Фариньяс) позволяют отметить, что полученная до поры до времени отрицательная бронхографическая картина, т. е. отсутствие прямых признаков бронхиального рака, особенно при периферических формах рака легкого, не исключает его наличия.

Надо отметить, что бронхоскопическое исследование, которым мы занимаемся сами лично даже в тех случаях, когда патологический участок расположен в пределах бронхоскопического обозрения бронхов, не лишен диагностических погрешностей. Это особенно относится к тем случаям, когда бронхоскопическая биопсия оказывается невозможной.

Хотя и при возможности последней, в крайне редких случаях, при наличии раковой опухоли бронха в приготовленных препаратах из взятого кусочка опухолевые клетки могут отсутствовать. Эти случаи, хорошо известные патолого-анатомам, относятся к неправильному и неудачному подбору места для биопсии. Таким образом, диагностика рака легкого должна покоиться на комплексном изучении больного, которое ни в коей степени не должно служить причиной к затягиванию установления правильного диагноза, а, наоборот, при умелом проведении исследовании ускорит распознавание заболевания.

Выводы

1. Возникновение раковой опухоли легкого из бронхиального дерева заставляет чаще прибегать к методам исследования, дающим представление о состоянии этой системы. Одним из таких методов эффективного диагностического исследования бронхов является иодомасляная бронхография, дающая возможность судить о морфологическом и функциональном состоянии бронхов.

2. Так как ряд заболевании легких, в том числе и эхинококк легкого, также могут дать сужение или «ампутацию» бронха, то результаты бронхографического исследования должны быть тщательно проанализированы и сопоставлены с данными общеклинического исследования.

3. В сомнительных и досягаемых для бронхоскопии случаях бронхографическое исследование должно быть дополнено бронхоскопией и при возможности бронхоскопической биопсией.

4. С целью уменьшения неприятных ощущений и тягостности бронхографического и бронхоскопического методов исследования, анестезию глотки и гортани целесообразно производить методом орошения. Этот метод одновременно дает возможность учесть количество употребленного анестезирующего вещества.

Институт рентгенологии и онкологии
Министерства здравоохранения Арм. ССР

Поступило 16 V 1952

ЛИТЕРАТУРА

1. *Б. И. Брюм*—Диссертация (хранится в медицинской библиотеке), Москва, 1948.
2. . —Тр. научной сессии Центр. научно-исследов. ин-та рентгенологии и радиологии, 1949.
3. *В. А. Фанарджян*—Руководство по рентгенодиагностике, т. I, 1947.
4. *Б. А. Цыбульский*—Диссертация (хранится в медицинской библиотеке), 1948.
5. *A. Beutel*—Bronchographie, Rontgenpraxis, 7, 3, 1935.
6. *A. Beutel und Strand*—Die Anelese und Differentialdiagnose der raumbeschränkenden Prozesse in Bronchogramm, Fortschr. a. d. gel. d. Rontgenstrahlen, Bd. 55, 2, 1937.

Ս. Ա. Հովհաննիսյան

ԹՈՔԻ ՌԱԿԻ ԲՐՈՆԽՈԳՐԱՖԻԿ ԴԻԱԳՆՈՍՏԻԿԱՅԻ ՄԻ ՔԱՆԻ ՀԱՐՑԵՐԻ ՇՈՒՐՋԸ

Ա Մ Փ Ո Փ Ո Ւ Մ

Թոքի ռակի առաջացումը բրոնխիալ ծառից հաճախ առիթում է կիրառել քննության այնպիսի մեթոդներ, որոնք պատկերացում են տալիս այդ օրգանի դրության մասին։ Այդպիսի էֆեկտիվ դիագնոստիկ քննության մեթոդներից մեկն է խողովակային բրոնխոգրաֆիան, որը հնարավորություն է տալիս դատել բրոնխների մորֆոլոգիական և ֆունկցիոնալ դրության մասին։ Քանի որ թոքերի մի շարք հիվանդություններ, այդ թվում և թոքի էխինոկոկը, նույնպես կարող են տալ բրոնխի նեղացում կամ «ամպուտացիա», ապա բրոնխոգրաֆիկ քննության արդյունքները պետք է մանրամասն անալիզի ենթարկվեն և համեմատվեն ընդհանուր կլինիկական քննության տվյալների հետ։

Կասկածելի և բրոնխոսկոպիկ քննության հնարավորության դեպքերում, բրոնխոգրաֆիկ քննությունը պետք է լրացվի բրոնխոսկոպիայով և հնարավորության դեպքում բրոնխոսկոպիկ բիոպսիայով։

Վերոհիշյալ քննությունների ընթացքում հիվանդների անախորժ զգացումները թեթևացնելու տեսակետից, նպատակահարմար է ըմպանի և կոկորդի անզգայացումը կատարել ռոզմանի մեթոդով, որը միաժամանակ հնարավորություն է տալիս չափել օգտագործվող անզգայացնող նյութի քանակությունը։