УДК 617.553-002.3-073.756.8

# Диагностика и лечение абсцессов брюшной полости методом чрескожного дренирования под контролем компьютерной томографии

А.А.Барсегян, А.Л.Франгулян, А.М.Арутюнян, А.М.Варжапетян, М.Г.Шмавонян, Г.В.Манукян

*ЕрГМУ им. М.Гераци, кафедра хирургических болезней N3*

*375025, Ереван, ул. Корюна, 2*

*Ключевые слова*: абсцесс брюшной полости, компьютерная томография, пункционное дренирование, рентгенконтрастный маркер, КТ-срез, стилет-дренаж, пролонгированная аспирация, санация

В последние годы отмечается неуклонная тенденция роста заболеваемости абсцессами брюшной полости. Вместе с этим, по данным различных авторов, уровень летальности при этой патологии остается высоким и колеблется в пределах 20,7 – 58,2% [1,4,5]. Высокий риск развития тяжелых осложнений при абсцессах брюшной полости, угрожающих жизни больного (сепсис, перитонит, кровотечение), делает весьма актуальной разработку более эффективных методов диагностики и лечения этих больных [2,6,7].

В настоящее время основными визуализирующими методами, применяемыми для диагностики абсцессов брюшной полости, являются ультразвуковое сканирование (УЗИ), компьютерная томография (КТ) и магнитно-резонансная томография (МРТ). Широкое внедрение в клиническую практику трехмерной ультразвуковой сонографии и КТ дало реальную возможность определения точной локализации абсцессов и контролируемого их чрескожного дренирования [3,8]. Показаниями к чрескожному дренированию под лучевым наведением и контролем являются внутрибрюшные абсцессы и жидкостные ограниченные образования. Противопоказаниями к выполнению чрескожного дренирования абсцесса могут явиться неуправляемая коагулопатия или невозможность безопасно провести дренажную трубку [4,5]. В таких случаях пациентам показано хирургическое вмешательство.

За последние годы в хирургическом отделении МЦ "Малатия" 43 больным было произведено пункционное дренирование абсцессов брюшной полости под контролем УЗИ. Из них у 32 пациентов результаты лечения были удовлетворительными. У 11 больных пункция гнойников брюшной полости была нерезультативной из-за диагностических погрешностей УЗИ, а также негативной вариации между анатомическим проецированием гнойника на мониторе и визуально-техническим фактором. В последующем с целью исключения вышеуказанных отрицательных результатов для диагностики и дренирования абсцессов брюшной полости (несмотря на относительно высокую стоимость производимого исследования) была использована КТ, которая обладает большей разрешающей способностью в определении локализации и объема патологического процесса, а также более виртуальна в визуальном и анатомо-проекционном аспекте, что намного упрощает технические манипуляции. Кроме того, КТ позволяет с высокой точностью определять анатомическое соотношение органов, в частности методом контрастирования, четко визуализировать петли кишечника и выбирать оптимальный малотравматичный путь проведения дренажа без повреждения близлежащих органов.

## Материал и методы

В хирургическом отделении МЦ "Малатия" с 2001 до 2004 годы методом чрескожного дренирования под контролем КТ получили лечение 16 больных с абсцессами брюшной полости различной локализа-

*Таблица*

*Количество больных с абсцессами брюшной полости, получивших лечение методом чрескожного дренирования под контролем КТ*

| Локализация абсцессов | Пол | | Количество больных |
|---|---|---|---|
| | мужской | женский | |
| Подпеченочная | 3 | 4 | 7 |
| Надпеченочная | 2 | 2 | 4 |
| Правой доли печени | 2 | 2 | 4 |
| Левой доли печени | – | 1 | 1 |
| Всего | 7 | 9 | 16 |

ции, среди которых 7 мужчин и 9 женщин. Возраст больных – от 32 до 61 года. При исследовании у 5 больных были выявлены абсцессы печени, из них у 4 – в правой доле печени (VI, VII, VIII сегменты) и у 1 – в левой (II сегмент). У 2 больных диагностированы множественные абсцессы печени, которые локализовались в ее правой доле. У 7 больных выявлены подпеченочные и у 4 – надпеченочные абсцессы (таблица).

Диаметр гнойников варьировал от 3,5 до 12 *см*. Лечебно-диагностические вмешательства производились под внутривенной анестезией при помощи компьютерного томографа Picker-1200 SX.

Методика выполнения вмешательства многоэтапна. Непосредственно после КТ исследования выбирали один из наиболее оптимальных КТ-срезов для выполнения прицельного пунктирования (рис.1). При этом старались исключить травмирование внутренних органов и выбирали участок, где очаговое образование печени наиболее близко расположено к поверхности тела.

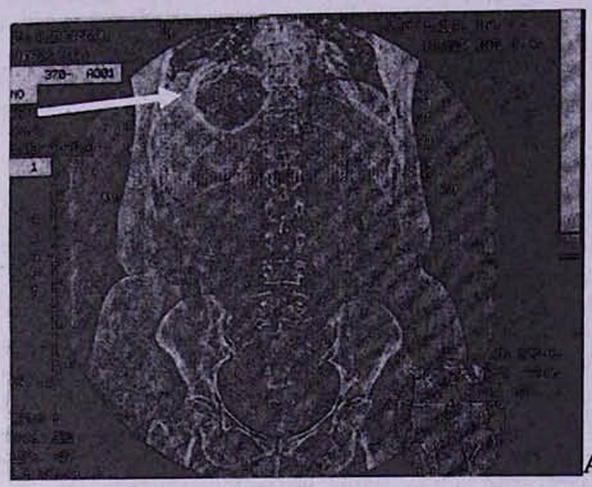


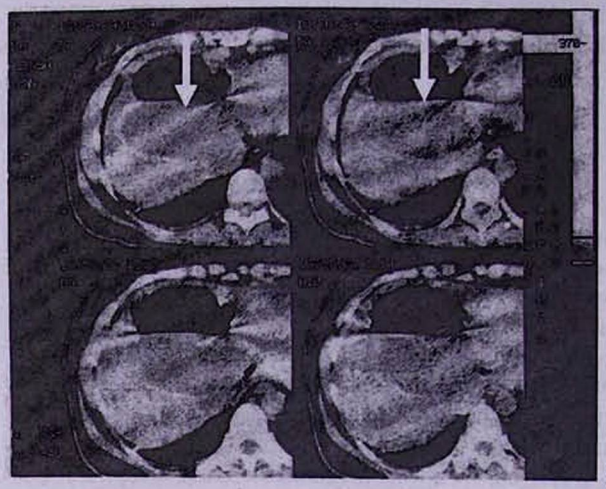


Рис.1. А – фронтальный срез абсцесса печени, Б – определение наиболее оптимальных горизонтальных КТ-срезов

С помощью светового луча определяли на поверхности тела локализацию соответствующего этой томограмме сечения. Перпендикулярно световому лучу на коже устанавливали рентгенконтрастный маркер (рис. 2). Повторной томографией данного сечения с помощью маркера уточняли наиболее удобное место для пункции. На экране дисплея рассчитывали угол и глубину введения иглы, что позволяло производить пункцию перпендикулярно поверхности кожи. После предварительной пункции в области маркера при помощи стилет-дренажа диаметром до 4 *мм* для выявления отклонений за пределы исследуемого сечения производили дополнительную (прямую или боковую) томограмму и, ориентируясь на нее, – контрольную томограмму на уровне кончика иглы для уточнения его положения и правильного выбора пунктируемого участка (рис. 3).

После окончательной пункции и дренирования полости абсцесса по Сельдингеру производили последнюю томограмму для документирования положения дренажа и дальнейшего динамического наблюдения. Манипуляция завершалась с фиксированием дренажа к коже и подсоединением его к вакуум-отсосу с целью проведения последующей пролонгированной аспирации и санации полости гнойника.

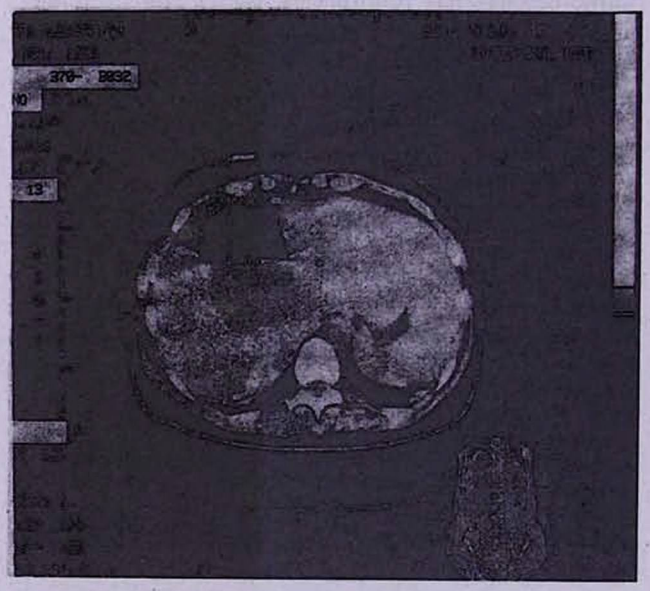

Рис. 2. На КТ-срезе с рентгенконтрастным маркером определено расстояние от кожи до горизонтального уровня жидкости



Рис.3. КТ-срез с введенным в полость абсцесса стилет-дренажем

После дренирования полости абсцесса больным назначалось инфузионно-дезинтоксикационное лечение, определялась чувствительность к антибиотикам и, основываясь на результатах, проводилась массивная антибиотикотерапия соответствующими препаратами. Дважды в сутки проводилось промывание полости абсцесса с применением антисептического раствора, протеолитических ферментов и антибиотиков широкого спектра действия. Контрольное микробиологическое исследование отделяемого проводилось на 3-й день лечения. Динамическое наблюдение за больными осуществлялось с помощью ультрасонографии, фистулографии и КТ. Дренажная трубка удалялась после полного купирования воспалительного процесса, подтверждения факта опорожнения и спадания стенок полости абсцесса. Средние сроки госпитализации больных составили 4–6 дней.

Приводим клинический случай успешного лечения больной с множественными бактериальными абсцессами печени методом чрескожного чреспеченочного дренирования под контролем КТ.

Больная, 1954г. рождения, поступила в хирургическую клинику МЦ "Малатия" 24.06.2004г. с жалобами на тупые боли, чувство тяжести в правом подреберье, поднятие температуры тела, общую слабость. Считает себя больной около месяца, когда была оперирована по поводу эхинококкоза печени. Через 7 дней после выписки больную стали беспокоить тупые боли в правом подреберье, которые сопровождались поднятием температуры тела до 38.5°С и ознобами, по поводу чего больная обратилась за стационарным лечением.

При осмотре: состояние средней тяжести, желтухи нет, живот мягкий, незначительно болезненный в правом подреберье, нижний край печени находится на 2 *см* ниже реберной дуги, температура тела 37,8°С.

В общем анализе крови: Hb – 90,0 *г/л*; эр. – $2{,}8 \times 10^{12}$/*л*; цв.п. – 0,9; СОЭ – 62 *мм/ч*; лейк. – $9{,}9 \times 10^{9}$/*л*; с. – 69%; з. – 6%; л. – 10%; м. – 6%.

Биохимические показатели крови: билирубин – 8,6 (8,6–0) *мкмоль/л*; ПТИ – 82%; фибриноген – 12,2 *мкмоль/л*; общий белок – 68 *г/л*; глюкоза – 5,2 *ммоль/л*; мочевина – 8,8 *ммоль/л*; креатинин – 91 *мкмоль/л*. Сонографически: два объемных гипоэхогенных образования в печени, в восьмом сегменте 8,5x7,8 *см* и в шестом сегменте диаметром около 5,5 *см*. Поставлен диагноз: "Состояние после эхинококкэктомии, нагноение остаточных эхинококковых полостей". 25.06.2004г. произведено чрескожное чреспеченочное дренирование абсцессов печени под контролем КТ, в полости абсцессов поочередно введены полихлорвиниловые дренажи. Получено около 200 *мл* густого гноя из одной и около 50 *мл* из другой полости. При бактериологическом исследовании гноя выявлена синегнойная палочка. Больной была назначена парентеральная комплексная антибиотикотерапия, витаминотерапия и детоксикационная терапия, проводились ежедневные санации полостей абсцессов 0,1% раствором йодопирона. Сразу после дренирования абсцессов температура тела снизилась до субфебрильной, а на четвертый день – нормализовалась. 29.06.2004г. проведена фистулография – размеры первого абсцесса 4x3 *см*, второго – 1x1,5 *см*, контрастное вещество в свободную брюшную полость не затекает. На седьмые сутки от начала лечения, после контрольного УЗИ, больная в удовлетворительном состоянии выписана под амбулаторное наблюдение. Через 14 дней после проведения дренирования дренажи удалены.

## Результаты и обсуждение

Ни в одном из случаев чрескожного дренирования гнойников не выявлено кровотечений, кишечных свищей, прорывов абсцессов в брюшную полость или других осложнений, отягощающих течение послеоперационного периода. У одного больного с подпеченочным абсцессом после удаления дренажной трубки сформировался наружный свищ, который закрылся после двухнедельного наблюдения. Летальных исходов не было. В результате лечения бактериальных абсцессов брюшной полости методом чрескожного дренирования под контролем КТ выздоровели все 16 больных. Ранняя активизация пациентов после чрескожного дренирования способствовала сокращению сроков пребывания больных в стационаре, которое составляло 4–7 дней.

С целью оценки эффективности метода чрескожного дренирования послеоперационных абсцессов брюшной полости под контролем КТ был проведен сравнительный анализ с данными результатов лечения 22 больных, страдающих абсцессами брюшной полости и прооперированных традиционными открытыми методами. Из них 7 – с абсцессом печени, 9 – с подпеченочным абсцессом и 6 – с надпеченочным абсцес-

сом. Этим больным была проведена лапаротомия с санацией и наружным дренированием гнойника. Анализ результатов лечения показал, что у всех больных в раннем послеоперационном периоде отмечались выраженный болевой синдром и ограничение физической активности, связанные с операционной травмой, вследствие чего у 5 больных преклонного возраста развились различные осложнения сердечно-сосудистой и дыхательной систем, потребовавшие дополнительного лечения. У 6 больных наблюдалось нагноение послеоперационной раны, что в свою очередь привело к увеличению расхода перевязочного материала, лекарственных средств, а также к заметному удлинению сроков пребывания больных в стационаре. Средний срок госпитализации составлял 12 дней.

Анализ результатов лечения больных 2 сравниваемых групп показывает, что чрескожное дренирование абсцессов брюшной полости под контролем КТ – малотравматичное и эффективное оперативное вмешательство, позволяющее избежать развития различных послеоперационных осложнений и снижающее сроки пребывания в клинике на 6–7 дней (50%).

Таким образом, методику чрескожного дренирования абсцессов брюшной полости под контролем КТ в сочетании с рациональной антибиотикотерапией можно считать методом выбора хирургического лечения внутрибрюшных абсцессов различной локализации. Лечение абсцессов печени нетравматического генеза можно начинать с чрескожного дренирования гнойников под контролем КТ. При отсутствии эффекта от такого лечения показано вскрытие и дренирование гнойников. Использование рентгенконтрастного маркера в сочетании с поэтапным и контролирующим КТ наведением позволяет проводить высокоточную прицельную пункцию гнойника, что в значительной мере позволяет сократить продолжительность манипуляции и избежать нежелательных осложнений. Чрескожное дренирование абсцессов брюшной полости под контролем КТ позволяет вдвое сократить сроки пребывания больных в стационаре по сравнению с традиционными методами хирургических вмешательств. Относительная простота и доступность в группе отягощенных больных дает возможность считать чрескожное дренирование абсцессов брюшной полости под контролем КТ высокоэффективным малоинвазивным методом лечения внутрибрюшных гнойников и рекомендовать ее к внедрению в хирургическую практику.

*Поступила 25.10.04*

## Համակարգչային տոմոգրաֆիայի տակ միջմաշկային դրենավորման մեթոդով որովայնի խոռոչի թարախակույտերի ախտորոշումը եւ բուժումը

Հ.Ա.Բարսեղյան, Հ.Լ.Ֆրանգուլյան, Ա.Մ.Հարությունյան, Ա.Մ.Վարժապետյան,
Մ.Գ.Շմավոնյան, Հ.Վ.Մանուկյան

Վիրաբուժական կլինիկայում ներդրվել է համակարգչային տոմոգրաֆիայի հսկողության տակ թարախակույտերի միջմաշկային դրենավորման մեթոդը՝ որովայնի խոռոչի տարբեր տեղակայման թարախակույտերով հիվանդների բուժման արդյունավետությունը բարձրացնելու նպատակով: 2001-ից 2004թթ. համակարգչային տոմոգրաֆիայի հսկողության տակ միջմաշկային դրենավորման մեթոդով բուժվել են որովայնի խոռոչի տարբեր տեղակայման թարախակույտերով 16 հիվանդներ: Կատարվել է ռենտգենկոնտրաստային մարկերի օգտագործմամբ ստիլետ-դրենաժով թարախակույտերի պունկցիոն դրենավորում՝ համակարգչային տոմոգրաֆիայի հսկողության տակ: Միջամտությունը ավարտվել է դրենաժի ֆիքսումով և նրա միացումով վակուում-արտածծիչին՝ թարախակույտի խոռոչի հետագա ասպիրացիայի և սանացիայի կատարման նպատակով: Դրենավորումից հետո, հիվանդներին նշանակվել է ինֆուզիոն-դեզինտոքսիկացիոն բուժում, որոշվել է զգայունությունը հակաբիոտիկների նկատմամբ և կատարվել է հակաբիոտիկաթերապիա համապատասխան դեղամիջոցներով՝ հիմնվելով ստացված արդյունքների վրա:

Դինամիկ հսկողությունը իրականացվել է ուլտրասոնոգրաֆիայի, ֆլուորոգրաֆիայի և համակարգչային տոմոգրաֆիայի օգնությամբ: Միջմաշկային դրենավորման ժամանակ արյունահոսություն, աղիքային խուղակներ, թարախակույտերի պարունակության արտահոսք որովայնի խոռոչ և հետվիրահատական ընթացքը ծանրացնող այլ բարդություններ չեն նկատվել, մահվան դեպքեր չեն եղել:

Հիվանդների բուժման արդյունքների վերլուծությունը հնարավորություն է տալիս համակարգչային տոմոգրաֆիայի հսկողության տակ որովայնի խոռոչի թարախակույտերի միջմաշկային դրենավորումը համարել ներորովայնային թարախակույտերի բուժման արդյունավետ նվազ ինվազիվ մեթոդ և երաշխավորել նրա լայն կիրառումը վիրաբուժությունում:

## Diagnostics and treatment of abdominal abscesses by method of percutaneous drainage under computerized tomography control

H.A.Barseghyan, H.L.Frangulyan, A.M.Harutyunyan, A.M.Varzhapetyan, M.G.Shmavonyan, H.V.Manukyan

With the purpose of the treatment efficiency improvement of patients with abscesses of abdominal cavity of various localizations in surgical clinic the method of percutaneous drainage of abscesses under CT control was introduced. In the period from 2001 to 2004 percutaneous drainage under CT control was conducted on patients with abscesses of the abdominal cavity of various localizations, among which 7 – with inferior subphrenic, 4 – superior subphrenic and 5 – with liver abscesses. Draining of abscesses under CT control with a stillette-catheter, with use of a roentgencontrast marker was performed. The manipulation was followed by fixation of a catheter to a skin and its connection to a sucker. After drainage of the abscess cavity, the patients received disintoxication treatment, sensitivity to antibiotics was determined and based on the results was carried out a massive antibiotic therapy with the appropriate preparations. Dynamic supervision over the patients was carried out using ultrasonography, fistulography and CT. At percutaneous drainage there were not revealed bleedings, intestinal fistulas, breaks of abscesses or any other complications, aggravating the course of the postoperative period. Lethal outcomes were not registered. The analysis of the results enable suggesting percutaneous drainage of abscesses of the abdominal cavity under CT control as a highly effective method for treatment of abdominal abscesses and recommend it for wide application in surgical practice.

### Литература

1. *Акилов Х.А., Ваккасов М.Х., Икрамов А.И. и др.* Анналы хирургической гепатологии. 2000, т.7, 1. с. 236.
2. *Ившин В.Г., Семин В.Е., Старченко Г.А. и др.* Хирургия, 1998, 7, с.58.
3. *Малиновский Н.Н., Мовчун А.А., Абдулов А.Г. и др.* Хирургия , 1997, 2, с. 21.
4. *Пархисенко Ю.А., Глухов АА., Новомлинский В.В., Мошуров И.П.* Хирургия, 2000, 8, с.35.
5. *Розанов В.Е., Лапа Л.А., Бондаренко Л.П.* Воен.-мед. журн., 1998, т. 319, 12, с.18.
6. *Стойко Ю.М., Гулуа Ф.И., Сергин А.Е. и др.* Вестник хирургии им. И.И. Трекова, 1999, т. 158, 6, с. 86.
7. *Хоружик С.А., Шапаров И.Н.,Овчинников В.А., Довнар О.С.* Новости лучевой диагностики, 2000, 2, прил., с. 43.
8. *Yeo C.I.,Bastidas J.A., Lynch-Nyhan et al.* Surg. Gynecol. Obstet., 1990, 170:411.