КЛИНИЧЕСКАЯ МЕДИЦИНА

УДК 616.12-072.7

ВЗАИМОСВЯЗЬ ДИЛАТАЦИИ ИНФАРЦИРОВАННЫХ И НЕИНФАРЦИРОВАННЫХ СЕГМЕНТОВ ПРИ ПЕРВИЧНОМ ОСТРОМ ИНФАРКТЕ МИОКАРДА

К.Г.Адамян, А.Л.Чилингарян

/НИИ кардиологии МЗ РА им. Л.А.Оганесяна/
375044 Ереван, ул. П.Севака, 5

Ключевые слова: растяжение инфарцированной зоны, дилатация, инфаркт миокарда

Растяжение инфарцированной зоны (РИЗ), часто наблюдаемое при остром переднем трансмуральном инфаркте миокарда (ОТИМ) и выявляемое обычно на 5-й день, может привести к дилатации левого желудочка [3,4,6,7]. В более поздние сроки ОТИМ часто обнаруживается дилатация неинфарцированных сегментов (ДНС), приводящая к постинфарктной дилатации левого желудочка [13].

Данное исследование посвящено выявлению сроков наступления ДНС, возможности ее наступления без предшествующего РИЗ или отсутствия ее при наличии РИЗ. Эти вопросы освещены в литературе крайне противоречиво [8,9,13].

Материал и методы

Исследованию подверглись 30 мужчин в возрасте 45-70 лет с первым ОТИМ, поступивших в течение 24 *ч* от начала болезни. Диагноз подтвержден ЭКГ и уровнем МВ КФК в плазме крови. Больные не страдали сердечной недостаточностью, аритмией больших градаций, несердечным заболеванием, укорачивающим жизнь. ЭхоКГ проводилось всем больным на 1,5, 20, 90-й дни болезни с вычислением длины переднего и заднего сегментов парастернальным доступом по короткой оси на уровне папиллярных мышц, которые служили маркером разграничения переднего и заднего сегментов (рис.1). Для точности позиция трансдюсера была одинаковой для всех больных при серийных ЭхоКГ исследованиях. Кроме того, измерялись величины конечно-систолического, конечно-диастолического и ударного объемов с последующим вычислением их индексов (ИКСО, ИКДО, ИУО), а также фракции выброса.



Рис.1. Определение переднего и заднего сегментов левого желудочка по ЭхоКГ (парастернальная короткая ось)

Площадь поверхности тела (ППТ) измерялась по формуле De Bois [12]:

$$ППТ = вес\ в\ кг^{0,425} \times рост\ в\ см^{0,725} \times 0,007184.$$

Исследования проведены аппаратом Hewlett Packard Sonos 100 слепым методом.

Результаты и обсуждение

Как следует из данных таблицы, в 1-й день ОТИМ дилатации левого желудочка не выявлено. На 5-й день у 66,7% больных обнаружено РИЗ (n=21; 11,2±0,3, p<0,05), ДНС не отмечалось ни у одного больного (5,5±1,5).

На 20-й день выявлено дальнейшее РИЗ у тех больных, у которых оно уже отмечалось на 5-й день (12,2±0,2, p<0,05), а также у 3 больных без РИЗ (11,4±0,2, p<0,05). У 6 больных с РИЗ произошел регресс длины инфарцированной зоны (с 11,5±0,2 до 10,6±0,2; p<0,05). Одновременно в этот срок у 46,7% (14 больных) обнаружена ДНС, которая была только у больных с РИЗ на 5-й день (7,6±0,2, p<0,05). У больных с РИЗ, выявленным только на 20-й день, а также с регрессом РИЗ ДНС не отмечалось (6,3±1,0, p>0,05).

ИУО был понижен в 1- и 5-й дни болезни у всех больных (31,5±1,1) с большей тенденцией к понижению у больных с РИЗ (30,3±1,2, p=0,05) (рис.2). На 20-й день ИУО повысился до нормального уровня у всех больных (42,1±1,2), однако с тенденцией к выраженному повышению у больных с ДНС (43,2±1,3, p=0,05).

На 90-й день исследования отмечалось дальнейшее прогрессирование РИЗ и ДНС у больных с уже имеющейся дилатацией. У остальных же больных дилатации левого желудочка не наблюдалось. В этот срок ИУО у всех больных не увеличился по сравнению с 20-м днем (рис.2).

Таблица

Наличие и степень прогрессирования РИЗ и ДНС в различные сроки ОТИМ

Число больных	РИЗ	ДНС	РИЗ	ДНС	РИЗ	ДНС	РИЗ	ДНС
	1-й день		5-й день		20-й день		90-й день	
1	–	–	+	–	++	+	++	++
2	–	–	–	–	+	–	++	+
3	–	–	+	–	++	+	+++	++
4	–	–	+	–	++	+	+++	++
5	–	–	+	–	++	+	++	++
6	–	–	–	–	–	–	–	–
7	–	–	+	–	+	+	+++	++
8	–	–	–	–	–	–	–	–
9	–	–	–	–	+	–	++	+
10	–	–	+	–	+	+	++	++
11	–	–	–	–	–	–	–	–
12	–	–	+	–	++	+	++	++
13	–	–	+	–	++	+	+++	++
14	–	–	–	–	–	–	–	–
15	–	–	+	–	++	+	+++	++
16	–	–	+	–	++	+	+++	++
17	–	–	–	–	–	–	–	–
18	–	–	+	–	++	+	+++	++
19	–	–	+	–	+	+	–	–
20	–	–	+	–	++	+	+++	++
21	–	–	+	–	–	–	–	–
22	–	–	–	–	–	–	–	–
23	–	–	+	–	+	+	–	–
24	–	–	–	–	+	–	++	+
25	–	–	+	–	–	–	–	–
26	–	–	+	–	–	–	–	–
27	–	–	+	–	–	–	–	–
28	–	–	+	–	–	–	–	–
29	–	–	+	–	–	–	–	–
30	–	–	+	–	–	–	–	–

Примечание. +, ++, +++ — степень прогрессирования
– — отсутствие РИЗ или ДНС

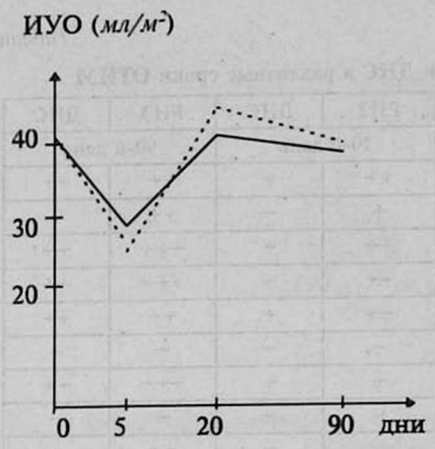

Рис. 2. Изменение ИУО у больных ОТИМ с дилатацией левого желудочка и без нее:
..... с дилатацией
_____ без дилатации

По данным литературы, РИЗ выявляется по ЭхоКГ на 5-й день болезни. Исследования, проведенные нами в этот срок, обнаружили наличие РИЗ. ДНС регистрировалась на 20-й день и только у больных с РИЗ, что, очевидно, говорит о том, что РИЗ является главным фактором риска последующей дилатации непораженных сегментов левого желудочка и фактически ранним и надежным прогностическим признаком его ремоделирования. ДНС развивается позже и только при наличии РИЗ, т.к. для дилатации неинфарцированного миокарда необходимо более длительное действие повышенного диастолического внутриполостного давления, причиной которого является РИЗ [1,11]. Об этом свидетельствует отсутствие ДНС у больных с регрессом РИЗ.

Учитывая, что причиной ДНС является патологический стимул, можно предположить о возможной компенсаторной роли ДНС в нормализации функции левого желудочка [10]. Действительно, ИУО в нашем исследовании повысился на большую величину, чем у больных без дилатации. Однако у больных только с РИЗ ИУО был понижен, что говорит о том, что РИЗ в отличие от ДНС является некомпенсаторным процессом.

В результате повышения диастолического внутрижелудочкового давления увеличивается напряжение на неинфарцированную стенку, "заставляя" ее гипертрофироваться для снижения напряжения по закону Ла Пласа, а при длительном действии — дилатироваться, что также уменьшает пристеночное напряжение по тому же закону [10]. Это, в свою очередь, приводит к повышению ИУО, ибо до определенной стадии дилатированный желудочек способен обеспечить нормальный ударный объем меньшим циркулярным укорочением волокон — механизм, не за-

висящий от закона Франка-Старлинга. Однако на 3-ем месяце исследования ИУО оставался на уровне 20-го дня, несмотря на дальнейшую дилатацию левого желудочка (рис. 2). По-видимому, это плато длится до определенных объемов, за которыми происходит снижение ИУО в покое.

Ранее нами было показано, что дилатация левого желудочка является компенсаторной в срок до 1 месяца от начала ОТИМ, затем процесс становится некомпенсаторным, так как не позволяет повышать ИУО во время нагрузки при полном отсутствии клинических проявлений сердечной недостаточности [3].

Для решения вопроса, когда и при каких объемах левого желудочка начинается снижение ИУО в покое и возникают клинические проявления сердечной недостаточности, требуются дополнительные исследования.

Поступила 14.03.95

ԱԽՏԱՀԱՐՎԱԾ ԵՎ ՈՉ ԱԽՏԱՀԱՐՎԱԾ ՀԱՏՎԱԾՆԵՐԻ ԼԱՅՆԱՑՄԱՆ ՀԱՐԱԲԵՐՈՒԹՅՈՒՆԸ ՍՐՏԱՄԿԱՆԻ ԱՌԱՋԻՆ ՍՈՒՐ ԻՆՖԱՐԿՏԻ ԺԱՄԱՆԱԿ

Կ.Գ.Ադամյան, Ա.Լ.Չիլինգարյան

Ե՞րբ է սկսվում ինֆարկտային օջախի լայնացումը եւ որքանո՞վ է այն ազդում ոչ ախտահարված սրտամկանի հետագա լայնացման վրա: Սրտամկանի առաջին սուր ինֆարկտով 30 տղամարդկանց մոտ կատարվել է դինամիկ ուլտրաձայնային հետազոտություն: Որոշվել են էնդսիստոլիկ, էնդդիաստոլիկ, հարվածային ծավալների ինդեքսները, արտամղման ֆրակցիան, ինչպես նաեւ առաջնային եւ հետին պատերի երկարությունները հիվանդության 1-ին, 5-, 20-, 90-րդ օրերին:

Ստացված տվյալները ցույց են տալիս, որ հիվանդության 5-րդ օրը նկատվող ինֆարկտային օջախի լայնացումը կարելի է դիտել որպես ձախ փորոքի հետագա լայնացմանը նպաստող, ինչպես նաեւ պրոգնոստիկ չափանիշ: Ի տարբերություն ոչ ախտահարված հատվածի լայնացմանը, այն չունի կոմպենսատոր բնույթ:

RELATIONSHIP BETWEEN DILATATION OF INFARCTED AND NONINFARCTED SEGMENTS IN THE FIRST ACUTE MYOCARDIAL INFARCTION

K.G.Adamian, A.L.Chilingarian

To determine the time and course of noninfarcted segments dilatation and its relationship to infarct expansion 30 men aged between 45-70 years with the first acute anterior Q-wave myocardial infarction were undergone to serial EchoCG measurements of endsystolic volume index, enddiastolic volume index, ejection fraction, stroke index, cardiac index, lengths of anterior and posterior segments in 1, 5, 20, 90 days.

Results have shown, that infarct expansion is of an important predictive ethiologic value of further left ventricular dilatation. It most probably occurs on the 5th day of myocardial infarction and appears to be noncompensatory unlike noninfarcted segments dilatation improving functional cardiac state in a limited period.

ЛИТЕРАТУРА

1. *Адамян К.Г.* Современные тенденции лечения инфаркта миокарда. Медицинская наука Армении, 1995, XXXV, 1–2, с.42.
2. *Адамян К.Г., Чилингарян А.Л.* Частота встречаемости растяжения инфарцированной зоны при острых трансмуральных инфарктах миокарда в зависимости от типа гемодинамики. В сб.: Современные аспекты реконструктивной хирургии, Ереван, 1994, с.208.
3. *Адамян К.Г., Чилингарян А.Л.* Ремоделирование левого желудочка: компенсаторное или нет. В сб.: Актуальные вопросы клинической медицины. Ереван, 1995, с.12.
4. *Asinger R.W. et al.* Serial changes in left ventricular wall motion following anterior myocardial infarction. Am. Heart J., 1988, 116, 50.
5. *Dietz R.* Improvement of cardiac function by ACE inhibition. Circulation, 1993, 87 [suppl. IV]: IV-108-IV-116.
6. *Eaton L.W.* Regional cardiac dilatation after myocardial infarction. N. Engl. J. Med., 1979, 300, p. 57.
7. *Erlebacher A.M., Eaton L.W.* Late effects of acute infarct dilatation on heart size. Am. J. Cardiol., 1982, 49, p. 1120.
8. *Hutchins G.M.* Infarct expansion versus extension. Am. Heart J., 1978, 41, p. 1127.
9. *Lamas G.A.* Left ventricular remodeling after acute myocardial infarction. Am. Heart J., 1991, 121, p. 1194.
10. *Le Jemtel Th.H., Sonnenblick E.H.* Heart failure: adaptive and maladaptive processes. Circulation, 1993, 87 [suppl. VII]: VII-1-VII-4.
11. *McKay R.G.* Left ventricular remodeling after myocardial infarction. Circulation, 1986, 74, 4, p. 693.
12. Merck manual. Merck & Co, Inc. 1977: 376.
13. *Picard M.H.* Natural history of left ventricular size and function after acute myocardial infarction. Circulation, 1990, 82, p. 484.