УДК 616.127—001:615.3

А. В. Зильфян, Д. С. Петросян, М. А. Меликян, Л. Г. Хачатрян, Ж. К. Гегамян

ВЛИЯНИЕ ПРОСТАЦИКЛИНА НА ДИНАМИКУ АДРЕНАЛИНОВЫХ ПОВРЕЖДЕНИЙ МИОКАРДА

Простациклин ($ПГI_2$)—один из наиболее активных метаболитов арахидоновой кислоты—обладает мощным антиагрегантным и сосудорасширяющим действием. При изучении влияния $ПГI_2$ на сосудистую систему сердца было установлено, что $ПГI_2$ обладает способностью снижать резистентность коронарных сосудов собак [2], увеличивать диаметр венечных артерий [9], оказывает выраженное кардиопротективное действие при экспериментальной ишемии миокарда, уменьшая размеры ишемизированной или инфарктной зоны [8, 11—13].

Поражение миокарда, по динамике морфологических проявлений напоминающее метаболические повреждения при острой ишемии, возникают после введения животному больших концентраций адреналина. Целью нашего исследования является изучение влияния $ПГI_2$ на динамику адреналиновых повреждений миокарда.

Материал и методы

В экспериментах использовались белые крысы обоего пола массой от 300 до 400 *г*. Все животные были разделены на 5 групп по 5—6 крыс в каждой: интактные; группа «адреналин»; группа «$ПГI_2$»; группа «адреналин+$ПГI_2$» и группа «контроль», которой вводился растворитель $ПГI_2$. Всем животным групп «$ПГI_2$» и «адреналин+$ПГI_2$» раствор натриевой соли $ПГI_2$ в трис-буфере, pH 9,4 [15] вводился через катетер в одну из яремных вен в виде постоянной 30-минутной инфузии. Равномерный поток раствора обеспечивался с помощью перистальтического насоса «Варионерпекс» ЛКБ (Швеция). Концентрация раствора рассчитывалась таким образом, чтобы объем вводимой животному жидкости не превышал 0,3 *мл*. Адреналиновое повреждение миокарда создавали подкожным введением адреналина гидрохлорида в дозе 500 *мкг* на 100 *г* массы [5]. Все крысы через 30 *мин* после введения препаратов в условиях продолжающегося эфирного обезболивания декапитировались, сердце извлекалось и подвергалось обработке по Селье, гематоксилин-эозином, пикрофуксином по Ван-Гизону, на гликоген по Шабадашу, на РНК по Браше и на ДНК по Фельгену. Активность кислой фосфатазы изучалась гистохимическим способом по М. Берстону [1] (метод азосочетаний). Расчет активности производился по подсчету среднего количества специфически окрашенных гранул на единицу площади в 10 случайных полях зрения (плотность гранул) в каждой серии экспериментов, после чего с помощью флуориметрического зонда рассчитывалась средняя активность одной гранулы. Показатель активности кислой фосфатазы (в условных единицах) был равен произведению плотности гранул на их среднюю активность. За 100% был принят показатель активности кислой фосфатазы, выявленной в контроле. Обработка полученного материала проведена методом вариационной статистики.

Результаты и обсуждение

В результате проведенных исследований было установлено, что в миокарде крыс, которым вводились токсические дозы адреналина, через 30 мин выявляются весьма значительные изменения: цитоангиоархитектоника миокарда нарушена; миоцитолиз имеет локальный характер и проявляется наличием мелких деструктивных очагов во всех

изучаемых отделах миокарда (глублежащих, субэндо- и субэпикардиальных). При этом в патологический процесс, как правило, были вовлечены несколько саркомеров, т. е. группа близлежащих кардиомиоцитов, состоящих из 2—6 паренхиматозных клеток (рис. 1, а). Подобные клетки выглядели набухшими, слабо окрашивались кислыми и основными красителями; на значительном протяжении миофибрилл отсутствует поперечная исчерченность. В изучаемых срезах миокарда всех животных данной группы наблюдались признаки фук-

Рис. 1. Миокард крыс: а) группа «адреналин». Выраженный процесс миокардиоцитолиза, захватывающий смежные мышечные клетки; б) группа «адреналин+$ПГI_2$». Очаг миоцитолиза локализован в одной мышечной клетке. Гематоксилин-эозин, об. 40, ок 10.

синофильной дистрофии. Необходимо отметить, что фуксинофильная дистрофия выявлялась в относительно «сохранившихся» кардиомиоцитах, а в клетках, подвергшихся миоцитолизу, она отсутствовала. Появление фуксинофильного субстрата характерно для самых начальных этапов острого поражения миокарда, неуловимого при обработке гистологическими методами. Принято рассматривать фуксинофильную дистрофию как раннее проявление метаболических сдвигов в миокарде, свидетельствующих о функциональном напряжении органа [3].

Помимо процессов внутриклеточного миоцитолиза, в миокарде крыс группы «адреналин» наблюдались изменения контрактурного характера. При изучении препаратов, окрашенных гематоксилин-эозином, в поляризованном свете структурная ориентация миофибрилл изменялась. В большинстве клеток независимо от их локализации (глублежащие и поверхностные отделы) миофибриллы утрачивали свою компактную ориентацию, происходило значительное сокращение дисков А с усилением их анизотропии, выявлялись кардиомиоциты со сплошной анизотропией цитоплазмы. Обычно в подобных кардиомиоцитах ядра контурировались нечетко или вовсе не выявлялись. В отдельных клетках происходило расширение изотропных дисков. Необходимо отметить, что процессы фуксинофильной дистрофии наблюдались в тех кардиомиоцитах, которые были подвергнуты контрактурным изменениям. Повсеместно в кардиомиоцитах наблюдался низкий уровень гликогена, РНК и белка.

Следует отметить, что морфофункциональное состояние кардиомиоцитов и структурных компонентов микрососудов изучалось нами при сравнительно «ранних» экспозициях—через 30 *мин* после введения

адреналина. Указанная экспозиция позволила провести исследование в момент самого начала развития дистрофических изменений в миокарде, когда еще имелась возможность ограничения их распространения.

При исследовании препаратов из сердец животных группы «адреналин+$ПГI_2$» были обнаружены изменения, сходные с описанными в миокарде крыс группы «адреналин». Дистрофические изменения были зарегистрированы как в поверхностных, так и глублежащих слоях миокарда. В то же время процессы миоцитолиза в миокарде животных группы «адреналин+$ПГI_2$» носили менее распространенный характер (рис. 1, б). Так, при планиметрическом исследовании удалось установить, что дистрофические изменения в кардиомиоцитах крыс данной группы встречаются в 1,5 раза реже, чем в миокарде крыс группы «адреналин». Заслуживает внимания и тот факт, что если при адреналиновом повреждении миокарда в кардиомиоцитах наблюдалась полиморфная картина, то в миокарде крыс группы «адреналин+$ПГI_2$» процессы дистрофии носили преимущественно поверхностный характер. Весьма часто, как и у животных группы «адреналин», в этих экспериментах выявлялись процессы фуксинофильной дистрофии миокарда. Изучение срезов, окрашенных гематоксилин-эозином, в поляризованном свете показало, что в миокарде заметно, по сравнению с группой «адреналин», возросло количество паренхиматозных клеток, в которых четко контурируются светлые анизотропные и темные изотропные диски, равномерно расположенные по ходу миофибрилл. В дистрофически измененных клетках, как и в препаратах группы «адреналин», имело место заметное укорочение дисков А с усилением в них анизотропии. Компактное расположение миофибрилл в подобных клетках нарушалось: они располагались более рыхло, вследствие чего изученные фрагменты в поляризованном свете выглядели более утолщенными. Сходная картина наблюдалась при изучении кардиопротективного действия стабильного аналога $ПГI_2$ илопроста при острой ишемии миокарда: там отмечалось заметное уменьшение усиления поперечной исчерченности, пикноза и исчезновения ядер в кардиомиоцитах и экстравазации полиморфноядерных лейкоцитов, возникавших в зоне ишемии миокарда под влиянием илопроста [7; 14]. Заметно, по сравнению с группой «адреналин», возросло в кардиомиоцитах и строме содержание гликогена, РНК. Гликоген выявлялся в виде характерных полулуний в субэндо- и субэпикардиальных слоях в виде мелких гранул. Наличие гликогена свидетельствует о частичном сохранении компенсаторного и энергетического потенциала миокарда [3]. По результатам гистохимических и морфологических исследований в миокарде животных групп «$ПГI_2$» и «контроль» отличий от миокарда интактных животных не обнаружено.

Таким образом, с помощью разнообразных гистохимических методов нам удалось установить факт отчетливого кардиопротективного действия $ПГI_2$ при адреналиновом повреждении миокарда.

Важным подспорьем для объяснения возможных механизмов кардиопротективного действия $ПГI_2$ явилось морфогистохимическое и

морфофлуориметрическое изучение активности кислой фосфатазы в миокарде исследуемых животных. Результаты наших исследований позволили установить, что в миокарде животных группы «ПГI$_2$» активность кислой фосфатазы уменьшалась на 19,8% ($P<0,05$) по сравнению с контролем (рис. 2, а, б). В миокарде животных группы «адреналин» наблюдалось значительное повышение активности кислой фосфатазы (на 150,7%, $P<0,001$), что проявилось увеличением размеров и числа специфически окрашенных гранул (рис. 2, в), однако после введения тех же количеств адреналина, но на фоне внутривенной инфузии раствора ПГI$_2$, наблюдалось увеличение активности кислой фосфатазы по сравнению с контролем всего лишь на 22,6% ($P<0,02$, рис. 2, г).

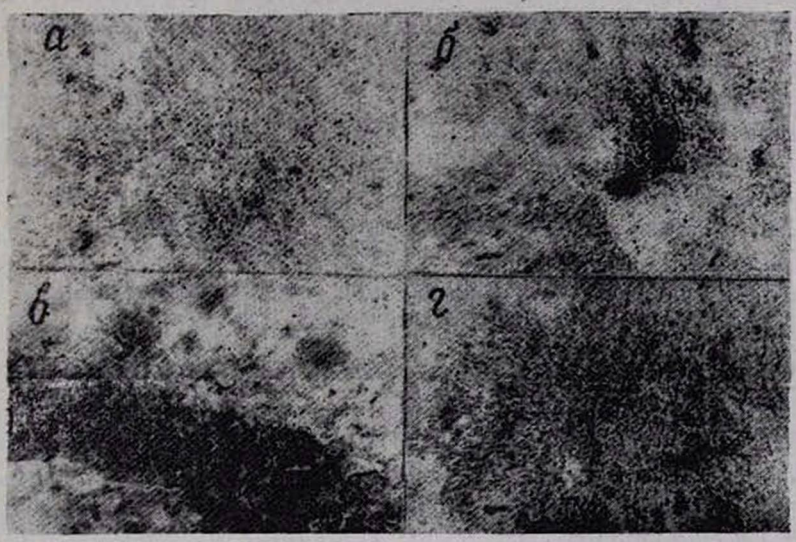

Рис. 2. Кислая фосфатаза в миокарде крыс контрольной и опытной групп (метод азосочетания). а) миокард контрольной крысы. Умеренное равномерное распределение мелких гранул фермента в цитоплазме кардиомиоцитов; б) группа «ПГI$_2$». Перераспределение гранул с их преимущественной кумуляцией в перикапиллярных участках; в) группа «адреналин». Усиление активности фермента в участках контрактур продольно расположенной мышечной ткани; г) группа «адреналин+ПГI$_2$». Умеренная активность кислой фосфатазы с наличием в кардиомиоцитах мелких глыбок и зерен. Об. 20, ок. 10.

С помощью указанного гистохимического метода оказалось возможным установить, что значительное повышение активности кислой фосфатазы при воздействии токсических доз адреналина происходило в участках контрактурных изменений, что совпадает с данными, полученными Ю. Г. Целлариусом и Л. А. Семеновой [5]. В соответствии с полученными результатами можно допустить, что ПГI$_2$, частично устраняя способность адреналина резко повышать активность кислой фосфатазы, таким образом уменьшает и ее гидролитическое действие. Наиболее логичным, по нашему мнению, объяснением указанного явления служит способность ПГI$_2$ стабилизировать мембраны

лизосом, в результате чего снижается количество разрушенных под действием адреналина лизосом и ограничивается выход гидролитических ферментов, в том числе и кислой фосфатазы. Подобное предположение имеет достаточно веское обоснование, поскольку существует концепция, согласно которой механизм мембраностабилизации лизосом считается оной из основных вероятных причин положительного влияния $ПГI_2$ на динамику патологических изменений в миокарде при экспериментальной ишемии [6, 10, 11]. Другим подтверждением нашей гипотезы служат практические рекомендации, а также положительный опыт применения при остром инфаркте миокарда мембранопротекторов, увеличивающих стабильность лизосом и ингибирующих выход гидролитических ферментов [4].

Таким образом, способность $ПГI_2$ ограничивать повреждающее действие на миокард такого мощного фактора, как адреналин в токсических дозах, несомненно, является новым, многообещающим свойством $ПГI_2$.

Кафедра клинической
фармакологии и ЦНИЛ
Ереванского медицинского института

Поступила 5/XII 1988 г.

Ա. Վ. Զիլֆյան, Դ. Ս. Պետրոսյան, Մ. Ա. Մելիքյան,
Լ. Գ. Խաչատրյան, Ժ. Կ. Գեղամյան

ՊՐՈՍՏԱՑԻԿԼԻՆԻ ԱԶԴԵՑՈՒԹՅՈՒՆԸ ՍՐՏԱՄԿԱՆԻ ԱԴՐԵՆԱԼԻՆԱՅԻՆ ՎՆԱՍՎԱԾՔՆԵՐԻ ԸՆԹԱՑՔԻ ՎՐԱ

Ադրենալինի տոքսիկ քանակները առաջացնում են սպիտակ առնետների սրտամկանում արտահայտված և բնորոշ վնասվածքներ՝ միոցիտոլիզ, մկանային կարկամածություն, նեկրոզ և այլն։ Ադրենալինի նույն քանակները ներարկելով պրոստացիկլինի լուծույթի երկարատև ներմուծման ընթացքում, մասամբ կորցրեցին այդ վնասվածքները առաջացնելու հատկությունը։ Դա կարող է կապված լինել սրտամկանի լիզոսոմների թաղանթի վրա պրոստացիկլինի ամրացնող ազդեցության հետ, որի հետևանքով սահմանափակվում է թթու հիդրոլազների արձակումը։

A. V. Zilfian, D. S. Petrossian, M. A. Melikian, L. G. Khachatrian,
Zh. K. Gegmian

Effect of Prostacycline on the Dynamics of Adrenalinic Affections of the Myocardium

By means of modern histologic, enzymologic and morphometric methods the effect of PGI_2 on the dynamics of adrenalinic affections of myocardium has been studied. The protective effect of prostacycline is established.

ЛИТЕРАТУРА

1. *Берстон М.* Гистохимия ферментов (пер. с англ.). М., 1965. 2. *Бороян Р. Г.* Ж. экспер. и клин. мед. АН АрмССР, 1978, XVIII, 4, с. 40. 3. *Меликян М. А.* Автореферат дис. канд. Ереван, 1972. 4. *Ольбинская Л. И., Литвицкий П. Ф.* Коронарная и миокардиальная недостаточность. М., 1986. 5. *Целлариус Ю. Г., Семенова Л. А.* Гистология очаговых метаболических повреждений миокарда. Новоси-

бирск, 1972. 6. *Araki H., Lefer A. M.* Circ. Res., 1980, 47, 757. 7. *Arnold G., Thimermann Ch., Heymans L., Schrör K.* Exp. Proc. 2-nd Int. Symp Prostagland, Nurenberg, Furth., May 9—11, 1984. Besel e. a., 1985, 254. 8 *Coker S. I., Parratt J. R.* Cardiovasc. Pharmacol., 1983, 5, 557. 9. *Dusting G. J., Anguz J. A.* Cardiovasc. Pharmacol., 1984, 6, 1, 20 10. *Lefer A. M., Smith E. F.* Prostacyclin. Ed. J. R. Vane, S Bergström, Raven Press, N. Y., 1979, 335. 11. *Ogletree M. L., Lefer A. M., Smith J. B., Nicolaou K. C.* Eur. J. Pharmacol., 1979, 56, 9. 12. *Ohlendorf R., Persborn E., Schrör K.* Thromb. Res., 1980, 19, 447. 13. *Ribero L., Brandon T. A., Hopkins D., Peduto L., Taylor A., Miller R.* Amer. J. Cardiol., 1981, 47, 835 14. *Thiemermann Ch., Schrör K.* Exp. Proc. 2-nd Int. Symp. Prostagland., Nurenberg, Furth., May 9—11, 1984, Basel e. a., 1985, 316. 15. *Weeks J. R., Compton L. D.* Prostaglandins, 1979, 17, 4, 501.

УДК 616—003.826+618.2/3

Р. Г. Мокацян, Н. С. Акунц, М. И. Агаджанов

ПЕРЕКИСНОЕ ОКИСЛЕНИЕ ЛИПИДОВ И АНТИОКСИДАНТНЫЙ СТАТУС В СИСТЕМЕ МАТЬ-ПЛОД ПРИ ОЖИРЕНИИ РОЖЕНИЦ

Известно, что ожирение у женщин довольно часто приводит к различным осложнениям беременности, родов и послеродового периода (поздний токсикоз, угрожающие выкидыши, слабость родовой деятельности, кровотечения, перенашивание беременности, внутриутробная асфиксия плода, рождение крупных детей и дисадаптационный синдром новорожденных). В течение беременности у женщин, страдающих ожирением, изменяется липидный спектр липопротеидов крови с повышением содержания триглицеридов, фосфолипидов, холестерина и неэстерифицированных жирных кислот [1, 8, 9, 10, 12 13].

Большой интерес представляет изучение реакций перекисного окисления липидов (ПОЛ), лежащих в основе метаболизма целого ряда биологически активных веществ: катехоламинов, стероидных гормонов, простагландинов, тромбоксанов, простациклинов, а также регуляции структуры и функции биомембран. Показатели ПОЛ и антиоксидантной защиты организма являются чувствительными индикаторами адаптационных метаболических перестроек в экстремальных условиях, выявляющими структурно-функциональные повреждения биомембран, определяющие степень тяжести патологического процесса.

Целью данной работы явилось изучение показателей ПОЛ—диеновых конъюгатов (ДК), липидных перекисей (ЛП), шиффовых оснований (ШО), а также компонентов антиоксидантной системы: α-токоферола, супероксиддисмутазы (СОД), глутатионпероксидазы (ГП) и глутатионредуктазы (ГР) в крови рожениц с ожирением и их новорожденных.

Кровь для исследований у рожениц брали из локтевой вены в первом периоде родов, у новорожденных—из сосудов пуповины сразу после рождения. Активность СОД определяли по ингибированию генерации супероксидных анионов в модели феназинметасульфат—НАДФН—нитротетразолий синий и выражали в единицах на *мг* белка ферментного препарата [17]. Белок определяли по методу Lowry [16], активность ГП и ГР—по методу Pinto and Bartley [18] и выражали в случае ГП в *мкмоль* глутатиона в 1 *мин* на 1 *мл* эритроцитарной взвеси, для ГР—*мкмоль* НАДФН в 1 *мин* на 1 *мл* эритроцитарной взвеси. Содержание α-токоферола определяли флуорометрически при 290/330 *нм* по методу Duggan (по [14]) и выражали в