6. *Лабунский Ю. В.* В кн.: Методологические основы спортивной морфологии. М., 1979, стр. 124.
7. *Немылов Л. М.* Дисс. канд. Караганда, 1974.
8. *Пожарский В. Ф.* Фельдшер и акушерка, 1981, 12, стр. 22.
9. *Скворцов И. А., Авакян Г. Н.* Методические рекомендации. М., 1978.
10. *Стапонас А. В.* Дисс. канд. Вильнюс, 1980.
11. *Черкасова Г. И., Гаспарян С. П.* В кн.: Актуальные вопросы травматологии и ортопедии, в. 16. М., 1976, стр. 19.
12. *Шалатонина О. И.* Здравоохранение Белоруссии, 1981, 8, стр. 16.
13. *Crariola B., Marino J. M.*—Lacchia, 1978, 123.
14. *Hejgard N., Hedge A.*—Ugeker. Zeag, 1981, 143, 39, 2495.
15. *Marty A,*—Basel, 1971, 12, 27.
16. *Suruki K., Tahahama M.*—J. JPK assoc, 1979, 53, 487.
17. *Waigarden G. J., Zonis D. R., Waylonc J. W.*—J. Am. med. assoc., 1979, 241, 12, 1248
18. *Zippel H.*—In: Probleme der Biologie. Pathologie, differential diagnose und therapie Leipzig, Barth., 1973, 357.

УДК 612.11+616.155.392.2

А. С. ПОГОСЯН, Г. Т. БЛЕЯН, М. А. СТЕПАНЯН, Э. Н. ЕЛИЯН, Ю. О. АЛЕКСАНДРОВ, Р. А. БАБАЯН, Р. Р. АГАХАНЯН, Л. Б. МУРАДЯН, С. К. МХИТАРЯН, З. Х. ПАРТЕВ, Е. К. КАЗАРОВА

ИЗУЧЕНИЕ МИКРОЦИРКУЛЯЦИИ И СИНДРОМА ДИССЕМИНИРОВАННОГО ВНУТРИСОСУДИСТОГО СВЕРТЫВАНИЯ КРОВИ У БОЛЬНЫХ ХРОНИЧЕСКИМ ЛИМФОЛЕЙКОЗОМ

Установлено, что при хроническом лимфолейкозе имеются выраженные нарушения микроциркуляции, усиливающиеся при инфекционных осложнениях и обусловленные развитием диссеминированного внутрисосудистого свертывания.

В последние годы вопросы, связанные с гемостазом, нашли широкое освещение в литературе [1, 2, 7, 9, 10—15]. Однако вопрос коррекции нарушений гемостаза в литературе освещен недостаточно [8].

Цель данного исследования состоит в изучении состояния микроциркуляции при хроническом лимфолейкозе для целенаправленной коррекции ее, особенно при геморрагических, воспалительных осложнениях этого заболевания.

Микроциркуляцию изучали путем биомикроскопии и фотографирования сосудов бульбарной конъюнктивы [4, 5]. При этом учитывали периваскулярные (отек, геморрагии), сосудистые (неравномерность и соотношение калибров венул, артериол, извилистость и аневризмирование венул, артериол и капилляров, сетчатая структура сосудов, наличие клубочков) и внутрисосудистые («сладж»-феномен) нарушения. В зависимости от степени выраженности каждый из указанных признаков оценивали в баллах. Путем суммирования баллов вычисляли конъюнктивальный показатель. Для биомикроскопии и микрофотографирования микрососудов бульбарной конъюнктивы применяли отечественный капилляроскоп серийного производства М-70-Л, зеркальную

фотокамеру «Зенит», соединенную переходным кольцом с капилляроскопом, и электроимпульсную вспышку «Луч-70» (применяли окуляры с увеличением в 4, 10, 15 и объектив с увеличением в 7 раз). Микрофотографирование производили на пленке МЗ-ЗЛ или на черно-белой негативной пленке светочувствительностью 65 ед. по ГОСТ.

Состояние микроциркуляции изучено нами у 42 больных хроническим лимфолейкозом и у 17 здоровых (контроль). Цифровой материал обработан методом вариационной статистики. Из общего числа больных у 17 имелась лейкемическая, у 21—сублейкемическая и у 4—алейкемическая форма заболевания. Почти все больные находились в развернутой стадии заболевания. Трое имели геморрагический диатез, 15 больных—инфекционные осложнения, из которых четверо одновременно имели гемолитический криз, 24 больных не имели осложнений. Всего сделано 179 кадров. Из 42 больных у 23 в динамике исследована свертывающая система крови, у 13 из них одновременно исследованы тесты, характеризующие ДВС-синдром: фибриноген А, фибриноген В, тромбиновое время, тромбоциты, продукты деградации фибриногена, фактор XIII, антитромбин III, тест этаноловой желатинизации и протаминсульфатный тест.

При исследовании микроциркуляции бульбарной конъюнктивы у больных хроническим лимфолейкозом без осложнений конъюнктивальный показатель составлял 4,6±0,18 балла ($P<0,001$, всего 53 кадра микрофотографий). У этой группы больных чаще всего встречается «сладж»-феномен (в 34 кадрах—89,4%), меандрическая извилистость (в 27 кадрах—50,9%), периваскулярный отек (в 24 кадрах—45,2%), сетевидная структура (в 11 кадрах—20,7%).

У больных хроническим лимфолейкозом с инфекционными осложнениями конъюнктивальный показатель составлял 5,2±0,39 балла ($P>0,05$). Внесосудистые и внутрисосудистые изменения у них выражены значительно сильней, чем у больных без инфекционных осложнений. При сочетании инфекционных осложнений с гемолитическим кризом и геморрагическим диатезом изменения в микроциркуляторном русле, по сравнению с вышеописанными, более выражены. При сублейкемической форме заболевания конъюнктивальный показатель составлял 5,4±0,4 ($P<0,001$), при лейкемической—5±0,32 балла ($P<0,001$).

Итак, наши наблюдения показали, что при неосложненном хроническом лимфолейкозе, по сравнению со здоровыми, наблюдается значительное нарушение микроциркуляции: выраженный «сладж»-феномен, меандрическая извилистость, периваскулярный отек, сетевидная структура (рис. 1 а). Эти изменения были более выражены у больных хроническим лимфолейкозом с инфекционными осложнениями (пневмонии, инфекции верхних дыхательных путей, кожи, карбункулы, септицемия, рис. 1 б), особенно когда инфекционные осложнения сочетались с геморрагическими и аутоиммунной гемолитической анемией (рис. 2 а, б).

Нами не установлено взаимосвязи между количеством лейкоцитов и микроциркуляторными изменениями как при лейкемических, так и при сублейкемических вариантах заболевания.

При исследовании свертывающей системы крови с тестами, характеризующими ДВС-синдром, нами установлено: снижение количества фактора XIII—в 46% случаев, антитромбин III—в 77%, тест этаноловой

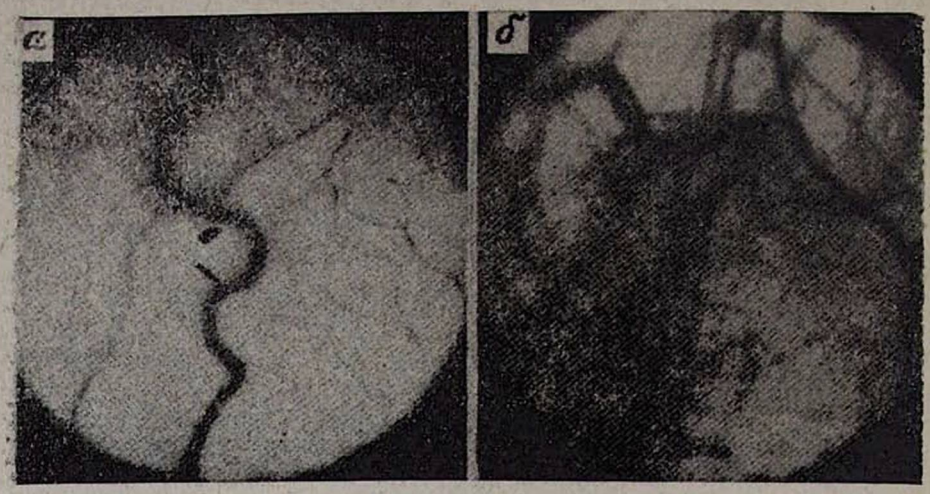

Рис. 1. Микроциркуляторное русло конъюнктивы глазного яблока: а) при неосложненном хроническом лимфолейкозе; б) при хроническом лимфолейкозе с инфекционным осложнением. «Сладж»-феномен в венулах и капиллярах, миандрическая извилистость венул, клубочки, сетевидная структура. Ок. 10×7 об.

желатинизации был положительный в 69%, протаминсульфатный тест—в 15%, тромбоцитопения имелась в 53%, количество ПДФ более 4 *мкг/мл* наблюдалось в 7%, фибриноген В был положительным в 84% случаев, количество фибриногена А было повышено у всех больных.

Рис. 2. Микроциркуляторное русло конъюнктивы глазного яблока при хроническом лимфолейкозе: а) с геморрагическим осложнением; б) с аутоиммунной гемолитической анемией. «Сладж»-феномен в внулах и капиллярах, миандрическая извилистость венул, сетевидная структура. Ок. 10×7 об.

При повторном (через 5—15 дней) исследовании тестов ДВС-синдрома выявляются более выраженные изменения этих тестов, особенно протаминсульфатного, теста этаноловой желатинизации и фибриногена В.

Нами установлено, что при хроническом лимфолейкозе имеет место скрытая форма ДВС-синдрома, которая протекает стерто и часто бессимптомно и которую можно выявить только путем лабораторных исследований. Это можно объяснить тем, что хронический лимфолейкоз протекает менее агрессивно, по сравнению с другими лейкозами.

Мы считаем, что нарушение микроциркуляции и наличие ДВС-синдрома при хроническом лимфолейкозе нуждаются в медикаментозной коррекции, особенно при наличии осложнений, что является предметом наших дальнейших исследований.

Институт гематологии и переливания крови
им. проф. Р. О. Еоляна Минздрава АрмССР

Поступила 18/VII 1983 г.

Հ. Մ. ՊՈՂՈՍՅԱՆ, Հ. Թ. ԲԼԵՅԱՆ, Մ. Ա. ՍՏԵՓԱՆՅԱՆ, Է. Ն. ԵԼԻՅԱՆ, ՅՈՒ. Օ. ԱԼԵՔՍԱՆԴՐՈՎ,
Ռ. Ռ. ԱՂԱԽԱՆՅԱՆ, Լ. Բ. ՄՈՒՐԱԴՅԱՆ, Ս. Ք. ՄԽԻԹԱՐՅԱՆ, Ջ. Խ. ՊԱՐԹԵՎ
Ե. Կ. ԿԱՋԱՐՈՎԱ

ՄԻԿՐՈՇՐՋԱՆԱՌՈՒԹՅԱՆ ԵՎ ՏԱՐԱԾՎԱԾ ՆԵՐԱՆՈԹԱՅԻՆ ԱՐՅԱՆ ՄԱԿԱՐԴՄԱՆ ՍԻՆԴՐՈՄԻ ՈՒՍՈՒՄՆԱՍԻՐՈՒԹՅՈՒՆԸ ԽՐՈՆԻԿԱԿԱՆ ԼԻՄՖՈԼԵՅԿՈԶՈՎ ՀԻՎԱՆԴՆԵՐԻ ՄՈՏ

Խրոնիկական լիմֆոլեյկոզով հիվանդների մոտ ուսումնասիրված է աչքի կոնյուկտիվայի անոթների միկրոշրջանառության վիճակը, արյան մակարդման համակարգի փոփոխությունները, հատկապես տարածված ներանոթային արյան մակարդման սինդրոմը դինամիկայում։ Առողջ մարդկանց հետ համեմատելիս պարզվում է, որ խրոնիկական լիմֆոլեյկոզի ժամանակ, հատկապես նրա ինֆեկցիոն բարդություններով և արյունահոսական դիաթեզով ու հեմոլիտիկ կրիզով ընթացող ձևերի ժամանակ, զգալիորեն խանգարվում է միկրոշրջանառությունը։ Ցույց է տրված, որ տվյալ խանգարումների պաթոգենեզում որոշակի դեր ունի նաև տարածված ներանոթային արյան մակարդման սինդրոմի առկայությունը, որը այդ հիվանդների մոտ սովորաբար ընթանում է թաքնված ձևով և կարիք ունի բուժման, հատկապես վերը նշված բարդությունների ընթացքում։

A. S. POGHOSSIAN, G. T. BLEYAN, M. A. STEPANIAN, E. N. YELIAN,
Yu. O. ALEXANDROV, R. A. BABAYAN, R. R. AGHAKHANIAN, L. B. MURADIAN
S. K. MKHITARIAN, E. Kh. PARTEV

STUDY OF THE MICROCIRCULATION AND SYNDROME OF DISSEMINATED INTRAVASCULAR BLOOD COAGULATION IN PATIENTS WITH CHRONIC LYMPHOID LEUKOSIS

The study of the microcurculation in patients with chronic lymphoid leukosis revealed expressed disturbances of microcirculation, increased in case of infectious complications.

ЛИТЕРАТУРА

1. *Баркаган З. С.* Геморрагические заболевания и синдромы. М., 1980.
2. *Давыдов В. А.* В кн.: О проблемах микроциркуляции (функция и структура). Тезисы 2-й Всесоюзной конференции. М., 1977, стр. 43.
3. *Дульцин М. С., Кассирский И. А., Раушенбах М. О.* Лейкозы. М., 1965.
4. *Малая Л. Т., Микляев И. Ю.* Микроциркуляция в кардиологии. Харьков, 1975.
5. *Малая Л. Т., Власенко М. А., Микляев И. Ю.* Врач. дело, 1975, 2, стр. 21.
6. *Маркосян А. А.,* Онтогенез системы свертывания крови. М., 1966, стр. 234.
7. *Погосян А. С., Блеян Г. Т., Степанян М. А.* Ж. экспер. и клин. мед. АН АрмССР, 1982, 5, стр. 424.
8. *Сидорова Л. Д., Архипов Б. Ф., Дегтярева М. М., Баркаган Л. З.* Тер. архив, 1981, 9, стр. 91.
9. *Serneri G. N., Gensini G. T., Gensini P. A.*—Acta haemat., (Basel), 1974, 52.
10. *Wasastjerna C., Domeshek W., Komninos L, D.*—Lab. clin. Med., 1954, 113, 98.
11. *Wasastjerna C., Domeshek W., Pisciotta A. V.*—Acta med. Scand., 1954, 148, 173.
12. *Harders H.*—Trans. Cong,. European SOC. haemat., Copenhagen, 1957, 184.
13. *Harders H,, Fensl F.*—Bibl. Anat., 1961, 1, 159.
14. *Comer P. B., Fred H. L.*—New Engl. J. Med,, 1964, 271, 544.
15. *Grink A. L., Gunahashi J., Robinson M. et al.*—Grans. Amer, Acad. Ophthal., 1964, 68, 301.

УДК 616.131.3—08

Н. И. КРЕМЛЕВ, Р. Г. ХАЧАТРЯН

ОСЛОЖНЕНИЯ ПРИ РАЗЛИЧНЫХ ВАРИАНТАХ ОПЕРАЦИИ ЗАКРЫТИЯ НЕЗАРОСШЕГО АРТЕРИАЛЬНОГО ПРОТОКА

Дан анализ осложнений, возникающих при операциях по поводу изолированного незаросшего артериального протока. Приведены рекомендации для снижения вероятности возникновения того или иного осложнения во время операции и в различные периоды послеоперационного течения.

В оценке оптимальности выбора варианта операции, а также технического ее выполнения важная роль отводится анализу осложнений, наступающих как во время операции, так и в ближайший и отдаленный послеоперационный периоды.

Наиболее частым и грозным осложнением является кровотечение, которое может возникнуть в операционный или послеоперационный период и привести к летальному исходу, на что указывает ряд авторов [4, 6, 8—10, 14]. Кровотечение может возникнуть на любом этапе операции и зависит в основном от тяжести гемодинамических нарушений в организме больного, патологических изменений сосудов и окружающих их органов и тканей, а также от опыта и мастерства оперирующего хирурга. Осложнения могут возникнуть непосредственно после благополучного проведения операции еще на операционном столе, в первые часы или несколько суток после операции. Операционные осложнения при закрытии незаросшего артериального протока, по данным разных авторов [1—3, 15 и др.], встречаются от 1 до 10% слу-