ՀԱՅԿԱԿԱՆ ՍՍՍՀ ԳԻՏՈՒԹՅՈՒՆՆԵՐԻ ԱԿԱԴԵՄԻԱ
АКАДЕМИЯ НАУК АРМЯНСКОЙ ССР

Էքսպեր. և կլինիկ. բժշկ. հանդես

XIX, № 2, 1979

Журн. экспер. и клинич. медицины

УДК 617—001.17—08

А. С. МЕЛКУМЯН, М. И. АГАДЖАНОВ, Л. Е. РАХМАН, В. Г. МХИТАРЯН

НЕКОТОРЫЕ НОВЫЕ АСПЕКТЫ ПАТОГЕНЕТИЧЕСКОГО ЛЕЧЕНИЯ ОЖОГОВ

Приводятся результаты клинико-экспериментального исследования предложенной авторами мази с витамином Е на течение ожогового процесса. Показано, что указанная мазь по сравнению с мазью Вишневского оказывает значительно лучший эффект на эпителизацию ожоговых ран, сокращая сроки выздоровления больных в среднем на 40 %.

Проблема ожоговой болезни до настоящего времени продолжает оставаться одной из важных проблем патологической физиологии, с одной стороны, и травматологии, с другой, ввиду неясности ее патогенеза и, соответственно, отсутствия совершенных методов ее лечения. Этот вопрос особенно важен, если учесть, что ожоги составляют около 10% всех травм мирного времени. В связи с этим исследования патогенеза ожоговой болезни представляют значительный интерес. Учитывая стрессовый характер ожоговой травмы, мы изучали уровень липидной пероксидации и содержание антиоксидантов в крови и в различных органах животных при экспериментальной ожоговой болезни. Полученные результаты позволили наметить пути для разработки эффективной терапии ожоговых ран. Исследования проводились как в условиях эксперимента, так и на больных в условиях поликлиники.

Методы исследования

Опыты ставили на белых крысах-самках весом 120—160 *г*. Ожоги III^{б} степени (12—15% поверхности тела) вызывали горячей водой, нагретой до температуры 80° при экспозиции 10 *сек*. Применялись различные виды ожоговой травмы: горячей водой с температурой 80° при экспозиции 10 *сек*, наложением медной пластинки, нагретой до температуры 200° (до подкожной температуры 55°, под контролем термопары), спиртовым факелом (7 слоев марли размером 5×5 *см* смачивали 3 *мл* спирта и поджигали, оставляя гореть до полного затухания). Части животных после ожога ежедневно внутрибрюшинно вводили витамин Е по 100 *мг/кг* веса, другим сразу после ожога и через 3, 7, 12 и 17 дней по 1 *мг/кг* веса. Витамин Е вводили в виде α-токоферилацетата, который в

организме гидролизуется до α-токоферола. Исследования проводили через 1 час, 1, 3, 7, 15 и 30 дней после травмы. Уровень липидной пероксидации в крови и тканях печени и мозга определяли по тиобарбитуровому методу [10].

Результаты

Полученные результаты свидетельствуют о том, что независимо от метода вызывания ожога как в мозге, так и в печени имеет место значительное повышение уровня липидной пероксидации. Дальнейшие исследования проводили на модели с горячей водой.

Показано, что содержание липидных перекисей в мозге (рис. 1), печени (рис. 2) и крови (рис. 3) повышается во все сроки после ожоговой травмы. При этом отмечено снижение содержания эндогенного α-токоферола [1], фосфолипидов [4], повышение мембранной проницаемости

Рис. 1. Влияние α-токоферола на уровень липидной пероксидации в мозге крыс при ожоговой болезни (в %).

■ — ожог

▥ — ожог + α - токоферол 100 *мг/кг*

▤ — ожог + α - токоферол 1 *мг/кг*

[3]. Внутрибрюшинное ежедневное введение α-токоферола в дозе 100 *мг/кг* веса вызывает резкое подавление липидной пероксидации в мозге и печени крыс (рис. 1, 2). Введение животным α-токоферола в дозе 1*мг/кг* веса сразу после травмы, затем через 3, 7, 12 и 17 дней нормализует уровень липидной пероксидации (рис. 1, 2, 3), а также содержание других изученных показателей [1, 3, 4]. При этом увеличивается выживаемость животных. Таким образом, показано, что применение витамина Е в больших дозах оказывает на организм отрицательное действие, что объясняется данными С. А. Аристарховой и др. [5].

На основании этих исследований возникла мысль о возможности

Таблица

Распределение больных по тяжести и площади поражения, а также сроки их выздоровления при лечении общепринятым методом (ОМ) и с применением витамина Е

Распределение больных																			
Всего больных	По тяжести			По площади (в кв. *см*)														По срокам выздоровления	
	степень ожога	лечение		50—100		100—300		300—500		500—700		700—1000		1000—3000		св. 3000		лечение	
		ОМ	вит. Е	ОМ	вит. Е	ОМ	вит. Е	ОМ	вит. Е	ОМ	вит. Е	ОМ	вит. Е	ОМ	вит. Е	ОМ	вит. Е	ОМ	вит. Е
57	I—II	21	36	—	—	3	5	8	11	7	9	3	7	—	2	—	2	16	7
89	II	29	60	2	—	4	3	8	16	9	16	6	13	—	12	—	—	17	11
64	II—III[а]	16	48	—	—	1	7	7	15	5	11	3	12	—	2	—	1	21	15
32	III[а]	10	22	—	—	3	7	2	4	3	6	2	5	—	—	—	—	25	17
18	III[б]	5	13	4	—	—	3	1	3	—	3	—	4	—	—	—	—	30	21
260		81	179	6	—	11	25	26	49	24	45	14	41	—	16	—	3		

использования α-токоферола (витамин Е) при лечении ожоговых ран. С этой целью нами была предложена мазь оригинального состава[2]. Показано, что лечение мазью с витамином Е приводит к регенерации эпителия в ожоговой ране в два раза быстрее, чем мазью Вишневского [9]. На основании вышеизложенного было рекомендовано применять при лечении ожоговых ран указанную мазь в комбинации с парентеральным введением витамина Е [2].

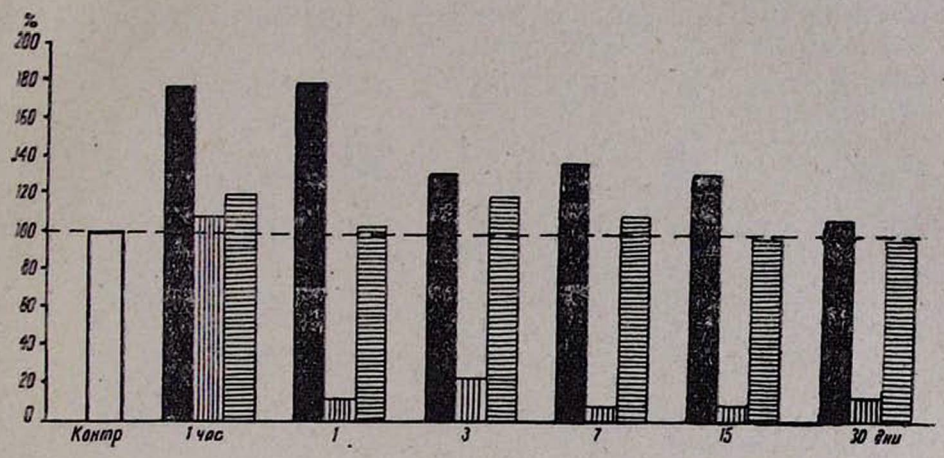

Рис. 2. Влияние α-токоферола на уровень липидной пероксидации в печени крыс при ожоговой болезни (в %). Обозначения, как на рис. 1.

Наши поликлинические наблюдения охватывают 260 случаев, из них 57 с ожогами I—II степени, 89—II степени, 64—II—III[а] степени, 32—III[а] и 18—III[б] степени. Распределение больных по площади поражения представлено в таблице. Динамика ожогового процесса изучалась путем оценки эпителизации ожоговой поверхности после ожогов III[а] степени в процессе лечения, скорость заживления регистрировалась каждые 3 дня.

Лечение поверхностных ожогов начиналось с их первичной щадящей обработки: струей холодного фурацилина 1:5000 на 2% растворе новокаина орошали пораженную поверхность в течение 5—15 *мин* в зависимости от площади ожога. Одновременно вскрывали большие пузыри, удаляли отслоенный эпидермис, высушивали раневую поверхность стерильной салфеткой, наносили мазь с витамином Е слоем 0,1—0,2 *см* и накладывали марлевую повязку. Последующие перевязки производили через каждые 3 дня.

Полученные результаты свидетельствуют, что при ожогах 1 степени после наложения мази болевые ощущения исчезали через 30 *мин*, через 1—2 дня исчезал отек и покраснение кожи, начиналось шелушение. При ожогах II степени боль, отечность, покраснение кожи исчезали на 2-е сутки, прекращалась экссудация ожоговой поверхности. Полная эпите-

лизация ожоговой поверхности наступала в течение 9—11 дней (после 3—4 аппликаций).

При смешанных формах ожогов III[а] степени рост грануляции и эпителизация заканчивались на 15—17-е сутки, образовавшаяся рубцовая ткань нерезко выделялась на общем фоне кожи и не изменяла ее эластичности. После первой аппликации исчезали болевые ощущения, отечность ткани, отделяемое из ран, наблюдалась интенсивная краевая эпителизация. Нагноения ожоговой поверхности, гипергрануляции, грубых рубцов мы не наблюдали. У одного больного наблюдалась аллерги-

Рис. 3. Влияние α-токоферола на уровень липидной пероксидации в крови крыс при ожоговой болезни (в %). Обозначения, как на рис. 1.

ческая сыпь, которая прошла в течение 2 дней после соответствующего лечения.

При оценке результатов лечения ожоговых ран по описанному методу мы ориентировались на данные Т. Я. Арьева [6] и А. А. Вишневского [7], свидетельствующие о том, что ожоги I—II степени заживают в среднем за 15—16 дней, а сроки заживления ограниченных ожоговых ран III степени колеблются в пределах 30—40 дней. Оценка эффективности лечения ожоговых больных с помощью витамина Е по сравнению с лечением их общепринятыми методами показала (таблица), что при смешанных ожогах I—II степени выздоровление больных наступало в среднем через 7 дней (вместо 16 при лечении общепринятыми методами), при ожогах II степени — через 11 дней (вместо 17), при смешанных ожогах II—III[а] степени—через 15 дней (вместо 21), при ожогах III[а] степени—через 17 дней (вместо 25) и при ожогах III[б] степени—через 21 день (вместо 30). Таким образом, предложенный нами метод лечения ожоговых ран обладает значительно большей эффективностью по сравнению с общепринятыми в настоящее время методами лечения, причем сроки нетрудоспособности больных сокращаются в среднем на 40% (таблица).

Преимущество разработанного нами метода заключается в более

быстром исчезновении болевых ощущений, устранении воспалительной реакции, форсировании эпителизации ожоговой поверхности.

Высокую эффективность описанного метода мы объясняем: а) применением α-токоферилацетата, который, оказывая антиоксидантное действие, способствует быстрой ликвидации высокотоксичных липидных перекисей, образующихся как в очаге поражения, так и в интактных органах, при этом быстрее ликвидируется воспалительный процесс, предотвращается развитие вторичных некролитических процессов и инфекции; б) применением в комплексе первичной хирургической обработки ожоговой поверхности орошения струей холодного (2—4°С) фурацилина с новокаином, чем достигается противовоспалительный эффект.

Учитывая вышеизложенное, а также простоту и легкость применения указанного метода, следует широко рекомендовать его для лечения ожоговых ран.

Кафедра биохимии Ереванского медицинского института,
Ереванский НИИТО

Поступила 11/11978 г.

Ա. Ս. ՄԵԼՔՈՒՄՅԱՆ, Մ. Ի. ԱՂԱՋԱՆՈՎ, Լ. Ե. ՌԱԽՄԱՆ,
Վ. Գ. ՄԽԻԹԱՐՅԱՆ

ԱՅՐՎԱԾՔՆԵՐԻ ՊԱԹՈԳԵՆԵՏԻԿ ԲՈՒԺՄԱՆ ՄԻ ՔԱՆԻ ՆՈՐ ԱՍՊԵԿՏՆԵՐ

Կլինիկո-փորձարարական հետազոտությունների արդյունքները ցույց են տվել, որ հեղինակների կողմից առաջարկված քսուկը, որտեղ հանդես է գալիս նաև վիտամին E-ն, առավել էֆեկտիվ է այրվածքային վերքերը բուժելիս քան Վիշնևսկու քսուկը։ Հիվանդների ապաքինման տևողությունը կրճատվել է շուրջ 40%-ով։

A. S. MELKUMIAN, M. I. AGHADGANOV, L. E. RAKHMAN,
V. G. MKHITARIAN

SOME NEW ASPECTS OF PATHOGENETIC TREATMENT OF BURNS

The results of clinico-experimental study of the effect of the ointment with vitamin E on burns are given in the article. It is shown, that this ointment in comparison with Vishnevsky's ointment, has better effect on epithelization of burn wounds, shortens the curing terms on 40%.

ЛИТЕРАТУРА

1. *Агаджанов М. И.* Биол. ж. Армении, 1978, т. XXXI, 2, стр. 128.
2. *Агаджанов М. И.* Лечение ожогов различной тяжести препаратами витамина Е. Методические рекомендации. Ереван, 1978.
3. *Агаджанов М. И., Баджинян С. А., Карагёзян К. Г., Мхитарян В. Г.* ДАН СССР, 1976, 244, стр. 6.
4. *Агаджанов М. И., Овакимян С. С., Мхитарян В. Г., Карагёзян К. Г.* Укр. биох. журнал, 1979, т. 51, 1, стр. 23.
5. *Аристархова С. А., Бурлакова Е. Б., Храпова Н. Г.* Липиды в организме животных и человека, М., 1974, стр. 20.
6. *Арьев Т. Я.* Термические поражения. Л., 1966.
7. *Вишневский А. А.* Материалы XXVII Всесоюзного съезда хирургов. М., 1962, стр. 13.
8. *Мелкумян А. С., Туманян Э. Л., Агаджанов М. И.* Журн. экспер. и клинич. мед., АН АрмССР, 1978, т. XVIII, 4, стр. 52.
9. *Blery J. G., Anderson A. A.* Arch. Biochem. Biophys., 1960, 90, 105.