ՀԱՅԿԱԿԱՆ ՍՍՀ ԳԻՏՈՒԹՅՈՒՆՆԵՐԻ ԱԿԱԴԵՄԻԱ
АКАДЕМИЯ НАУК АРМЯНСКОЙ ССР

Էքսպեր. և կլինիկ. բժշկ. հանդես

№ 2, XVII, 1977

Журн. экспер. и клинич. медицины

УДК 618.36

Г. Г. ОКОЕВ, Е. Г. КАЛАНТАРОВА, А. Л. ВАНЕЦЯН, Р. Н. АРАКЕЛЯН

МОРФОГИСТОХИМИЧЕСКИЕ ИЗМЕНЕНИЯ ПЛАЦЕНТЫ ПРИ РАЗВИТИИ КРУПНОГО ПЛОДА

На основании изучения морфогистохимических изменений плаценты при развитии крупного плода авторы пришли к выводу, что в плацентах при крупных плодах отмечены признаки гиперплазии и старения плацентарной ткани. Последнее по существу не влияет на чрезмерный рост и развитие плода.

Рост и развитие внутриутробного плода зивисит как от интенсивности обменных процессов, происходящих в организме матери и плода [1, 8, 9], так и от провизорного органа—плаценты, осуществляющего множественные сложные функции в общей цепи материнско-плодового обмена [2, 3, 5,6]. Изучение гистологических и гистохимических изменений плацентарной ткани может раскрыть некоторые патологические особенности плаценты и объяснить причины увеличения веса и размеров плодов. Несомненно, что данный факт будет зависеть не только от сугубо морфологической перестройки тканей последа, но и от их функциональных особенностей.

В доступной нам литературе имеются единичные исследования морфологии плацент по изучаемому вопросу. В плацентах плодов большого веса выявлены те закономерные дегенеративные изменения, которые наблюдаются в зрелых плацентах, с той лишь разницей, что в них отмечается повышенное содержание белков, углеводов, липидов, ферментов, а цитофотометрически доказывается гипертрофия ядерных элементов, в частности синцитиальных [4, 8].

По наблюдениям Д. А. Чугунова [8], на исходе беременности в плаценте крупного плода происходят менее выраженные дистрофические изменения по сравнению с таковыми у плодов среднего размера, т. е. процессы «старения» у них выражены значительно слабее, чем при плодах среднего веса, причем чем больше вес плода, тем менее заметны характерные для этого состояния дистрофические изменения. По мнению некоторых авторов, синтетические и энергетические процессы в плацентах при развитии крупных плодов преобладают над процессами деструктивными и метаболическими [2, 6, 8].

Среди 60 рожениц, родивших крупных детей, плаценты которых взяты нами на исследование, большинство были в возрасте от 20 до 30 лет (43 чел.). Крупные дети чаще рождались при повторных родах (первородящих было 13, повторнородящих 47), причем мальчиков было больше, чем девочек (39 против 21). При поступлении на роды у подавляющего большинства рожениц было продольное положение

плода и только у трех—поперечное, а у двух ягодичное предлежание. По соответствующим показаниям в одном случае произведено кесарево сечение, в 2—вакуумэкстракция плода и в одном наложены акушерские щипцы. Нами изучены 60 плацент при весе новорожденных от 4000,0 до 5000,0. Все плаценты брались у практически здоровых женщин без какой-либо акушерской и экстрагенитальной патологии. Вес плацент колебался от 400 до 1000 с преобладанием веса от 600 до 800 г.

Макроскопически плаценты большей частью были округлые, с центральным прикреплением пуповины, полнокровные, в отдельных участках некоторых плацент определялись белые инфаркты, кровоизлияния, петрификаты и т. д.

Кусочки плацент брались из центральных и периферических отделов, фиксировались в 10% нейтральном формалине, жидкости Карнуа и заливались в парафин. Срезы окрашивались гематоксилин-эозином, толуидиновым синим (контроль с гиалуронидазой), пикрофуксином по Ван-Гизону, на РНК по методу Браше (контроль с тестикулярной гиалуронидазой), на ДНК по методу Фёльгена (контроль с ДНК-азой), на фибрин по Шуенинову, на гликоген по Шабадашу (контроль с α-амилазой).

При обзорном гистологическом исследовании плацент при чрезмерном развитии плодов наблюдались различные патологические и гиперпластические процессы. Как видно на рис. 1а, амниотическая оболочка почти на всем протяжении образует сосочковые выросты, покрытые однорядным эпителием, местами переходящим в многорядный. Клетки эпителия с хорошо выраженным рисунком хроматина ядра, цитоплазма интенсивно эозинофильная. Отдельные клетки содержат по 2 ядра с умеренным количеством РНК и ДНК, а также глыбок гликогена. Хориальная пластинка утолщена в основном за счет клеточного гиперплазированного слоя, а также фибриноидного слоя Нитабуха.

Соединительнотканая строма отечная, местами с полостями и щелями между волокнами. Фибриноидный слой Нитабуха располагается в виде отдельных прослоек, перемежающихся с клеточными и соединительнотканными островками. Сосуды хориальной пластинки с тонкими стенками и расширенными полнокровными просветами. Первичные и вторичные ворсинки хориона гиперплазированы с хорошо выраженным и гиперплазированным синцитием, образующим многочисленные утолщения и почки с гиперхромными ядрами, содержащими довольно большое количество нуклеиновых кислот и гликогена.

Строма ворсин рыхлая, базофильная, пикринофильная со множеством сосудов и клеток Кащенко-Гофбауэра. Последние интенсивно содержат РНК и гликоген. Межворсинчатое пространство широкое, кое-где имеются тромбы. Базальная пластинка толстая с очагами γ-метахромазии и фибриноидна. Децидуальные клетки образуют большие

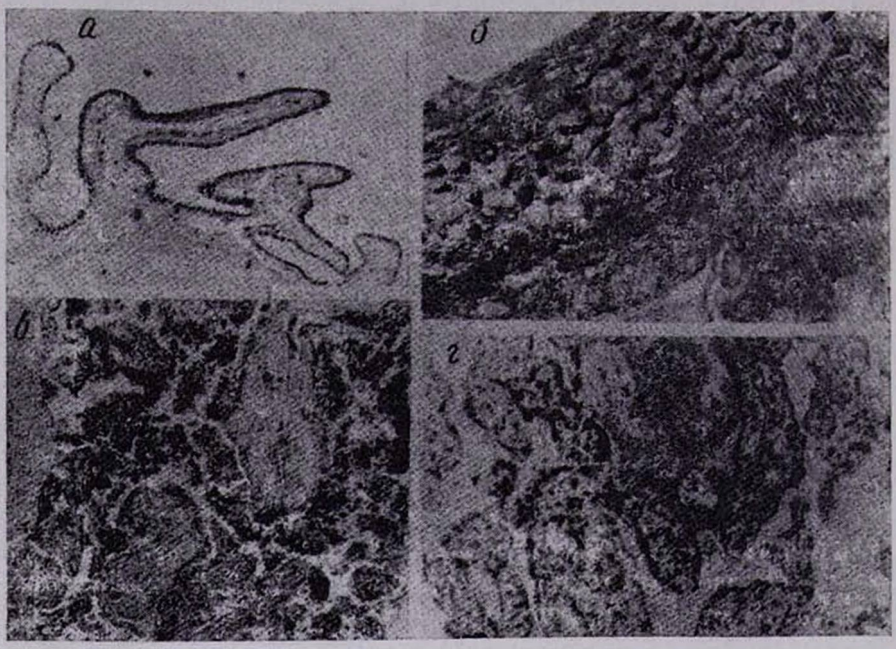

Рис. 1. а. Папилломатозные выросты амниотической оболочки. Окраска гематоксилин-эозином, ув. 200. б. Гликоген в децидуальных клетках. Окраска на гликоген по Шабадашу. Ув. 250. в. Склероз сосудов, облитерация просветов, синцитиальная реакция. Окраска гематоксилин-эозином. Ув. 200. г. Фибриноидный некроз отдельных ворсинок. Окраска на фибрин по Шуенинову. Ув. 250.

поля и пласты, цитоплазма их богата гликогеном (рис. 1б), содержит нуклеиновые кислоты. Вышесказанное свидетельствует о функционирующей децидуальной ткани базального слоя в поздние сроки беременности.

Наряду с вышеописанными морфологическими проявлениями в отдельных участках хориальной и базальной пластинок определяются поля фиброза, склероза сосудов с резким сужением их просветов. Клеточный слой хориальной пластинки местами разрежен гиалинизированными прослойками соединительной ткани. Отмечаются отдельные группы ворсинок с некрозом, склерозом, а также ворсинки, замурованные в фибрин (рис. 1 в, г).

Таким образом, в плацентах женщин, родивших крупный плод, определяются различные признаки гиперплазии ткани и патологические процессы, характеризующие старение плаценты: накопление высокополимерных мукополисахаридов во всех тканевых компонентах плаценты, фибриноидный некроз, петрификаты, склероз, играющие роль в вопросах плацентарной проницаемости.

Особый интерес представляют папилломатозные выросты амниона. Как известно, рост и развитие плода стимулируются также и водами амниона, в которых имеются специфические вещества—трефоны,

влияющие на рост плода [3]. Амниотическая оболочка участвует в образовании околоплодных вод, а обнаруженные нами папиллярные выступы на ней, увеличивая поверхность амниона, способствуют выделению и всасыванию большого количества жидкости и тем самым, вероятно, стимулируют рост плодов.

Большое значение имеют также гиперплазии ворсистого хориона, увеличение количества синцитиальных утолщений и почек, обладающих интенсивными функциональными способностями в выработке плацентарных стероидных гормонов, а также гиперплазии клеток Кащенко-Гофбауэра, выполняющих активную транспортную фагоцитарную функцию.

Механизм активации обмена в плаценте обусловлен ангиоматозом ворсин хориона, а также сохранившимися огромными пластами децидуальных клеток, обладающих выраженными синтетическими и энергетическими свойствами, вплоть до родов.

Следовательно, изучаемая группа плацент с морфологической точки зрения выявляет разнообразные признаки неполноценности с некоторыми проявлениями созревания и старения, которые, по существу, не влияют на чрезмерный рост и развитие плодов.

Выводы

1. В плацентах при крупных плодах отмечены признаки гиперплазии ткани с повышенной функциональной активностью хориальных, амниотических и стромальных клеток (повышенное содержание нуклеиновых кислот и гликогена), множество синцитиальных почек, большие децидуальные поля, ангиоматоз ворсин, сочетающиеся с проявлениями старения плаценты (склероз ткани и сосудов, дистрофические изменения и фибриноидный некроз отдельных участков).

2. Признаки старения плацентарной ткани по существу не влияют на чрезмерный рост и развитие плодов.

3. Особый интерес представляют папиллярные выросты амниотической оболочки, увеличивающие ее поверхность.

Институт акушерства и гинекологии
им. Н. К. Крупской МЗ Арм. ССР

Поступила 5/XI 1976 г.

Գ. Գ. ՕԿՈՆՎ, Ն. Գ. ԿԱԼԱՆՏԱՐՈՎԱ, Ա. Լ. ՎԱՆԵՑՅԱՆ, Ռ. Ն. ԱՌԱՔԵԼՅԱՆ

ԸՆԿԵՐՔԻ ՄՈՐՖՈՀԻՍՏՈՔԻՄԻԱԿԱՆ ՓՈՓՈԽՈՒԹՅՈՒՆՆԵՐԸ ԽՈՇՈՐ ՊՏՂԻ ԶԱՐԳԱՑՄԱՆ ԺԱՄԱՆԱԿ

Ամփոփում

Ուսումնասիրվել են 4000—5000 գրամ քաշով պտուղների 60 ընկերք։ Ուսումնասիրվել են ընկերքային երկու խմբեր՝ 4000—4500 գրամ և 4500—5000

գրամ պտղի քաշով։ Բոլոր ընկերքները վերցվել են գործնական առողջ կանանցից, որոնք չեն ունեցել որևէ մանկաբարձական կամ արտասեռական ախտաբանական վիճակ։

Խոշոր պտուղ ծնած 60 ծննդկանների գերակշռող մեծամասնությունը եղել է 23—30 տարեկան հասակում (43 կին)։ Խոշոր պտուղներ հաճախ են ծնվել կրկնածինների մոտ։ Ըստ ցուցմունքի մեկ դեպքում կատարվել է կեսարյան հատում, 2 դեպքում վակում էքստրակցիա և մեկ դեպքում՝ մանկաբարձական աքցանադրում։

Խոշոր պտուղների ժամանակ ընկերքի մորֆոլոգիական հետազոտությունները ցույց են տվել ընկերքային հյուսվածքի հիպերպլազիա, խորիալ, ամոնիոտիկ և ստրոմալ հյուսվածքների ֆունկցիոնալ ունակությունների բարձրացմամբ, բազմաթիվ սինցիտիալ բջիջներ, ծավալուն դեցիդուալ դաշտեր, թավիկների անգիոմատոզ, որոնք զուգակցվել են ընկերքի ծերացման նշանների հետ։ Հատուկ հետաքրքրություն են ներկայացնում ամնիոտիկ թաղանթի պապիլյար ելունները, որոնք մեծացնում են նրա մակերեսը։ Ընկերքային հյուսվածքի ծերացման նշաններն ըստ էության չեն ազդում պտղի չափից ավել աճի և զարգացման վրա։

Վերը նշված մորֆոլոգիական փոփոխությունները ավելի են արտահայտված ընկերքների այն խմբերում, որտեղ պտղի քաշը գերազանցում է 4500 գրամից։

ЛИТЕРАТУРА

1. *Бакшиев Н. С., Степанковская Г. К., Киселева А. Ф.* Акушерство и гинекология, 1973, 7, стр. 12.
2. *Беккер С. М.* Патология беременности. Л., 1970.
3. *Говорка Э.* Плацента человека. Варшава, 1970.
4. *Железнов Б. И., Чернуха Е. Д., Ежова Л. С.* Акушерство и гинекол., 1975, 11, стр. 5.
5. *Персианинов Л. С., Богоявленская Н. В.* Акушерство и гинекол., 1973, 7, стр. 6.
6. *Пивенштейн В. Д.* Акушерство и гинекол., 1966, 2, стр. 14.
7. *Степанова П. А., Молотков В. Г.* Акушерство и гинекол., 1973, 1, стр. 65.
8. *Чугунова Д. А.* Сб. научных трудов Волгоградского мединститута, т. XXVI, в. 1. Волгоград, 1973, стр. 31.
9. *Чугунова Д. А.* Автореферат дисс. канд. Волгоград, 1973.
10. *Чугунова Д. А.* Труды Волгоградского гос. мед. ин-та. Волгоград, 1970, стр. 282.