ՀԱՅԿԱԿԱՆ ՍՍՀ ԳԻՏՈՒԹՅՈՒՆՆԵՐԻ ԱԿԱԴԵՄԻԱ
АКАДЕМИЯ НАУК АРМЯНСКОЙ ССР

Էքսպեր. և կլինիկ. բժշկ. հանդես

XIII, № 4, 1973

Журн. экспер. и клинич. медицины

УДК 616.313—006+616.317—006]:615.31

С. С. АТАНАСЯН, М. Х. АЙРАПЕТЯН, Е. А. ХЗАРЧЯН

О ЛЕЧЕНИИ ЗЛОКАЧЕСТВЕННЫХ ОПУХОЛЕЙ ЯЗЫКА И ГУБЫ РЕГИОНАРНОЙ ВНУТРИАРТЕРИАЛЬНОЙ ХИМИОТЕРАПИЕЙ

В статье приводятся результаты исследования путей, возможностей и перспективности регионарной химиотерапии злокачественных опухолей языка и губы. Опыт авторов свидетельствует, что в/а регионарная химиотерапия эффективнее, чем обычный внутривенный путь введения химиопрепаратов, так как через сосуд, питающий опухоль, удается создать условия для накопления большой концентрации химиопрепаратов и их непосредственного и наиболее эффективного влияния на самый очаг поражения.

Существующий внутривенный путь введения цитостатических химиопрепаратов с целью лечения рака лицевой локализации не всегда обеспечивает длительную ремиссию, а при необходимости повышения дозы вводимых препаратов нередко приводит к тяжелым осложнениям, чаще всего к резко выраженной лейко- и эритропении. С другой стороны, эффективность лечения химиопрепаратами во многом зависит от их цитолитических свойств.

При малоэффективности лучевого или лекарственного лечения внутривенным способом можно с успехом применять регионарную внутриартериальную химиотерапию.

Внутриартериальной регионарной химиотерапией мы занимаемся с начала 1968 г. и к настоящему времени располагаем 22 наблюдениями, в том числе 1 больной с распадом опухоли при наличии свища в окологлазничной, скуловой области и ротовой полости, 6 с раком нижней губы, 5 с раком языка, 7 с раком кожи лица и 3 со злокачественными опухолями верхней челюсти и носоглотки.

Многие из перечисленных больных находились в крайне тяжелом состоянии, и большинство из них до внутриартериальной химиотерапии были неоднократно подвергнуты химио- и лучевому лечению, не приведшему, однако, к существенным результатам.

В механизме внутриартериальной химиотерапии важное значение придается концентрации химиопрепарата непосредственно в очаге поражения, куда он попадает через полиэтиленовую трубку, введенную в артерию, питающую данную область. Таким образом, совершенно очевидно, что упомянутое лечение должно быть намного эффективнее, чем обычная внутривенная химиотерапия.

Внутриартериальное регионарное лечение химиопрепаратами чаще

всего применяется при поздних стадиях злокачественных опухолей после их безуспешного лечения обычными методами.

Введение в организм химиопрепарата производится через полиэтиленовую трубку, вводимую в сосуд, непосредственно питающий опухоль. Введение химиопрепарата чередовалось в ряде случаев с введением антибиотиков и болеутоляющих средств, предупреждающих осложнения и перифокальные явления.

В настоящей статье мы нашли целесообразным остановиться на двух локализациях, представляющих наибольший интерес, — рак губы и языка.

Для канюлизации артерий были использованы тонкие полиэтиленовые катетеры с наружным диаметром 1:5—2 мм, которые за 2 часа до операции после стерилизации помещались в спирт.

Катетеризацию наружной сонной артерии и ее ветвей можно осуществить как под местным, так и под общим обезболиванием. При наличии метастазов в области сосудов производились операции Крайля или Ванаха. При этом целесообразно общее обезболивание. Местное обезболивание допустимо при отсутствии метастазов, инфильтративных и перифокальных изменений.

Выделяется необходимый сосуд, держалкой поднимается и перевязывается центральный его конец, а периферический вскрывается и канюлируется. Трубочка фиксируется к сосуду шелковой нитью или капроном.

Рак нижней губы. Из 5 больных раком нижней губы двое были приняты на лечение в запущенной стадии с целью облегчения испытываемых ими постоянно болевых ощущений. После производства операции Ванаха (удаление подчелюстных и подбородочных лимфатических узлов со слюнными железами и с окружающей жировой клетчаткой), боли заметно смягчились, однако инфузия не принесла существенной пользы ввиду отказа от инфузии с противоположной стороны, хотя и в этих случаях были отмечены хорошие непосредственные результаты — уменьшение объема пораженных опухолью тканей.

У 3 других больных раком губы, прошедших безуспешное неоднократное лечение лучами, инфузией удалось добиться обратного развития процесса и получить сравнительно хорошие результаты.

Больной М., поступил 23/II 1968 г. во 2-е хирургическое отделение Института рентгенологии и онкологии с диагнозом: рак нижней губы с метастазами в подбородочные и подчелюстные лимфоузлы и во второй раз 1/X 1969 г. с диагнозом: рецидив рака нижней губы. Болен с марта 1967 г. Получил лучевую терапию в суммарной дозе на первичный очаг 7540 ч. После экстирпации подчелюстных и подбородочных лимфатических узлов, в которых микроскопически были обнаружены метастазы, больной выписан.

При исследовании через 3 месяца выявлена язва губы размером 2×3 см с зубчатыми краями, плотной консистенции, покрытая трудно снимаемой корочкой (рис. 1а). Принят в стационар третий раз. С 1 по 19 октября 1969 г. проводилась внутриартериальная регионарная химиотерапия. Получив всего 200 мг тио-тефа, больной выписался под диспансерное наблюдение.

Рис. 1, а. Больной М. Рецидив рака н/губы. Через 3 месяца после лучевой терапии. б. Тот же случай через месяц после лечения внутриартериальной регионарной химиотерапией.

Через месяц после выписки из стационара язва губы полностью исчезла и зарубцевалась (рис. 1б).

Больной Б., 65 лет, поступил 25/III 1970 г. с диагнозом: рак нижней губы III ст. Исследование показало, что вся правая половина нижней губы вовлечена в опухолевый процесс с частичным переходом в левую половину. Опухоль возвышается на 3—4 см над уровнем здоровой слизистой. В центре и в углу рта она изъязвлена (рис. 2а).

Подчелюстные и подбородочные лимфатические узлы справа заметно увеличены, малоподвижны, безболезненны.

7/IV после операции Ванаха (экстирпация подчелюстных лимфатических узлов) обнажена наружная сонная артерия, перевязанная у основания наружной челюстной артерии, в которую через сонную артерию введена тоненькая полиэтиленовая трубка и фиксирована лигатурой над сосудом. Через эту трубку с 7 по 14/IV вводился раствор тио-тефа — 140 мг и пенициллин — 1000000 ед. 15/IV полиэтиленовая трубка извлечена. С 15/IV по 1/V 1970 г. больной получал сочетанную химио-лучевую терапию после предварительной перевязки наружной сонной артерии сейчас же под челюстной артерией, что привело к уменьшению опухоли (рис. 2б).

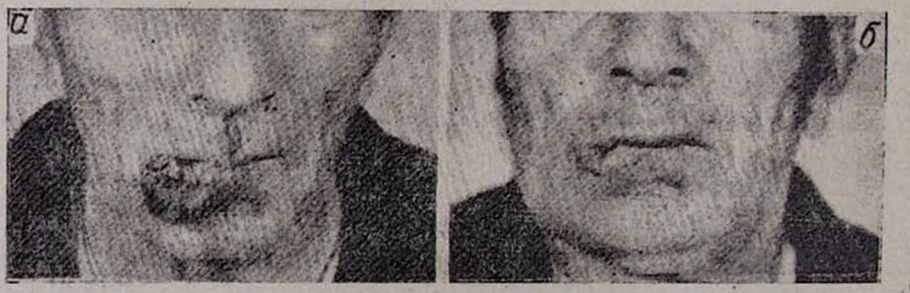

Рис. 2, а. Больной Б. Рак н/губы III ст. до лечения. б. Тот же больной в процессе комбинированного лечения химиохирургической и лучевой терапией.

Рак языка. Даргент и Колон [9] полагают, что хирургическое лечение рака языка и миндалин не оправдывает себя из-за частых осложнений и высокой смертности. При комбинации лучевого и хирургического лечения также наблюдаются частые осложнения.

Наиболее эффективным методом лечения следует считать внутриартериальную регионарную химиотерапию с хирургической экстирпацией основного опухолевого очага или части языка с опухолью и регионарных лимфоузлов.

На лечении находилось пять больных раком языка, из коих только у одного больного диагностирован рак языка II стадии. Все остальные находились на грани III—IV стадии.

Внутриартериальной инфузией удалось значительно облегчить почти постоянное чувство боли, вызванное, очевидно, инфильтрацией подъязычного нерва у трех из 5 больных, восстановить подвижность и способствовать уменьшению объема языка, довольно увеличенного к моменту лечения.

Из 5 больных трех удалось перевести из иноперабельной стадии в операбельную, однако отказ больного от хирургической экстирпации пораженной раком части языка ставит под сомнение благоприятный исход лечения одной химиотерапией. Вскоре летальный исход постиг двух из 5 больных, леченных только химиопрепаратами. Из остальных 3 больных одному произведена резекция языка после проведенного курса внутриартериальной регионарной инфузии тио-тефом.

Ниже приводим краткие истории болезни этих больных.

Больной А., 52 лет, поступил 22/I 1968 г. с диагнозом: рак языка III стадии. Выписан 4/III 1968 г. в удовлетворительном состоянии.

Вся правая половина языка от кончика до корня изъязвлена. Язык резко увеличен, покрыт серо-гнойным налетом. Регионарные лимфоузлы (подчелюстные и подбородочные) резко увеличены, плотные, подвижные.

13/II 1968 г. операция Крайля с перевязкой наружной сонной артерии слева. Внутриартериальная инфузия в левую язычную артерию (100 мг тио-тефа и сарколизина). Явления сильной саливации, которые имели место у больного за последние 2—3 месяца, купированы инъекциями атропина. От предложенной операции резекции языка больной отказался. Выписан с заметным улучшением. Через год ухудшения не обнаружено.

Больной К., 63 лет, поступил 13/V 1969 г., выписан 13/VII 1969 г. с улучшением. Диагноз: рак языка III—IV стадии.

Поражен почти весь язык от корня до кончика опухолевым процессом с поражением регионарных лимфоузлов. Произведена операция Крайля 29/V 1969 г. с канюлированием язычной артерии II/VI 1969 г.

В течение 12 дней получил 23 г 5-фторурацила. При выписке участки некротической ткани, подозреваемые на рак. Химиотерапией иноперабельный рак языка был переведен в операбельное состояние. От предложенной операции удаления языка больной отказался.

13/VII 1969 г. выписан с улучшением. Через 3 месяца в связи с прогрессивным ухудшением состояния больной скончался.

Больной С., 62 лет, поступил 24/XI 1969 г. с диагнозом: рак языка III стадии.

Изъязвление языка в области задней и правой боковой поверхности. Резкое ограничение подвижности языка. Регионарные лимфоузлы увеличены, плотны, малоподвижны.

16/XII 1969 г. операция удаления подчелюстных и подбородочных лимфоузлов справа. Дренирование справа язычной артерии, через которую введено всего 250 мл тио-тефа, в результате чего опухоль резко уменьшилась и подвижность языка заметно восстановилась.

Проверка через 3 месяца установила: язык сморщен, раковая язва замещена рубцом, подвижность языка свободная.

Больной У., 30 лет, поступил 6/IV 1970 г. Диагноз: рак языка II стадии. На левой половине языка, ближе к задней поверхности, определяется опухоль диаметром 2,5 см, выступающая над поверхностью языка на 1 см. Поверхность опухоли шероховатая, местами покрыта кратерообразными углублениями, консистенция плотная, имеет четкие контуры (рис. 3).

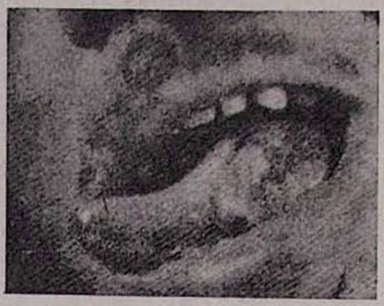

Рис. 3. Рак языка IIIа ст. Больной У., до операции.

Подчелюстные и подбородочные лимфоузлы умеренно увеличены, подвижны, безболезненны. Язык обложен белым налетом, подвижность свободная, болезненности не обнаруживает.

15/IV 1970 г. внутриартериальная регионарная инфузия—перевязка наружной сонной артерии выше щитовидной артерии.

С 13 по 20/IV в сосуд введено всего 150 мг тио-тефа и 1 000 000 ед. пенициллина.

5/V 1970 г. операция—резекция языка с опухолью (в пределах здоровых тканей). Состояние больного удовлетворительное. 12/VI 1970 г. выписан в здоровом состоянии.

Анализируемый материал дает нам основание сделать следующие выводы.

1. Внутриартериальная регионарная химиотерапия в ряде случаев переводит иноперабельный рак в операбельную стадию, что является одним из весьма важных преимуществ метода.

2. Введение через полиэтиленовую трубку, помимо противоопухолевых химиопрепаратов, также и обезболивающих средств, антибиотиков и т. д. дает возможность облегчить нередко испытываемые больными сильнейшие болевые ощущения.

3. Приводит к прекращению саливации, что в значительной мере способствует улучшению самочувствия.

4. Наблюдается полное отсутствие осложнений, связанных с методикой лечения.

Армянский институт
рентгенологии и онкологии

Поступила 2/XII 1972 г.

Ս. Ս. ԱԹԱՆԱՍՅԱՆ, Մ. Խ. ՀԱՅՐԱՊԵՏՅԱՆ, Ե. Ա. ԽԶԱՐՉՅԱՆ

ԳԼԽԻ ԵՎ ՊԱՐԱՆՈՑԻ ՉԱՐՈՐԱԿ ՈՒՌՈՒՑՔՆԵՐԻ ՆԵՐԶԱՐԿԵՐԱԿԱՅԻՆ ՌԵԳԻՈՆԱՐ ՔԻՄԻՈԹԵՐԱՊԻԱՅԻ ՀԱՐՑԻ ՇՈՒՐՋԸ

Ամփոփում

Հեղինակները 22 կլինիկական դիտարկումների հիման վրա ցույց են տվել գլխի և պարանոցի չարորակ ուռուցքների ներզարկերակային ռեգիոնար քիմիոթերապիայի եղանակի առավելությունը բուժման մյուս եղանակների նկատմամբ։ Ներզարկերակային ռեգիոնար ինֆուզիայի ժամանակ ուռուցքային հյուսվածքում և նրա շուրջը քիմիոպրեպարատների առավել մեծ կոնցենտրացիա է ստեղծվում, քան ներերակային ներարկումների ժամանակ։

Վերոհիշյալ մեթոդի կիրառումը հնարավորություն է ստեղծում բարձիթող հիվանդությունների բուժման ժամանակ կիրառել նաև վիրաբուժական միջամտություն։

ЛИТЕРАТУРА

1. *Блохин Н. Н., Островерхов Г. Е., Трапезников Н. Н., Гаспарян С. А.* В кн.: Регионарная химиотерапия злокачественных опухолей. М., 1967, стр. 26.
2. *Бронштейн Б. Л., Ходжаев В. Г.* Вопросы онкологии, 1969, 10, 9, стр. 8.
3. *Гаспарян С. А., Есенкулов А. Е., Тарасов Г. В.* В кн.: Регионарная химиотерапия злокачественных опухолей. М., 1967, стр. 285.
4. *Геворкян И. Х.* Внутриартериальное применение лекарственных веществ в хирургии. М., 1958.
5. *Казанский Д. А.* Вопросы онкологии, 1965, XI, 3, стр. 42.
6. *Островерхов Г. Е., Гаспарян С. А.* В кн.: Вопросы экспериментальной хирургии и морфологии. М., 1965, стр. 129.
7. *Пачесс А. И., Аверьянов Ю. А., Аббасов А. Т., Гаспарян С. А., Поляков Б. И., Титлевская В. В., Шенталь В. В.* В кн.: Регионарная химиотерапия злокачественных опухолей. М., 1967, стр. 247.
8. *Трапезников Н. Н., Яворский В. В.* Регионарная химиотерапия злокачественных опухолей человека. М., 1964.
9. *Dargent M, Colon Y.* La semaine des hopitaux de Paris, 1964, 40, 8/2, 147, 489.
10. *Nuhum A. M., Rochlin D. B.* Am. Y. Surg., 1963, 105, 6, 759.
11. *Smith J. L., Stehlin J. V., Clark R. H.* Труды VIII Международного противоракового конгресса. М., 1963, 6, стр. 237.
12. *Sullivan R. D.* Y. Clinworth. Amer., 1962, 42, стр. 365.
13. *Woodhall B.* Results of perfusion neural tumors-cancer chemotherapy. Rep., 1960, 10, 93.