ՀԱՅԿԱԿԱՆ ՍՍՀ ԳԻՏՈՒԹՅՈՒՆՆԵՐԻ ԱԿԱԴԵՄԻԱ
АКАДЕМИЯ НАУК АРМЯНСКОЙ ССР

Էքսպեր. և կլինիկ. բժշկ. ճանդես

X, № 2, 1970

Журн. экспер. и клинич. медицины

УДК 617.51—001.3+616.831—001.3

Р. А. ТИГРАНЯН, В. В. ФАНАРДЖЯН, М. Ш. ПРОМЫСЛОВ, К. В. САВИЧ

К ВОПРОСУ ОБ ЭКСПЕРИМЕНТАЛЬНОМ ВОСПРОИЗВЕДЕНИИ ЗАКРЫТОЙ ЧЕРЕПНО-МОЗГОВОЙ ТРАВМЫ

Черепно-мозговые повреждения занимают видное место в статистике травм мирного и военного времени, являясь одной из важных проблем медицины, интерес к которой сохраняется в течение столетий и особенно возрос за последние годы. Следует отметить, что удельный вес черепно-мозговой травмы с каждым годом увеличивается, что связано с колоссальным развитием техники в народном хозяйстве и транспорте; при этом закрытые черепно-мозговые повреждения в условиях городского травматизма (бытовые, производственные и, особенно, транспортные) являются преобладающим видом по сравнению с открытыми [2].

Сложность патогенеза, широкий диапазон и тяжесть клинических проявлений, высокий процент летальности в остром периоде, недостаточное восстановление нарушенных функций в посттравматическом периоде, приводящее к значительному проценту инвалидности, не только свидетельствуют о социальном значении закрытых черепно-мозговых повреждений, но и определяют их роль в числе актуальных проблем травматологии и нейрохирургии. Однако, несмотря на значительное количество клинических и экспериментальных работ, посвященных изучению клиники, патогенеза и лечения нейротравмы, наиболее актуальные вопросы черепно-мозговой травмы все еще остаются малоизученными и требуют тщательной дальнейшей разработки. В настоящее время проблема лечения черепно-мозговой травмы разрабатывается комплексно с применением современных достижений биологии и медицины.

Следует считать полностью доказанным тот факт, что черепно-мозговая травма является не местным процессом, а представляет собой заболевание всего организма, проявляющееся в разнообразных патофизиологических, морфологических и биохимических изменениях в самых различных тканях, органах и системах и, в первую очередь, в ткани головного мозга.

Общеизвестно, что в патогенезе черепно-мозговой травмы важное значение имеет нарушение обменных процессов в ткани головного мозга. Именно это побудило нас к изучению на протяжении ряда лет в эксперименте особенностей биохимических изменений в центральной нервной системе при закрытой черепно-мозговой травме [3—8].

Следует отметить, что экспериментальное исследование нейротравмы имеет ряд существенных преимуществ перед клиническим. Во-первых, именно эксперимент дает возможность исследовать стандартную модель черепно-мозговой травмы и тем самым получать сопоставимые результаты исследования. Кроме того, экспериментальные исследования в ряде случаев представляют более точные данные о характере тех или иных изменений, происходящих в организме. Значительными преимуществами экспериментального исследования являются возможность установления исходного уровня тех или иных процессов до нанесения травмы, изучение исследуемых процессов в динамике и максимальное приближение времени исследования к действию этиологического фактора—травмы. Наконец, в ряде случаев там, где в клинике приходится ориентироваться на косвенные показатели, отражающие в той или иной степени процессы, происходящие в головном мозгу (чаще всего на основании исследования притекающей и оттекающей от головного мозга крови), в опыте можно провести непосредственное исследование самой мозговой ткани.

Метод нанесения черепно-мозговой травмы в эксперименте заслуживает серьезного внимания, так как он должен отвечать целому ряду требований, из которых важнейшими являются следующие: само нанесение травмы должно быть как можно ближе к естественным условиям действия травматического агента в мирное или в военное время и должно воспроизводить основные компоненты, сопровождающие травматическое повреждение головного мозга—сотрясение, ушиб и сдавление; метод должен предоставить возможность наносить дозированную черепно-мозговую травму определенной локализации и должен быть простым, удобным и воспроизводимым в руках экспериментатора.

Экспериментальное воспроизведение черепно-мозговой травмы предпринималось уже давно. Различные исследователи создавали различные модели травматических повреждений черепа и головного мозга, которые, однако, имели ряд существенных недостатков. На наш взгляд, изучение реакции мозговой ткани на травматическое воздействие лучше всего проводить в условиях дозированного воздействия, чтобы иметь возможность сопоставлять экспериментальные данные, полученные в однотипных условиях. С этой целью нами была разработана модель механической закрытой черепно-мозговой травмы, наносимой посредством удара свободно падающим грузом определенного веса с определенной высоты [3]. В настоящем сообщении дается клинико-анатомо-физиологическая характеристика разработанной нами модели закрытой черепно-мозговой травмы.

Работа проводилась на кроликах-самцах породы шиншилла, близких по весу (2,5—2,8 кг). Закрытая черепно-мозговая травма наносилась посредством воздействия свободно падающего груза весом 0,5 кг с высоты 2,2 м на голову животного, зафиксированного на станке. Во избежание перелома челюсти под голову животного подкладывалась

прокладка из нескольких слоев материи. Следует, однако, отметить, что вес падающего груза и высота, с которой наносился удар, полностью характеризуют силу удара и только относительно—степень травмы мозга, так как она зависит от степени окостенения черепа, индивидуальных различий в его конфигурации, места нанесения удара, состояния сосудов и ряда других моментов.

Поведение животных после нанесения им черепно-мозговой травмы было неодинаковым. В большинстве случаев кролики испытывали испуг, производили быстрые, сильные движения, бились на станке, пытаясь освободиться; при освобождении быстро соскакивали со станка и забивались в угол. Часто вслед за травмой, иногда после кратковременного возбуждения, животные в течение 1—5 мин. оставались полностью неподвижными; в течение этого времени у них отсутствовала реакция на болевое раздражение, отмечалось снижение мышечного тонуса, исчезновение роговичных рефлексов, часто отмечались расширение зрачков и их вялая реакция на свет. У некоторых кроликов после кратковременной адинамии развивались тонические и клонические судороги, длившиеся от нескольких секунд до 1—2 мин. У большинства животных наблюдались непроизвольное мочеиспускание и дефекация. Следует отметить, что в течение 4—6 ч. после травмы в поведении кроликов превалировали симптомы угнетения центральной нервной системы: животные были безучастны к окружающему, малоподвижны, не принимали корма, однако уже к 8—10-у ч. с момента нанесения травмы в поведении большинства животных невозможно было обнаружить каких-либо отличий от поведения нетравмированных животных. У некоторых кроликов на 2—3-й день после нанесения травмы отмечалась некоторая вялость, проявлявшаяся в том, что они стремились больше лежать, однако начиная с 4-го дня после травмы кролики внешне представлялись здоровыми. В ряде случаев у кроликов сразу же после нанесения черепно-мозговой травмы наблюдалась выраженная картина возбуждения центральной нервной системы, которая через 15—20 мин. сменялась состоянием угнетения ее. Следует отметить, что в ряде случаев применяемая нами методика нанесения черепно-мозговой травмы приводила к перелому основания черепа или вдавленному перелому теменной кости, сопровождалась кровотечением из носа и рта, вегетативными расстройствами, парезами и параличами, а в части случаев приводила к смерти животного в первые минуты после нанесения травмы. Мозг погибших животных, а также животных с нарушением целостности черепной коробки нами не исследовался. Интересно отметить, что были и такие случаи, хотя и крайне редко, когда травмированные кролики по внешнему виду ничем не отличались от интактных животных.

Черепно-мозговая травма приводила также к понижению веса животных на 20—25%, причем тенденция в сторону восстановления веса начинала проявляться уже на 4—5-е сутки после травмы, а восстановление исходного веса отмечалось только на 16—18-й день. Черепно-моз-

говая травма в наших опытах сопровождалась также незначительно выраженной гипотермией, причем нормализация температуры тела отмечалась на 4—5-й день после травмы.

Кроме того, для характеристики степени тяжести воспроизводимой нами модели закрытой черепно-мозговой травмы проводилась запись электроэнцефалограммы, электрокардиограммы и пневмограммы. Это исследование производилось следующим образом. За неделю до основного опыта у кроликов под местной анестезией (2%-ный раствор новокаина) удалялись с черепа мышцы и кожа. Череп обнажался в области коронарного шва (на 0,5 см ростральнее и на 2 см каудальнее). Перед опытом в заданные точки черепа вкалывались металлические иглы. Отведение производилось монополярно из точек на черепе, расположенных над моторной, соматосенсорной и затылочной областями. Запись электроэнцефалограммы (ЭЭГ) осуществлялась на восьмиканальном электроэнцефалографе типа «Шварцер» (ГДР), одновременно регистрировались электрокардиограмма и пневмограмма (последняя посредством специального пневмодатчика). Регистрация указанных показателей производилась до и после нанесения травмы на одном и том же животном. ЭЭГ кроликов в норме характеризовалась волновой активностью, возникшей с частотой 3—5 в секунду. На указанную активность накладывались низковольтные и высокочастотные колебания; в некоторых случаях они представляли собой спайкоподобные колебания с частотой 10—14 в секунду. Частота сердечных ударов колебалась в пределах 4—5,5 в секунду, частота дыхания—2—4,5 в секунду (рис. 1, 2). После

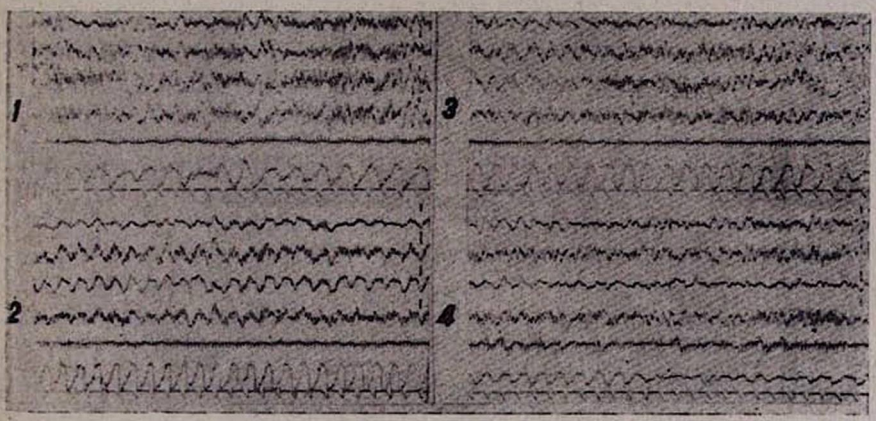

Рис. 1. Сверху вниз: отведение из правой моторной области; отведение из правой сомато-сенсорной области; отведение из левой сомато-сенсорной области; отведение из левой затылочной области; регистрация электрокардиограммы; регистрация пневмограммы. Калибровка — 100 мкв, время—1 сек. 1. Норма. 2. Через 4 мин. с момента нанесения травмы. 3. Через 10 мин. после травмы. 4. Через 19 мин. после травмы.

нанесения травмы основные изменения ЭЭГ у кроликов наступали в течение первых 10—15 минут. В дальнейшем они постепенно сглажива-

лись, однако не достигали полностью картины, характерной для нормы. даже на следующий день после травмы. Изменения ЭЭГ у кроликов, наступившие в результате нанесенной черепно-мозговой травмы, характеризовались следующими двумя основными типами.

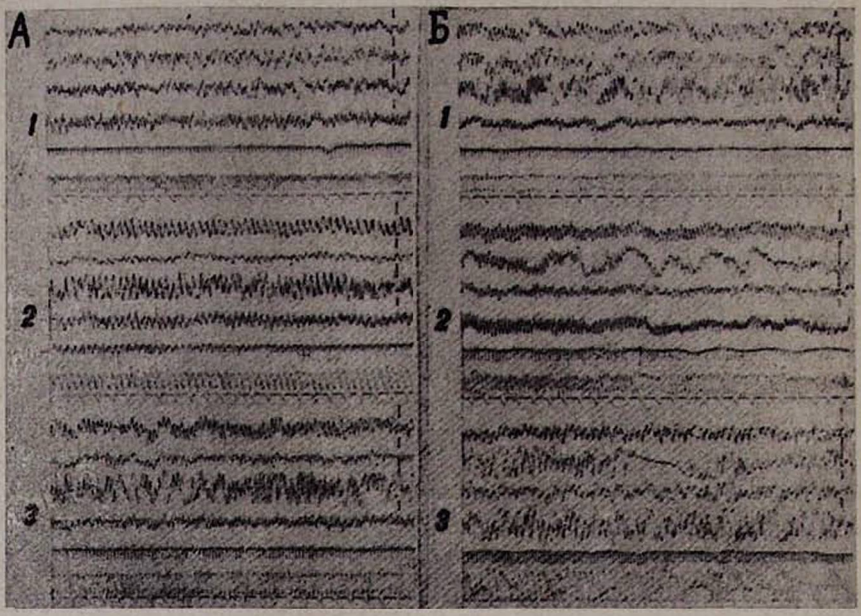

Рис. 2. Сверху вниз: отведение из правой сомато-сенсорной области; отведение из левой сомато-сенсорной области; отведение из правой затылочной области; отведение из левой затылочной области; регистрация электрокардиограммы; регистрация пневмограммы. Калибровка—100 мкв, время—1 сек. А: 1. Норма. 2. Через 4 мин. после травмы. 3. Через 8 мин. после травмы. Б: 1. Через 14 мин. после травмы. 2. Через 47 мин. после травмы. 3. Через 14 ч. после травмы.

Тип I. На ЭЭГ появились медленные колебания с частотой 0,5—1,5 в секунду. Быстрые низкоамплитудные волны исчезали или появлялись намного реже (в зависимости от отведения). Исчезли спайкоподобные колебания. Появление низкоамплитудной быстрой активности происходило медленно и, даже когда она появлялась, отмечалось наличие медленной активности, возникшей после удара; она имелась в слабой форме и непериодично даже на второй день. Такая картина ЭЭГ у кролика говорит об угнетении деятельности головного мозга (рис. 1).

Тип II. Исчезли низкоамплитудные частые колебания, появились медленные волны с частотой 3—4 в секунду. Появилась или усилилась активность, представленная спайкоподобными колебаниями с частотой 4—7 в секунду. Восстановление нормы ЭЭГ наблюдалось в течение часа, однако в течение этого времени отмечалось снижение амплитуды спайкоподобной активности; последняя сохранилась и на следующий день. Такая картина ЭЭГ свидетельствует о том, что у этого кролика

после нанесения травмы появились признаки эпилептиформной электрической активности (рис. 2).

Следует отметить, что частота сердечных ударов после нанесения черепно-мозговой травмы не отличалась от таковой у интактных животных; в то же время черепно-мозговая травма приводила к урежению дыхания кроликов (рис. 1, 2).

Нами проводились также и морфологические исследования ткани мозга травмированных животных для суждения о степени тяжести применяемой нами модели закрытой черепно-мозговой травмы. Эти исследования проводились следующим образом. После вскрытия черепной коробки мозг вместе с черепом погружали на сутки в 10%-ный формалин. Через сутки мозг извлекали из черепной коробки и фиксировали в новой смене 10%-ного формалина в течение 4 суток, затем разрезали на блоки и после промывки в проточной воде заливали обычным образом целлоидином. Морфологические исследования проводились на последовательной серии фронтальных срезов через весь мозг кролика. Окрашивался каждый двадцатый срез. Окраска производилась крезил-виолетом по Нисслю. Исследования проводили через 1 ч. и через 1 сутки с момента нанесения черепно-мозговой травмы. В качстве примера приведем следующие два наблюдения.

Наблюдение 1-ое. Животное забито через 1 ч. после нанесения травмы. Макроскопически наблюдается обширное кровоизлияние на основании мозга. Микроскопически обнаруживаются распространенные свежие кровоизлияния в подоболочечных отделах мозга на базальной и в меньшей степени на конвекситальной поверхности мозга и в мозговом веществе (рис. 3). Мягкая мозговая оболочка местами отслоена. Сосуды мозга изменены. Имеет место большое количество гистиоцитов в стенках сосудов и периваскулярный отек. В коре больших полушарий наблюдается паралитическое расширение капилляров с явлениями стаза. В двигательной зоне коры с двух сторон обнаруживаются участки с патологически измененными нервными клетками (рис. 4). В значительной части клеток изменения проявляются тотальной бледностью клеток и различной степенью цитолиза и кариолиза. Встречаются отдельные клетки с вакуолизацией цитоплазмы и перицеллюлярным отеком. Другая часть клеток этого участка характеризуется интенсивной окраской ядра и цитоплазмы, резкими очертаниями тела клеток, резко утолщенными и извитыми верхушечными дендритами, что характерно для гиперхромных клеток. Этим изменениям подвергнуты в основном клетки III и V слоев коры. Наблюдаемая картина чередования гиперхромных и бледных клеток, возможно, характерна для состояния тканевой гипоксии. Участков с раздражением клеток, характерных для более глубокого поражения, не наблюдается. Цитоархитектонический рисунок коры не изменен. В остальных формациях коры больших полушарий изменений не наблюдалось (рис. 5). В стволовых отделах мозга изменения в нервных клетках выражены значительно слабее. В отдельных клетках и ретикулярной формации ствола наблю-

даются явления частичного хроматолиза и гиперхроматоза отдельных клеток. Более обширные и глубокие поражения nucleus Allaris продолговатого мозга слева наблюдаются в участке, где имеет место поражение сосудов, выражающееся в расширении просвета сосуда на его участке и резком сужении на другом. В клетках nucleus Allaris, расположенных вблизи этого сосуда, наблюдается тотальное побледнение клеток и более глубокий хроматолиз (рис. 6).

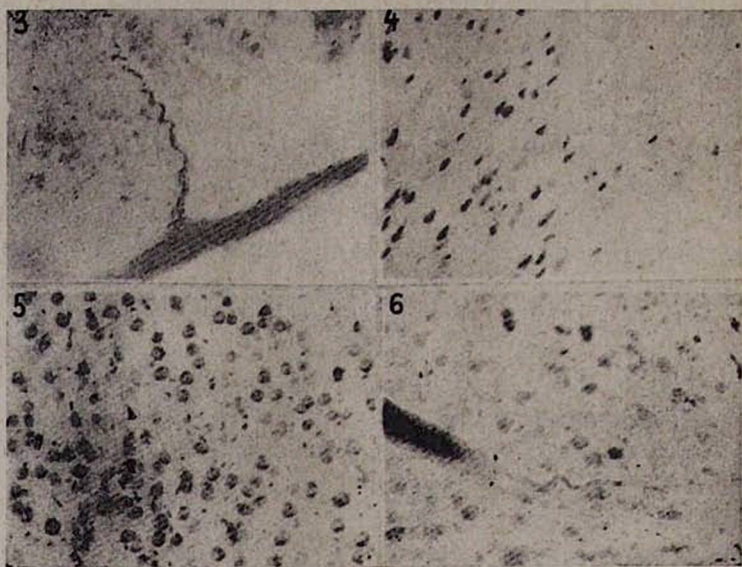

Рис. 3. Субарахноидальное кровоизлияние на основании мозга. Периваскулярный отек, большое количество гистиоцитов в стенках сосудов. Ранние стадии хроматолиза в клетках Аммонова рога. Увелич. 1×20.

Рис. 4. Участок двигательной области коры. Ишемически измененные клетки—справа, гиперхромные клетки—слева. Увелич. 1×20.

Рис. 5. Неизмененный участок коры теменной области. Увелич. 1×20.

Рис. 6. Продолговатый мозг (n Allaris). Патологически измененный сосуд, значительное количество клеток с различной степенью хроматолиза. Увелич. 1×20.

Наблюдение 2-ое. Животное забито через сутки после травмы. Макроскопически наблюдается полнокровие сосудов базального отдела полушарий мозга. Микроскопически в коре больших полушарий обнаруживаются периваскулярный отек и увеличение рисунка капиллярной сети (рис. 7). В двигательной зоне коры с обеих сторон обнаруживаются участки с патологически измененными нервными клетками. Эти участки значительно обширнее, чем в I-ом наблюдении. Здесь также имеют место клетки с тотальным побледнением и с различными стадиями хроматолиза, вплоть до образования клеток-теней (рис. 8—А). Имеют также место клетки с вакуолизацией цитоплазмы (рис. 8—Б) и клетки с увеличенным количеством ядрышек (рис. 8—В). Другая часть клеток этого участка, преимущественно клетки III и V слоя

коры, характеризуется интенсивной окраской цитоплазмы, резкими очертаниями тела клеток, утолщенными и извитыми верхушечными дендритами, что характерно для гиперхромных клеток (рис. 9). Цитоархитектонический рисунок коры не изменен. Участков с разрежением клеток не наблюдается. В клетках стволовых отделов мозга существенных изменений не обнаруживается.

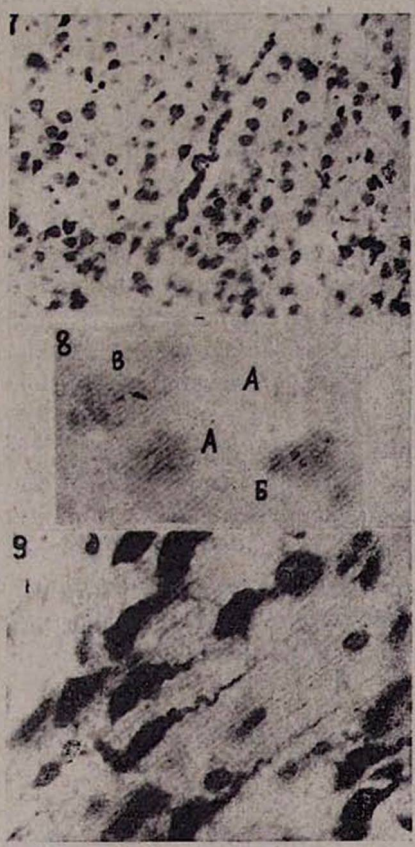

Рис. 7. Теменная кора. Периваскулярный отек. Увеличение рисунка капиллярной сети. Большое количество гистиоцитов в стенке сосуда. Увелич. 1×20.

Рис. 8. Участок коры двигательной области. Клетки-тени (А). Клетки с вакуолизацией цитоплазмы (Б). Клетки с увеличенным количеством ядрышек (Б, В). Иммерсия.

Рис. 9. Участок коры двигательной области. Гиперхромные клетки. Иммерсия.

Таким образом, морфологические изменения, обнаруженные в коре головного мозга кролика, перенесшего травму, характерны для картины острого нарушения кровообращения и тканевой гипоксии. Изменения, развивающиеся через 1 ч. и 1 сутки после травмы, отличаются в основном большей протяженностью патологически изме-

ненных участков коры мозга и более глубокими патологическими изменениями клеток у животного, забитого через 1 сутки. Изменения, наблюдаемые в структуре ствола мозга, незначительны и связаны, видимо, не столько с продолжительностью течения посттравматического периода, сколько с глубиной поражения сосудистой сети.

Таким образом, проведенные нами с целью контроля за физиологическим состоянием животных при черепно-мозговой травме исследования свидетельствуют о том, что разработанная нами модель дает возможность воспроизведения черепно-мозговой травмы средней тяжести [1].

В заключение необходимо отметить, что изучение химизма мозга при черепно-мозговой травме представляет особый интерес, так как нейротравма является одной из многих причин, вызывающих нарушение нормальной деятельности центральной нервной системы не только непосредственно после травмы, но и в значительно отдаленные после ее нанесения сроки. Практическое и теоретико-познавательное значение изучения патофизиологических закономерностей при черепно-мозговой травме обусловлено также их универсальным значением для терминальных фаз различной нейрохирургической патологии, в частности при сосудистых поражениях мозга, нейроонкологических заболеваниях, а также послеоперационного периода при любой нейрохирургической патологии. В то же время необходимо подчеркнуть, что черепно-мозговая травма является своеобразной моделью, которая создает большие возможности для открытия особенностей метаболизма головного мозга в необычных, чрезвычайных ситуациях и позволяет обнаружить и исследовать такие стороны обмена веществ головного мозга, которые в обычных условиях часто скрыты, замаскированы и не проявляются в полной мере.

Институт нейрохирургии АМН ССР,
Институт физиологии АН АрмССР

Поступило 24/VII 1969 г.

Ռ. Հ. ՏԻԳՐԱՆՅԱՆ, Վ. Բ. ՖԱՆԱՐՋՅԱՆ, Մ. Շ. ՊՐՈՄԻՍԼՈՎ, Կ. Վ. ՍԱՎԻՉ

ԷՔՍՊԵՐԻՄԵՆՏԱԼ ԳԱՆԳՈՒՂԵՂԱՅԻՆ ՓԱԿ ՏՐԱՎՄԱՅԻ ԱՌԱՋԱՑՄԱՆ ՀԱՐՑԻ ՇՈՒՐՋԸ

Ամփոփում

Աշխատանքում նկարագրվում է հեղինակների կողմից մշակված մեխանիկական փակ գանգուղեղային տրավմայի մոդելը և տրվում է նրա մանրամասն կլինիկական, անատոմիական և ֆիզիոլոգիական բնութագիրը։

Ցույց է տրվում, որ նկարագրված մոդելը հնարավորություն է տալիս ստանալու միջին ծանրության գանգուղեղային տրավմա։

ЛИТЕРАТУРА

1. **Арендт А. А.** Труды I съезда хирургов Российской Федерации. М., 1959, стр. 28.
2. **Бабчин И. С.** Закрытые повреждения черепа и головного мозга. Л., 1958, стр. 3.
3. **Промыслов М. Ш., Тигранян Р. А.** Вопросы медицинской химии, 1964, 10, стр. 611.
4. **Промыслов М. Ш., Тигранян Р. А.** Журнал экспериментальной и клинической медицины, 1965, 5, стр. 20
5. **Промыслов М. Ш., Тигранян Р. А.** Современные проблемы нейрохирургии. Каунас, 1966, стр. 195.
6. **Промыслов М. Ш., Тигранян Р. А., Евсина Н. Ю.** Вопросы медицинской химии, 1967, 13, стр. 295.
7. **Тигранян Р. А.** Автореферат. М., 1968.
8. **Тигранян Р. А., Промыслов М. Ш.** Украинский биохимический журнал, 1969, 41, стр. 170.