ՀԱՅԿԱԿԱՆ ՍՍՌ ԳԻՏՈՒԹՅՈՒՆՆԵՐԻ ԱԿԱԴԵՄԻԱ
АКАДЕМИЯ НАУК АРМЯНСКОЙ ССР

Էքսպեր. և կլինիկ. բժշկ. հանդես

II, № 3, 1962

Журн. экспер. и клинич. медицины

А. Б. МЕЛИК-МУСЬЯН

ВЛИЯНИЕ РЕНТГЕНОВСКОГО ОБЛУЧЕНИЯ НА АФФЕРЕНТНУЮ ИННЕРВАЦИЮ СЕТЧАТКИ КРОЛИКА

Изучению действия ионизирующей радиации на состояние зрительного анализатора посвящено много исследований как у нас, так и за рубежом (А. В. Лебединский и др., Г. Г. Демирчоглян, Б. П. Калашников, Цибис, Браун, Ноель, Хем и др.).

Указанными авторами обнаружены изменения в рецепторном слое, ганглиозных клетках, в слое нервных волокон и плексиформных слоях сетчатки, а также ее функциональных особенностях (электроретинограмме, ЭРГ). Изменения эти проявляются в разрушении палочек и колбочек, в истончении и атрофии плексиформных слоев, миграции слоя внутренних ядер в соседние, разрушении и пикнозе ганглиозных клеток, извращении нормальной реакции ЭРГ вплоть до полного ее исчезновения.

Менее подробно освещен вопрос об афферентной иннервации сетчатки и ее реакции на облучение. Исследования в этом направлении проведены Б. П. Калашниковым, Ю. С. Каминской и В. Т. Жоголовой [2], Н. А. Матвеевой [6], А. Б. Цыпиным [13] и др.

На основании исследованных глаз кошек и кроликов авторы приходят к заключению, что сетчатка глаза, вследствие действия ионизирующего излучения, претерпевает изменения почти во всех частях и главным образом в плексиформных слоях, слое палочек и колбочек (Б. П. Калашников и Ю. С. Каминская) и в слое ганглиозных клеток (Матвеева Н. А.).

За последнее время в литературе все больше обращается внимание на афферентную иннервацию органов. Все чаще можно встретить указания на особую роль и значение ганглиозных клеток сетчатки. Так, Фельдман Н. Г. [11, 12] считает, что «ганглиозные клетки—это коллектор, воспринимающий зрительные раздражения от всех элементов сетчатки и передающий их по своим аксонам вышележащим ядрам зрительного пути».

Отсюда делается понятным значение патологической морфологии и реакции ганглиозных клеток сетчатки на облучение. Не приходится говорить и о важности афферентной иннервации в вопросах обмена. Афферентной иннервации нормальных и патологических глаз посвящено много работ С. А. Шибковой [8, 9, 10]. Также представляют большой интерес в этом отношении исследования Бехера и Кнохе [1].

Задачей нашего исследования являлось изучение состояния иннер-

вации сетчатки кролика после рентгеновского облучения. Объектом исследования служили взрослые кролики весом 1500—4000 г. Кролики облучались локально: облучалась только голова животного дозами 1000, 2000, 3000, 4000, 5000 рентген; тело—экранировалось.

Облучение проводилось аппаратом РУМ-11 при следующих условиях: 187 кв., 15 мА, фокус. расст. 19 см, поле 10×10, мощность дозы 480 р/мин. и РУМ-3 при условиях 187 кв., 20 мА, фокус. расст. 18 см, без фильтра, мощность дозы 540 р/мин. Всего под наблюдением было 26 кроликов.

Доза	Сроки наблюдения в днях				
	4—7	9—11	17—23	30—31	52
1000	3	1	1	1	
2000	1	1	1 пал.	2	
3000	1	1	1	1	
4000	1	2	1	1	1
5000	1	1	2	1	

Изолированная сетчатка фиксировалась в 12% нейтральном формалине и импрегнировалась по методу Кампоса.

Первичная реакция на облучение выражалась в кратковременном возбуждении, которое довольно быстро сменялось общей депрессией. Явления эти исчезали через несколько часов или на следующий день после облучения.

На высоте лучевой болезни, которая зависела от дозы облучения и индивидуальных особенностей организма, со стороны крови отмечалась лейкопения, уменьшение остальных форменных элементов, иногда лишающие возможности сосчитать формулу; анизо и пойкилоцитоз. Постепенно прогрессирующая потеря в весе (на 300—400 г. от начала болезни), ухудшение общего состояния, изменения в крови свидетельствовали о наличии лучевой болезни.

Изменения со стороны глаз проявлялись сильным кератоконъюнктивитом с резким помутнением роговиц (облучение дозой 3000 р. и выше), обильным гнойным отделяемым из конъюнктивального мешка, носа и ушей.

Животное забивалось в указанные выше сроки и глаза энуклеировались сразу же после этого. У кроликов, павших от лучевой болезни, они брались при агонировании.

Следует отметить, что при облучении головы дозой 1000 р. животное не погибало и практически выздоравливало. У таких кроликов, при исследовании сетчатки в отдаленные сроки, сохранялись варикозность и перерыв нервных волокон. Кролики же, облученные дозой 2000 р., если и погибали, то значительно позже.

Изменения, наблюдаемые в сетчатке, появляются достаточно рано. Так, на 7-й день после облучения (1000, 2000 р.) в слое нервных волокон

(плоскостные препараты сетчатки) отмечались изменения, связанные с нарушением тинкториальных свойств нервного волокна. Последние неравномерно импрегнировались, делаясь то резко аргентофильными, то не «окрашивались» вовсе. Отмечались утолщения осевых цилиндров, извитость и неравномерность их контуров. Появлялись варикозные расширения, вакуолизация. Наступала перерывчатость нервных волокон (микрофото 1). При более высоких дозах (3000, 4000, 5000 р.) явления

Микрофото 1.

дегенерации выражались сильнее. В этих случаях перерывчатость нервных волокон, местами фрагментация, варикозные вздутия их встречались чаще.

Наряду с дегенеративными изменениями отмечались и регенеративные явления, проявляющиеся избыточным ростом нервной ткани в виде колб роста, возникающих по ходу и на концах нервного волокна (микрофото 2). Подобные изменения в те же сроки наступали при более высоких дозах облучения (3000, 4000, 5000 р.). Наличие такого же типа колб роста обнаруживалось и в последующие сроки наблюдения, т. е. на 9—11-й день, 17—23, 30—31 и т. д. Картина описанных изменений выражена сильнее, колбы роста встречаются чаще, местами по ходу нервных волокон образуются натеки нейроплазмы (микрофото 3).

Облучение рентгеновскими лучами влияет также и на ганглиозные клетки. Не все ганглиозные клетки реагируют одинаково. Часть их делается резко аргентофильной, тело клетки резко импрегнируется и невозможно отличить ядро от нейроплазмы. Отходящие дендриты импрегнируются неравномерно, «окрашиваясь» то сильно, то слабо.

В других случаях тело клетки слабо импрегнируется и хорошо выделяется ядро, ядрышко и нейроплазма. В таких клетках можно различить несколько эктопично расположенное ядро (особенно выражающееся в ранних стадиях наблюдения). Выраженная импрегнация начи-

нается у начала дендритов и продолжается до конца их, неравномерно окрашиваясь по ходу. Поляков Г. И. считает, что «дендриты являются наиболее реактивной частью неврона» (цитировано по С. А. Шибковой).

Полученные нами данные свидетельствуют также о раннем воздействии ионизирующей радиации на дендриты ганглиозных клеток сетчатки.

Микрофото 2.

Микрофото 3.

На 7—10-й день при облучении дозой 1000 р. отходящие от некоторых ганглиозных клеток дендриты неравномерно и резко утолщаются (микрофото № 4). Иногда же наступает, наоборот, резкое их истончение с варикозными вздутиями.

Наиболее выраженные дегенеративные изменения дендритов ганглиозных клеток отмечаются при более высоких дозах облучения. При

облучении головы дозами 3000, 4000, 5000 р. (при более поздних сроках наблюдения 30, и выше дней) дендриты ганглиозных клеток, кроме неравномерного и грубого их утолщения или, наоборот, истончения, дают боковые выросты в виде пуговок (микрофото 5).

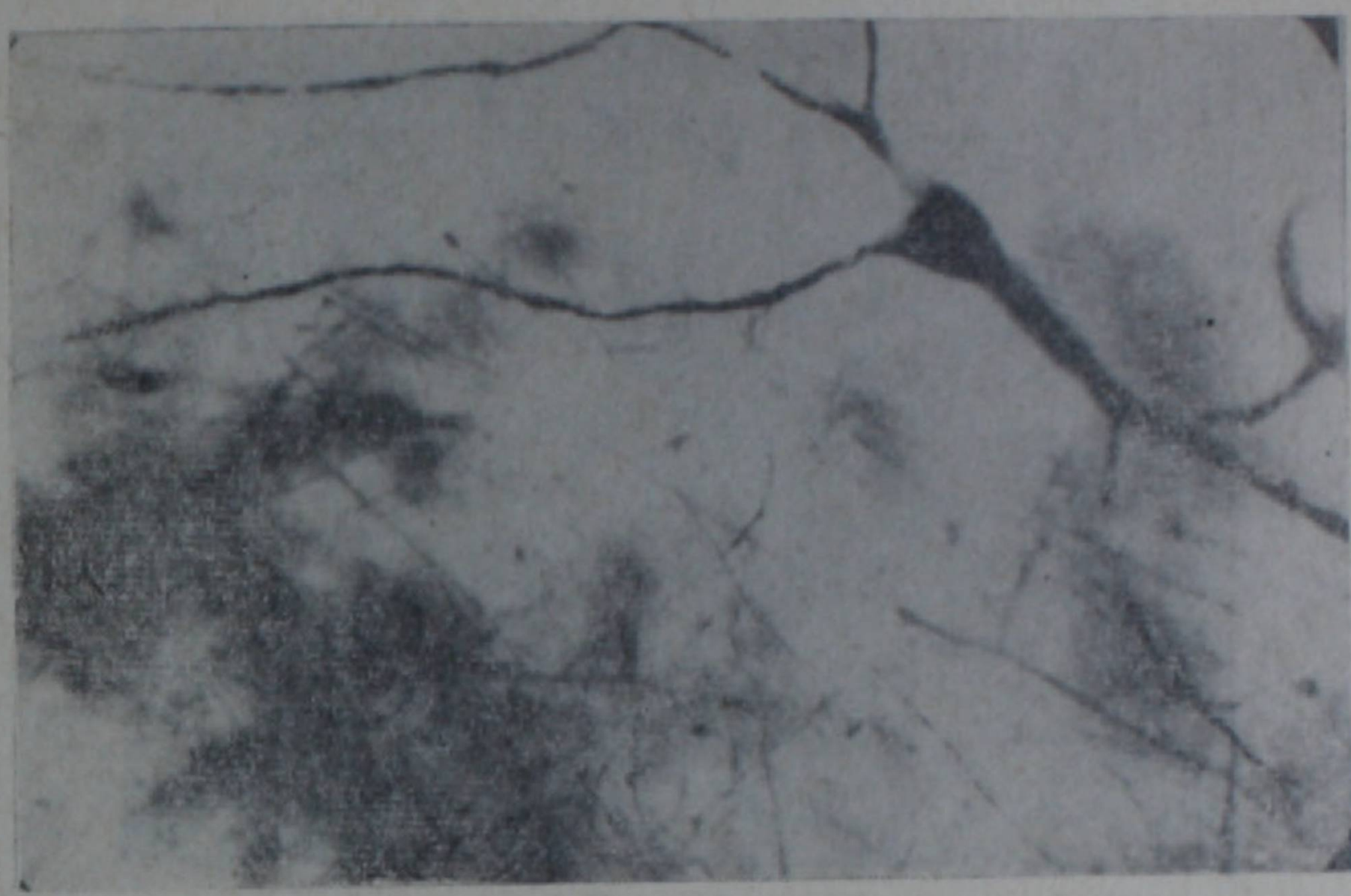

Микрофото 4.

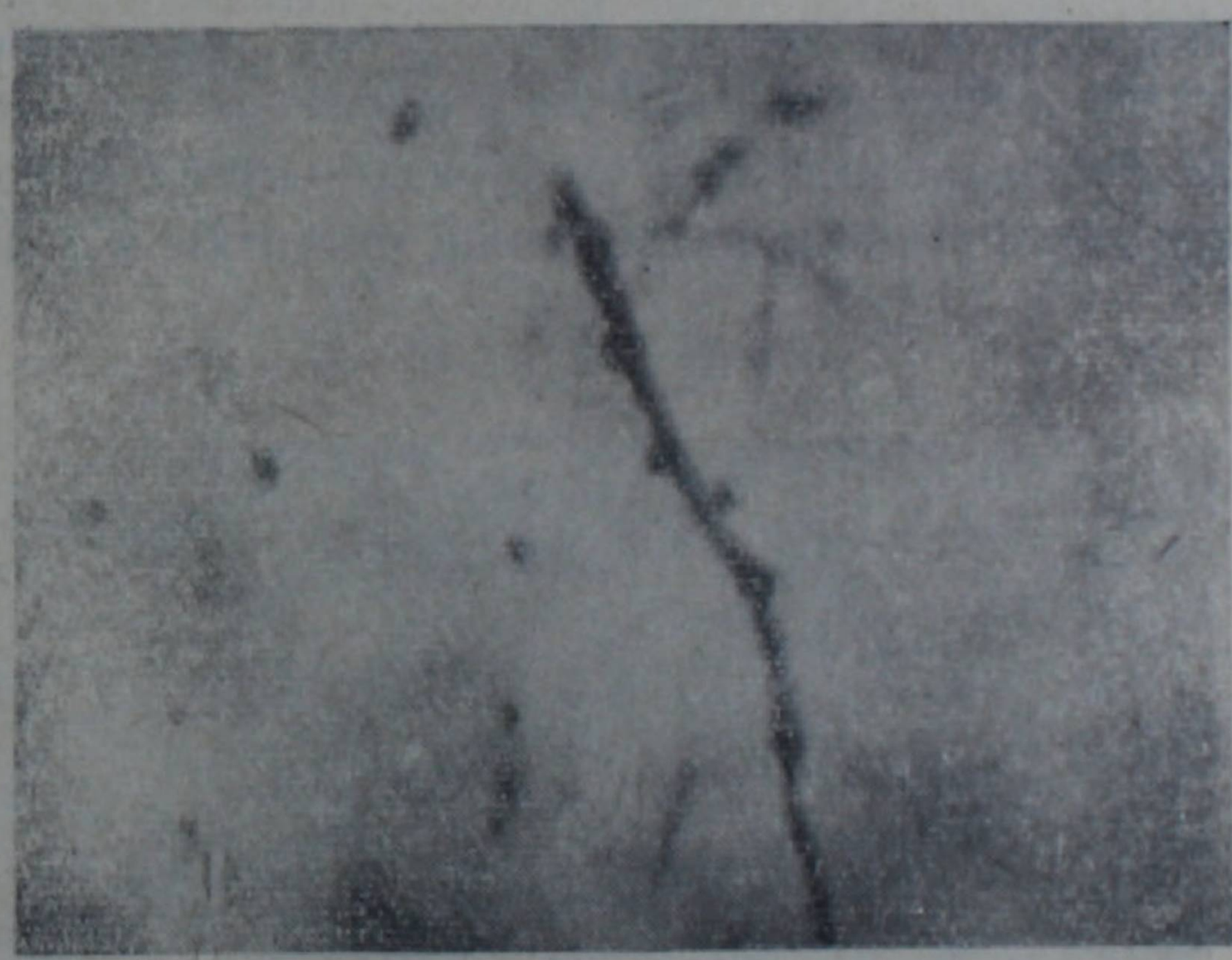

Микрофото 5.

В некоторых случаях (3000, 4000, 5000 р.) дендриты больших мультиполярных ганглиозных клеток (в более поздние сроки после облучения—30, 52-й день) резко укорочены, сокращены, извиты, неравномерны по толщине и заканчиваются различными колбовидными или каплеобразными утолщениями (так наз. кугельфеномен), иногда образуют петельки и колечки (микрофото 6). Тело клетки резко аргентофильно, границы размыты. Аксоны ганглиозных клеток утолщены, отмечается

перерывчатость, иногда на всем протяжении. Горизонтальные клетки резко аргентофильны, грубы, утолщены, образуют мощную сеть. Указанные изменения, обнаруженные в сетчатке после облучения головы разными дозами, не носят специфического для действия ионизирующей

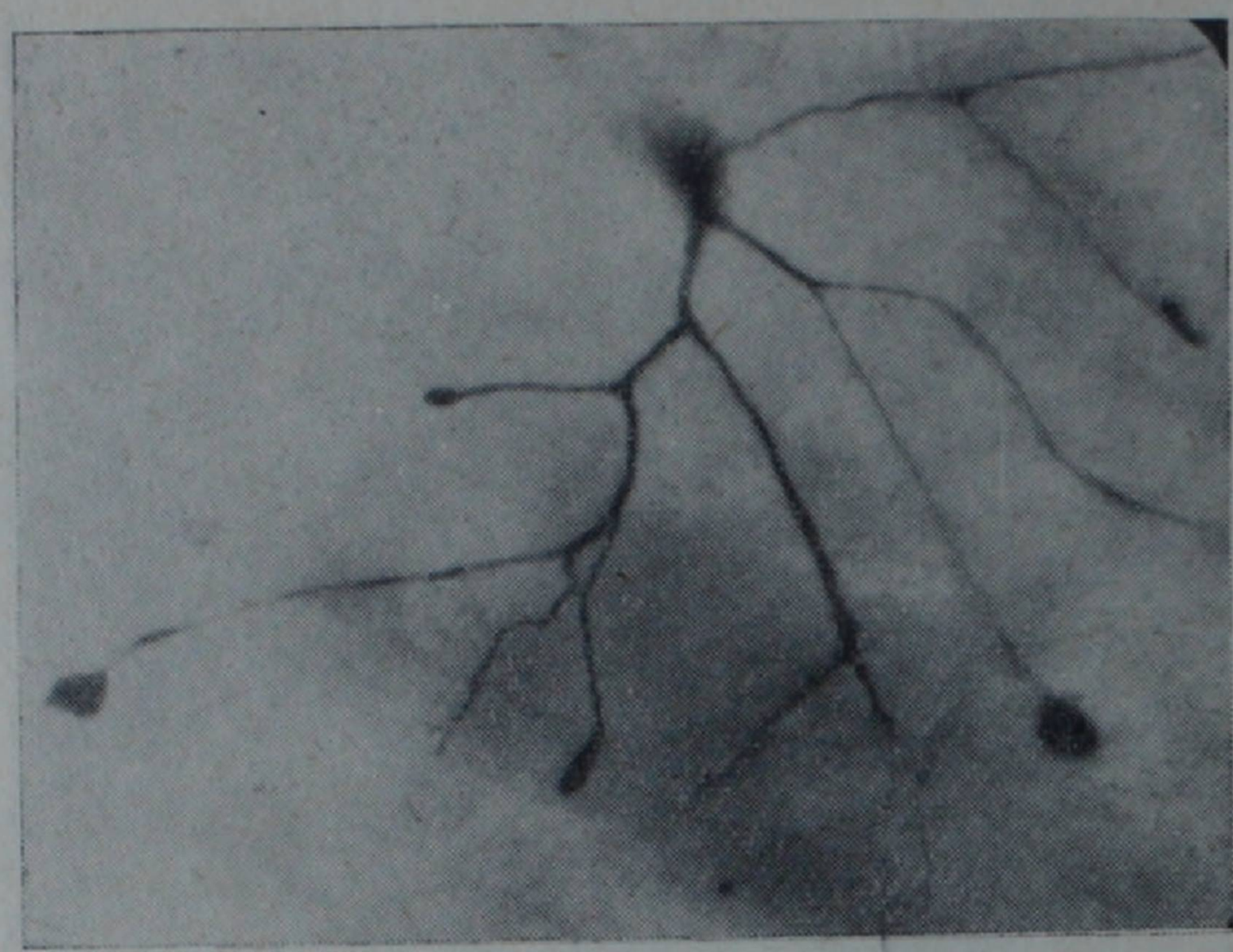

Микрофото 6.

радиации характера, а являются результатом раздражения нервной ткани, вследствие действия на нее рентгеновых лучей. Подобные изменения—колбы роста, дегенерация дендритов, кугельфеномен—встречаются при ряде патологических состояний сетчатки в клинике глазных болезней.



Микрофото 7.

Совершенно аналогичная картина получена нами при исследовании сетчатки энуклеированных глаз по поводу абсолютной глауколы, хронического иридоциклита с отслойкой сетчатки и т. д. (микрофото 7).

Итак, изменения сетчатки глаза кролика после облучения головы являются неспецифическими, наступают довольно рано и разная степень проявления патологического процесса, вероятно, зависит от функционального состояния животного в момент облучения.

Выводы

1. При облучении головы кролика рентгеновскими лучами в сетчатке глаза наступают изменения как дегенеративного, так и регенеративного характера.

2. Облучение головы животного дозой в 1000 р. не вызывает гибели его, но дает заметные морфологические сдвиги в сетчатке глаза. Дозы выше указанной вызывают смерть животного с одновременными патоморфологическими изменениями в сетчатке.

3. Патологические изменения, возникающие при облучении дозами 1000, 2000, 3000, 4000, 5000 р., затрагивают слой нервных волокон, ганглиозных клеток и горизонтальные клетки сетчатки (плоскостные препараты).

4. Указанные изменения не носят специфического для облучения характера и встречаются при различных патологических состояниях сетчатки в клинике глазных болезней (абсолютная глаукома, хронический иридоциклит с отслойкой сетчатки и т. д.).

Лаборатория биофизики
Сектора радиобиологии
АН АрмССР

Поступило 22.I 1962 г.

Ա. Բ. ՄԵԼԻՔ-ՄՈՒՍՅԱՆ

ՌԵՆՏԳԵՆՅԱՆ ՃԱՌԱԳԱՅԹԱՎՈՐՄԱՆ ԱԶԴԵՑՈՒԹՅՈՒՆԸ ՃԱԳԱՐԻ ՑԱՆՑԵՆՈՒ ԱՖԵՐԵՆՏ ՆԵՐՎԱՎՈՐՄԱՆ ՎՐԱ

Ամփոփում

Հեղինակը Կամպոսի մեթոդով կատարել է 26 ճառագայթավորված ճագարների ցանցենու հիստոլոգիական հետազոտություն: Ճագարները ճառագայթավորվել են 1000, 2000, 3000, 4000, 5000 ռենտգեն-դոզաներով: Դիտման ժամկետը եղել է 4—52 օր:

Ստացած արդյունքներից արվել են հետևյալ եզրակացությունները՝

1. Ճագարի գլուխը ճառագայթավորելու ժամանակ աչքի ցանցենու մեջ առաջ են գալիս ինչպես դեգեներատիվ, այնպես էլ ռեգեներատիվ փոփոխություններ:

2. Կենդանու գլխի ճառագայթավորումը 1000 ռենտգեն դոզայով չի առաջացնում մահ, սակայն առաջ է բերում ցանցենու մեջ նկատելի մորֆոլոգիական փոփոխություններ: 1000 ռենտգենից բարձր դոզաները սպանում են կենդանուն և առաջացնում պաթոմորֆոլոգիական փոփոխություններ ցանցենիում:

3. Պաթոլոգիական փոփոխություններն արտահայտվում են ներվային թելիկների, գանգլիոզ բջիջների շերտերի և հորիզոնական բջիջների վնասմամբ (տոտալ պրեպարատներ)։

4. Նշված փոփոխությունները չեն կրում սպեցիֆիկ բնույթ և հանդիպում են աչքի տարբեր հիվանդությունների ժամանակ (Glaucoma absolutum, iridocyclitis chronica et ablatio retinae *և այլն)։*

ЛИТЕРАТУРА

1. **Бехер, Кнохе.** Гистологическое исследование нервных окончаний в сетчатой оболочке человека и млекопитающих. Jahr. Morphol. und mikroskop. anat. 1959, 66, № 1, 62—84.
2. **Калашников Б. П., Каминская Ю. С., Жоголова В. Т.** Влияние ионизирующих излучений на орган зрения. Тез. докл. на Всесоюзн. научно-техн. конференции по применению радиоактивных и стабильных изотопов и излучений в народном хозяйстве. М., 1957, 95—96.
3. **Калашников Б. П., Каминская Ю. С.** Экспериментальные данные о повреждающем действии рентгеновских лучей на сетчатку глаза при общем и местном облучении. В кн. Вопросы радиобиологии. Л., 1960, 3, 318—326.
4. **Кривоконь Л. В.** Патоморфологические изменения в глазу при лучевой болезни. Тез. докл. XIV студ. научн. конф. Ставроп. мед. ин-та, посвященная XX съезду КПСС. Ставрополь, 1956, 8—9.
5. **Лавриненко В. М.** Морфологические изменения в нервах и концевых нервных приборах скелетной мускулатуры после воздействия рентгеновского луча. Бюлл. Рязан. отд. Всесоюзн. научного об-ва анатомов, гист. и эмбриологов, 1958, 4, 43—46.
6. **Матвеева Н. А.** Морфологические изменения ганглиозных элементов сетчатой оболочки глаза при эксперимен. лучевой болезни. Тез. докл. VI Всесоюзн. съезда анатомов, гистол., эмбриологов. Харьков, 1958, 682—683.
7. **Николаев Г. М.** Патоморфология рецепторн. аппаратов сердца и дуги аорты при острой эксперимент. лучевой болезни собак. В кн. Вопросы нормальной и патологической морфологии нервной системы. Ярославль, 1959, 160—172.
8. **Шибкова С. А.** Морфологические особенности ганглиозных клеток сетчатки. Сб. научн. трудов Ростов. медиц. ин-та, Шахты. 1960, 12, 163—167.
9. **Шибкова С. А.** Об иннервации сетчатки. Пробл. физиологич. оптики, 1958, т. 12, 422—428.
10. **Шибкова С. А.** Афферентная иннервация сетчатки. Проблемы морфологии нервной системы, 1956, 92—98.
11. **Фельдман Н. Г.** Спорные вопросы о происхождении, строении и функции сетчатки оболочки глаза. Тез. докл. 41 научн. сессии Астрах. мед. ин-та, Астрахань, 1960, 57—59.
12. **Фельдман Н. Г.** Форма и расположение гангл. клеток в сетчатке глаз. Тез. докл. I Белорусск. конф. анат. гист. эмбриол. и топографоанатомов. Минск, 1957, 330—331.
13. **Ципин А. Б.** Действие ионизирующей радиации на состояние зрительного анализатора кролика. Медицинская радиобиология, 1956, т. I, 5.
14. **Семенов Л. Ф.** О гибели животных при облучении головы рентгеновскими лучами. Сб.: Опыт применения радиоактивных изотопов в медицине. Киев, 1955, 153—160.