ԷՔՍՊԵՐԻՄԵՆՏԱԼ
ԵՎ ԿԼԻՆԻԿԱԿԱՆ
ԲԺՇԿՈՒԹՅԱՆ ՀԱՅԿԱԿԱՆ

ЖУРНАЛ

ЭКСПЕРИМЕНТАЛЬНОЙ И КЛИНИЧЕСКОЙ МЕДИЦИНЫ

ԽՄԲԱԳՐԱԿԱՆ ԿՈԼԵԳԻԱ

Ֆանարջյան Բ. Ա. *(պատ. խմբագիր)*, Ալեքսանյան Ա. Բ., Գևորգյան Ի. Խ., Հարությունյան Լ. Բ., Հովհաննիսյան Լ. Ա., Մեհրաբյան Ա. Հ., Միրզոյան Ս. Հ., Նարիմանով Զ. Մ., Շարիմանյան Ս. Ս., Շավերդյան Ա. Ս. *(խմբագրի տեղակալ)*, Սիմոնյան Ա. Տ., Ֆարամյան Ա. Ի., Ֆյանդարյան Կ. Ա. *(պատ. քարտուղար)*

СОСТАВ РЕДКОЛЛЕГИИ

Фанарджян В. А. (ответ. редактор), *Алексанян А. Б., Арутюнян Л. Б., Геворкян И. Х., Карамян А. И., Кяндарян К. А.* (ответ. секретарь), *Меграбян А. А., Мирзоян С. А., Нариманов З. М., Оганесян Л. А., Симонян А. Т., Шавердян А. С.* (зам. редактора), *Шариманян С. С.*

ՀԱՅԿԱԿԱՆ ՍՍՌ ԳԻՏՈՒԹՅՈՒՆՆԵՐԻ ԱԿԱԴԵՄԻԱ
АКАДЕМИЯ НАУК АРМЯНСКОЙ ССР

Էքսպեր. և կլինիկ. բժշկ. հանդես

IV, № 6, 1964

Журн. экспер. и клинич. медицины

В. Г. МХИТАРЯН, Г. Е. БАДАЛЯН

ВЛИЯНИЕ РЕНТГЕНОВЫХ ЛУЧЕЙ НА СОДЕРЖАНИЕ ЦЕРЕБРОЗИДОВ МОЗГА БЕЛЫХ КРЫС

Многочисленные исследования [1—14] привели нас к заключению, что биохимические изменения, наблюдаемые в организме при хроническом хлоропреновом отравлении, во многом аналогичны тем, которые имеются в организме при облучении его рентгеновыми лучами. Эти данные, а также физиологические и клинические проявления хлоропренового токсикоза позволили нам причислить хлоропрен к радиомиметическим веществам.

На основании экспериментального материала нами было высказано мнение, что причиной однотипных изменений, наблюдаемых при этих двух поражениях, являются липидные перекиси, которые накапливаются в организме как при хлоропреновом отравлении, так и при облучении рентгеновыми лучами и которые имеют, как это явствует из теории, развиваемой Б. Н. Тарусовым [15], большое значение в радиобиологических процессах.

Исследования [2] показали, что хлоропрен в каталитических количествах сокращает индукционный период самоокисления жиров, ускоряет разрушение каротиноидов, витамина «А» и приводит к резкому нарастанию перекисей в жирах, т. е. оказывает прооксидантное действие. Подобные результаты были получены и А. И. Журавлевым [16] и др. при облучении жиров рентгеновыми лучами.

Сравнительно недавно С. А. Шукурян [17] подтвердила эти данные и показала, что при хлоропреновом отравлении содержание липидных перекисей в ряде органов крыс, особенно в радиочувствительных, резко повышается. Она установила, что при совместном действии на организм хлоропрена и рентгеновых лучей перекисей накапливается намного больше, чем при их действии врозь.

Наконец, сходство между хлоропреновым отравлением и действием проникающей радиации на организм подтверждается также и тем, что некоторые радиозащитные вещества оказались весьма эффективными и при хлоропреновом отравлении.

В одной из предыдущих работ [18] мы показали, что у крыс, отравленных хлоропреном, содержание свободных цереброзидов в мозгу повышено. В связи с тем, что биохимические сдвиги, наблюдаемые в организме как при хлоропреновом отравлении, так и при рентгеноблучении, в некоторой степени однотипные, поэтому нам было небезынтересно выяснить, подвергаются ли цереброзиды мозга при тотальном облучении организма рентгеновыми лучами таким же изменениям, что и при хлоро-

преновом отравлении или они являются радиорезистентными веществами.

Полученные результаты могли бы послужить новым доказательством возможности причисления хлоропрена к радиомиметическим веществам и имели бы большое значение для понимания действия проникающей радиации на центральную нервную систему.

Интерес к поставленной задаче повышался еще и тем, что по данному вопросу в литературе найти каких-либо сведений нам не удалось.

Опыты были поставлены на 75 белых крысах обоего пола весом от 200 до 250 г, находившихся на обычном рационе. Часть крыс подвергали однократному тотальному облучению рентгеновыми лучами на аппарате РУМ-11 при следующих технических условиях: напряжение—190 кв, сила тока—15 мА, кожно-фокусное расстояние—40 см, фильтр—0,5 мм меди+0.1 мм алюминия, мощность дозы—30 р в минуту, общая доза облучения—800 р. Другую часть крыс облучали при тех же условиях в течение месяца по 30 р в день, суммарная доза составляла 800 р.

В наших исследованиях мы определяли содержание свободных и связанных цереброзидов в мозгу по методу Radin-а [23], видоизмененному М. Ш. Промысловым [19]. Свободные цереброзиды выражали в мг на грамм сырого веса ткани, а связанные—на сухой вес белка.

Содержание свободных и связанных цереброзидов определяли на 2-й, 7-й и 14-й день после однократного тотального облучения и на 30-й день при хроническом облучении. Полученные результаты статистически обработаны и приведены в табл. 1, 2, 3.

Таблица 1

Содержание свободных цереброзидов в мозгу белых крыс при однократном тотальном облучении (мг на 1 г сырого веса ткани)

	Контроль	2-й день после облучения	7-й день после облучения	14-й день после облучения
	6,93	6,03	5,41	8,01
	6,93	6,53	5,46	7,83
	7,20	4,95	4,10	8,55
	7,06	6,98	5,71	7,65
	6,75	5,9	4,05	9,18
	6,12	5,98	5,31	8,73
	6,34	6,76	4,85	8,33
	6,35	5,76	5,4	9,27
	6,75	5,22	5,03	9,14
	6,48	6,52	5,72	9,45
	—	—	5,31	8,82
	—	—	5,52	—
	—	—	5,17	—
M±m	6,69±0,1	6,27±0,25	5,16±0,1	8,63±0,18
Пределы колебания	6,12—7,20	5,22—6,76 t=1,6 P>0,1	4,05—5,71 t=10,9 P<0,001	7,65—9,45 t=9,7 P<0,001

Как видно из данных табл. 1, содержание свободных цереброзидов в мозгу контрольных крыс колеблется от 6,2 до 7,2 и составляет в сред-

нем 6,69±0,1 мг/г ткани, что хорошо совпадает с данными Э. Е. Мхеяна [20, 21] и ряда других авторов. Из той же таблицы явствует, что у подопытных крыс на 2-й день после однократного общего облучения количество свободных цереброзидов имеет некоторую тенденцию к понижению, что становится достоверным на 7-й день после облучения. У этих крыс содержание свободных цереброзидов в мозгу колеблется от 4,05 до 5,71 мг/г и составляет в среднем 5,16±0,1, что по сравнению с контролем ниже на 23%.

Любопытно, что на 14-й день после облучения содержание свободных цереброзидов, наоборот, значительно повышается, оно находится в пределах 7,65—9,45 мг/г и составляет в среднем 8,63 мг/г, что по сравнению с контролем больше на 29%.

Данные о содержании связанных цереброзидов приведены в табл. 2.

Таблица 2

Содержание связанных цереброзидов в мозгу белых крыс при однократном тотальном облучении (мг на 1 г сухого веса белка)

	Контроль	2-й день после облучения	7-й день после облучения	14-й день после облучения
	13,5	13,75	12,38	12,06
	12,46	10,80	12,15	12,56
	15,3	10,23	11,30	14,85
	15,1	12,66	12,74	12,85
	15,3	12,20	12,74	13,1
	14,48	13,14	12,02	13,95
	13,72	13,26	12,92	12,29
	13,19	13,50	12,74	13,59
	—	13,86	—	13,41
	—	14,53	—	—
M±m	14,63±0,74	12,79±0,43	12,35±0,18	13,29±0,31
Пределы колебания	12,46—15,3	10,23—14,53	11,30—12,92	12,06—13,95
σ±	2,11	1,36	—	0,93
		P>0,25	P<0,02	P>0,1

Как видим, их содержание у контрольных крыс колеблется от 12,46 до 15,3 и составляет в среднем 14,13 мг/г ткани, что также хорошо совпадает с литературными данными. Что касается данных, полученных у подопытных крыс, на 2-й день после облучения, то они, как это видно из той же таблицы, особым количественным изменениям не подвергаются, тогда как на 7-й день содержание связанных цереброзидов по сравнению с контролем ниже на 12,7%, что статистически достоверно ($t=3,04$; $P<0,02$). На 14-й день их содержание хотя и немного повышается, однако оно не достигает первоначального уровня.

Таким образом, при однократном тотальном рентгеноблучении организма содержание свободных и связанных цереброзидов мозга подвергается фазовым изменениям.

Аналогичные результаты были получены и у крыс, подвергшихся в

течение 30 дней хроническому тотальному облучению рентгеновыми лучами. Как видно из данных табл. 3, содержание свободных цереброзидов в мозгу у этой группы крыс на 30-й день составляет в среднем 9,14±±0,27 мг/г ткани, что по сравнению с контролем больше на 36,6%. Что касается содержания связанных цереброзидов, то они частично понижены и по сравнению с контролем это понижение составляет 15,5%.

Таблица 3

Содержание цереброзидов в мозгу белых крыс при хроническом рентгеноблучении

	Свободные цереброзиды (мг на 1 г сырого веса ткани)		Связанные цереброзиды (мг на 1 г сухого веса белка)	
	контроль	опыт	контроль	опыт
	6,93	8,64	13,50	12,92
	6,93	8,60	12,46	11,39
	7,20	9,27	15,30	11,66
	7,06	9,52	15,10	11,16
	6,75	8,51	15,30	11,70
	6,12	9,10	14,48	11,48
	6,34	8,60	13,72	11,75
	6,34	9,10	13,19	13,05
	6,75	11,14	—	12,47
	6,48	—	—	—
M±m	6,69±0,1	9,14±0,27	14,13±0,35	11,95±0,22
Пределы колебания	6,12–7,20	8,51–11,14 t=8,7 P<0,001	12,46–15,30	11,16–13,05 t=5,45 P<0,001

Сопоставляя данные настоящего сообщения с результатами полученных в предыдущей работе (22), можно заключить, что сдвиги в содержании цереброзидов в мозгу у белых крыс, наблюдаемые как при общем рентгеноблучении, так и при хроническом хлоропреновом отравлении, одинаковые.

Выводы

1. Однократное тотальное облучение крыс рентгеновыми лучами (доза 800 р.) вызывает на 7-й день после облучения некоторое снижение свободных цереброзидов, которые заметно повышаются на 14-й день. При этих условиях содержание связанных цереброзидов снижается на 7-й день.

2. Хроническое облучение крыс рентгеновыми лучами (ежедневная доза 30 р, общая доза—800 р) приводит к повышению содержания свободных цереброзидов в мозгу на 36,6% и к некоторому снижению связанных цереброзидов (15,5%).

3. Установлены однотипные изменения в содержаниях свободных и связанных цереброзидов мозга у крыс как при хроническом хлоропреновом отравлении, так и при облучении рентгеновыми лучами.

Кафедра биохимии
Ереванского медицинского института

Поступило 14.IX 1964 г.

Վ. Գ. ՄԽԻԹԱՐՅԱՆ, Գ. Ե. ԲԱԴԱԼՅԱՆ

ՌԵՆՏԳԵՆՅԱՆ ՃԱՌԱԳԱՅԹԱՎՈՐՄԱՆ ԱԶԴԵՑՈՒԹՅՈՒՆԸ ԱՌՆԵՏՆԵՐԻ ԳԼԽՈՒՂԵՂԻ ՑԵՐԵԲՐՈՁԻԴՆԵՐԻ ՔԱՆԱԿԱԿԱՆ ՏԵՂԱՇԱՐԺԵՐԻ ՎՐԱ

Ա մ փ ո փ ո ւ մ

Ստացված տվյալները ցույց են տալիս, որ ռենտգենյան ճառագայթների ազդեցության ենթարկված առնետների մոտ (800 ռենտգեն դոզայով), ճառագայթավորման 7-րդ օրը գլխուղեղում ազատ ցերեբրոզիդների քանակը մասամբ իջնում է և զգալի չափով բարձրանում ճառագայթավորման 14-րդ օրը։ Այդ նույն պայմաններում կապված ցերեբրոզիդների քանակը գլխուղեղում իջնում է ճառագայթավորման միայն 7-րդ օրը։

Քրոնիկ ճառագայթավորման ազդեցության ենթարկված առնետների մոտ (օրական 30 ռենտգեն դոզա, ընդհանուր դոզա 800 ռենտգեն) ազատ ցերեբրոզիդների քանակը գլխուղեղում բարձրանում է 36,6%, իսկ կապված ցերեբրոզիդների քանակը իջնում է 15,6%։

Հետաքրքիր է, որ ռենտգենյան ճառագայթների ազդեցության ենթարկված առնետների մոտ, գլխուղեղում ազատ և կապված ցերեբրոզիդների քանակական տեղաշարժերը նման են քլորոպրենային քրոնիկ թունավորումների ժամանակ տեղի ունեցող տեղաշարժերին։

ЛИТЕРАТУРА

1. **Мхитарян В. Г.** Известия АН АрмССР (биол. и сельхоз. науки), 1957, т. X, 6, стр. 11.
2. **Мхитарян В. Г.** Известия АН АрмССР (хим. науки), 1958, т. XI, 2, стр. 109.
3. **Мхитарян В. Г.** Тезисы докл. II Закавказского съезда физиологов, биохимиков и фармакологов. Тбилиси, 1956, стр. 168.
4. **Мхитарян В. Г., Есаян Н. А.** Известия АН АрмССР (биол. и сельхоз. науки), 1958, т. XI, 6, стр. 13.
5. **Мхитарян В. Г.** Тезисы докладов IX съезда Всесоюзного общества физиологов, биохимиков и фармакологов, Москва—Минск, 1959, стр. 181.
6. **Мхитарян В. Г. и Аствацатурян С. А.** Известия АН АрмССР (биол. науки), 1959, т. XII, 5, стр. 13.
7. **Мхитарян В. Г.** Известия АН АрмССР (биол. наук), 1960, т. XIII, 2, стр. 27.
8. **Мхитарян В. Г.** В кн.: Вопросы биохимии, Ереван, 1960, т. I, стр. 135.
9. **Мхитарян В. Г.** Известия АН АрмССР (биол. науки), 1960, т. XIII, 9, стр. 65.
10. **Мхитарян В. Г.** Труды Ереванского мед. института, 1960, в. XI, стр. 41.
11. **Мхитарян В. Г.** Известия АН АрмССР (биол. науки), 1961, т. XIV, 3, стр. 37.
12. **Мхитарян В. Г.** Известия АН АрмССР (мед. науки), 1961, т. I, 6, стр. 41.
13. **Мхитарян В. Г.** Труды Ереванского мед. института, 1962, в. XII, стр. 47.
14. **Мхитарян В. Г.** Материалы Второй Закавказской конференции патофизиологов по защитно-приспособительным реакциям. Ереван, 1962, стр. 249.
15. **Тарусов Б. Н.** Основы биологического действия радиоактивных излучений. М., 1954.
16. **Журавлев А. И.** Лучевое воздействие на липиды и липидная модель профилактического эффекта. Автореферат, М., 1954.
17. **Шукурян С. А.** О совместном действии хлоропрена и рентгеновых лучей на организм животных. Автореферат. Ереван, 1964.
18. **Мхитарян В. Г., Бадалян Г. Е. и др.** Тезисы докладов I Всесоюзного съезда биохимиков, 1963, в. II, стр. 132.
19. **Промыслов М. Ш.** В сб.: Биохимия нервной системы Киев, 1954, стр. 179.

20. **Мхеян Э. Е.** III Всесоюзная конференция по биохимии нервной системы. Ереван, 1963, стр. 409.
21. **Мхеян Э. Е.** Вопросы биохимии, Ереван, 1963, т. 3, стр. 19.
22. **Мхитарян В. Г., Бадалян Г. Е.** Труды Ереванского мед. института, 1964, т. XIV.
23. **Radin N. S.** В кн.: D. Glick „Methods of Biochemical analysis", v. 6, 163, 1958.

ՀԱՅԿԱԿԱՆ ՍՍՌ ԳԻՏՈՒԹՅՈՒՆՆԵՐԻ ԱԿԱԴԵՄԻԱ
АКАДЕМИЯ НАУК АРМЯНСКОЙ ССР

Էքսպեր. և կլինիկ. բժշկ. հանդես

IV, № 6, 1964

Журн. экспер. и клинич. медицины

РОБЕРТ ДЖЕБЕДЖЯН

КОМБИНИРОВАННАЯ ОПЕРАЦИЯ ПО ПОВОДУ КАТАРАКТЫ И ГЛАУКОМЫ ПОД МЕСТНОЙ АНЕСТЕЗИЕЙ И ПОТЕНЦИРОВАННОЙ АКИНЕЗИЕЙ

В повседневной практике окулиста сочетание катаракты и глаукомы встречается довольно часто. Совершенно очевидно, что если б катаракта оперировалась в раннем периоде созревания, то можно было бы во многих случаях избежать этого неприятного сочетания; а также, если бы глаукома оперировалась своевременно, перед клиницистом так часто не возникало бы затруднения в лечении одновременно двух заболеваний. Но факты говорят за то, что глаукома часто осложняется помутнением хрусталика, а набухающая катаракта нередко вызывает глаукому, и клиницисту остается найти правильное решение этой нелегкой проблемы. Двойственность патологического процесса требует хирургического вмешательства как для нормализации внутриглазного давления, так и для сохранения хотя бы неполноценных функций глаза.

Какова же должна быть линия поведения? Общее мнение склоняется в пользу двухэтапного вмешательства—оперировать вначале по поводу глаукомы, получить нормализацию внутриглазного давления, а затем произвести вмешательство по поводу катаракты в более благоприятных условиях.

Такое решение, хотя и разделяется большинством авторов, не всегда является идеальным и встречает серьезные возражения, так как возможны общие осложнения со стороны сердца, легких, психики и др. Эти осложнения, как известно, не столь редки и безобидны, особенно для больных пожилого возраста, чтобы подвергать операции больного два раза вместо одного.

Операции на старческих глаукоматозных глазах не всегда проходят без последствий. Несмотря на все принятые предосторожности, часто суживается поле зрения и усиливается бледность диска зрительного нерва. Кроме того, в тех случаях, когда глаукома вызвана набуханием хрусталика, представляется нелогичным хирургическое вмешательство без экстракции катаракты. Наконец, с технической стороны, всегда после ранее произведенной фистулизирующей операции возникает вопрос локализации разреза при второй операции по поводу катаракты.

Кроме этих возражений, надо еще иметь в виду, что, если в прошлом необходимость двухэтапной операции вызывалась ограниченностью наших возможностей нормализовать внутриглазное давление перед операцией, боязнью выпадения стекловидного тела при вскрытии глазного яб-

лока, то в настоящее время мы располагаем большим арсеналом средств, значительно облегчающих внутриглазные хирургические вмешательства. К таким возможностям относятся: 1) многочисленные средства анестезии, которые обеспечивают полное спокойствие больного и безучастность его во время операции; 2) ингибиторы угольной ангидразы дают возможность хирургу достигнуть нормализации внутриглазного давления перед вмешательством; 3) ретробульбарная инъекция новокаина с гиолуронидазой или без нее обеспечивает полную анестезию с заметным гипотензивным действием; 4) метод Ван-Линта и д'Обриена создает полную неподвижность век.

Нельзя не отметить, что инфильтрация новокаином темпоральной области создает заметное расслабление мышц век, однако в определенных случаях блокада иннервации получается неполная, и круговая мышца век сохраняет некоторый тонус. Чтобы избежать этого, мы предложили простой метод потенцированной акинезии [5]. Речь идет о нейро-мышечнолитической смеси (новокаин, кураreподобное вещество), вводимой темпорально по Ван-Линту, а также вдоль свободного края обоих век между волокнами круговой мышцы. Потенцированная акинезия вызывает полное расслабление мышц, необходимое для выполнения технически трудных вмешательств при внутриглазных операциях.

Одномоментная операция по поводу двух заболеваний послужила темой для работ начиная с 1952 г. Бирг [1] применил на 25 глазах полную экстракцию катаракты с ущемлением радужки под толстым конъюнктивальным лоскутом. Экстракция катаракты при этом методе может быть произведена экстра- и интракапсулярно. Автор получил в 80% случаев положительный результат в отношении нормализации давления и остроты зрения. Хюгес [4] в 1959 г. произвел комбинированную операцию 60 больным с прослеженными отдаленными результатами у 21 больного. Техника операции следующая: выкраивается широкий конъюнктивальный лоскут, который откидывается на роговицу, которая у лимба расщепляется, как при операции Эллиота. Ножом выкраивается корнеосклеральный лоскут, накладываются склеральные кетгутовые швы, производится небольшая резекция задней губы склеральной раны ножницами, ириденклейзис и полная экстракция хрусталика. Исключая четыре случая, автор получил нормализацию внутриглазного давления и стабилизацию остроты зрения.

Хиларис [2] также рекомендует комбинированную операцию. Он применяет модификацию ириденклейзиса. В 2 мм выше места разреза в лимбе автор образует из склеры род петли, через которую он проводит радужку. В 9 (из 11) случаях автор получил нормализацию тонуса. Два случая были неудачными.

Кудояров и Чемоданов [3] приводят в своей работе 159 случаев катаракты в сочетании с гипертензией, из них 116 были оперированы комбинированным методом. Авторы пришли к заключению, что комбинированная экстракция катаракты, по возможности интракапсулярная, с ши-

роким конъюнктивальным лоскутом и склеральной фистулой дает наиболее удовлетворительные результаты.

Наконец, Верселла [6] описал свою технику операции, произведенной с благоприятным результатом в 31 случае.

Наши первые попытки оперировать одномоментно сочетание катаракты с глаукомой относятся к 1953 г., когда мы начали комбинировать полную экстракцию катаракты с иридэнклейзисом, как с наиболее эффективной фистулизирующей операцией. Признавая необходимость комбинированной операции, мы искали простоту и безопасность техники, описание которой мы даем ниже. Отрицательное влияние кортекальных масс и обрывков капсулы в глаукоматозном глазу хорошо известно. Полная экстракция катаракты в этих случаях является первостепенно важной. Для этой цели необходим разрез половины роговицы с наложением корнео-склеральных швов. С другой стороны, иридэнклейзис требует конъюнктивального лоскута. Известно, что тот участок, где ущемлена радужка, должен служить для фильтрации жидкости; здесь корнеосклеральный шов неприменим. Между тем, в глаукоматозном глазу было бы рискованно оставить лимбальный разрез на протяжении полуокружности для рубцевания под конъюнктивальным лоскутом, без корнео-склеральных швов. Является необходимым ограничить расположение иридэнклейзиса с тем, чтобы иметь возможность в большей части лимбального разреза наложить корнео-склеральные швы.

Другим важным обстоятельством, вытекающим из построения предлагаемой операции, является возможность ограничиться иридэнклейзисом в тех случаях, где упорная гипертензия опасна для производства тотальной экстракции катаракты.

Этапы операции. Локальная анестезия с потенцированной акинезией. Производство операции состоит из одностороннего иридэнклейзиса после вскрытия передней камеры под конъюнктивальным карманом, образованным с носовой стороны; продолжение разреза в темпоральную сторону без конъюнктивального лоскута. Полная экстракция катаракты. Четыре корнеосклеральных шва, исключая область иридэнклейзиса.

Детали. Ретробульбарная анестезия производится гипотонической ганглиоплегической смесью и инстилляцией пантекаина. В случае необходимости к новокаину добавляется 25 ед. гиалуронидазы. Инфильтрируется новокаином верхняя прямая мышца. Эта локальная анестезия дополняется потенцированной акинезией—смесью новокаина с дитиллином (p-diméthylaminoéthyl-succinate-diméthiodide) и имеет целью не только блокаду окончаний лицевого нерва, но и инфильтрацию краевых мышечных волокон век. Таким образом, достигается отличное обезболивание, часто сопровождающееся резким снижением внутриглазного давления, и почти без исключения полная иммобилизация век с полным расслаблением тонуса круговой мышцы. На нижнее веко и на верхнюю прямую мышцу накладываются фиксирующие швы. Предохранительный корнео-склеральный шов накладывается несколько ближе к виску, там, где производится небольшой разрез лимба малым копьевидным

ножом (рис. 1—А. В), при этом истечение жидкости из передней камеры происходит постепенно. После субконъюнктивальной инъекции 0,5 мл новокаина с адреналином приподнимается конъюнктива с носовой стороны, отсепаровывается ножницами конъюнктивальный карман (рис. 1—В, С, Д) кверху и к носу. Разрез лимба продолжается под конъюнктивой примерно на 60° в сторону носа (рис. 1—В, Е). Для этого проводят одну

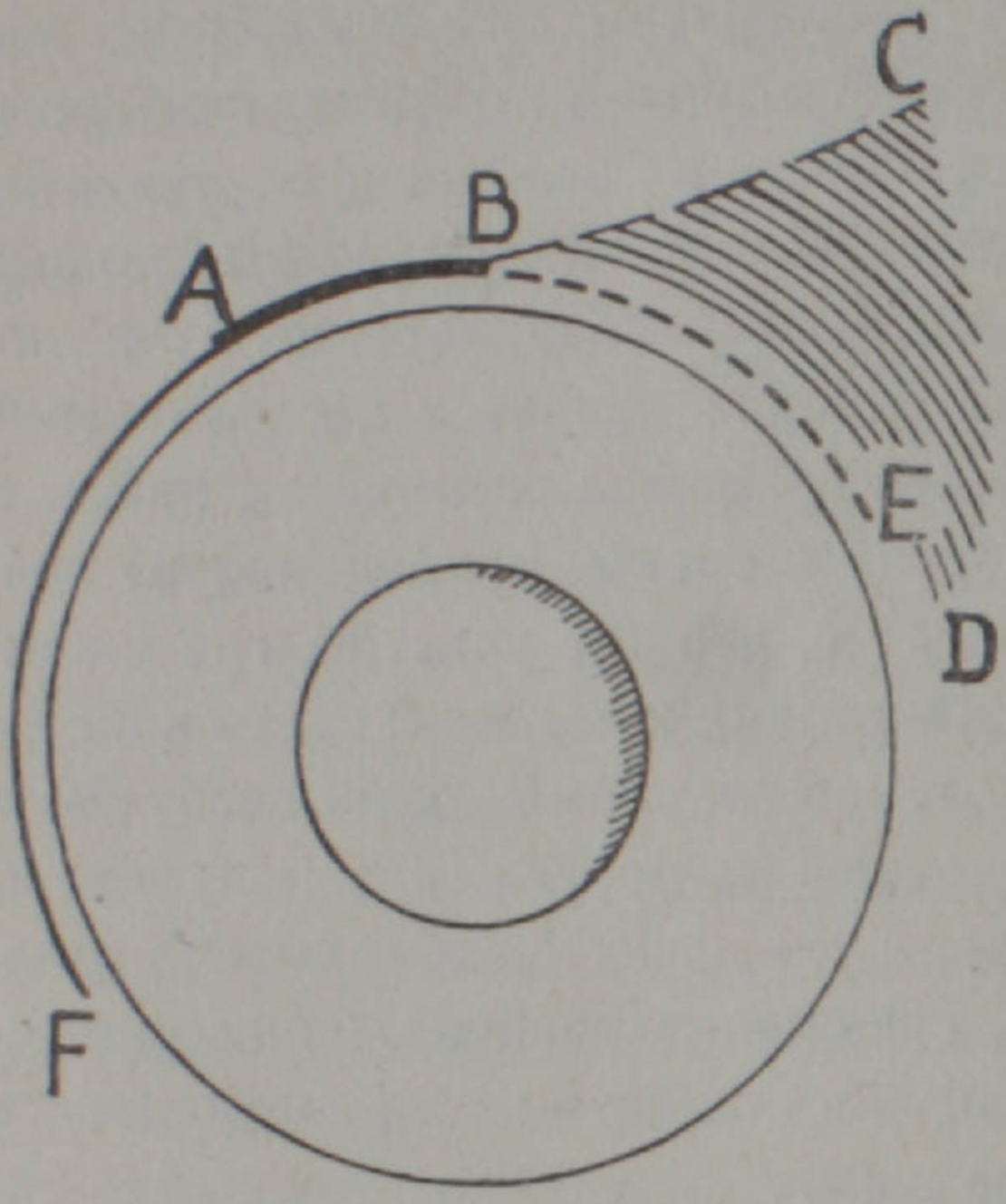

Рис. 1.

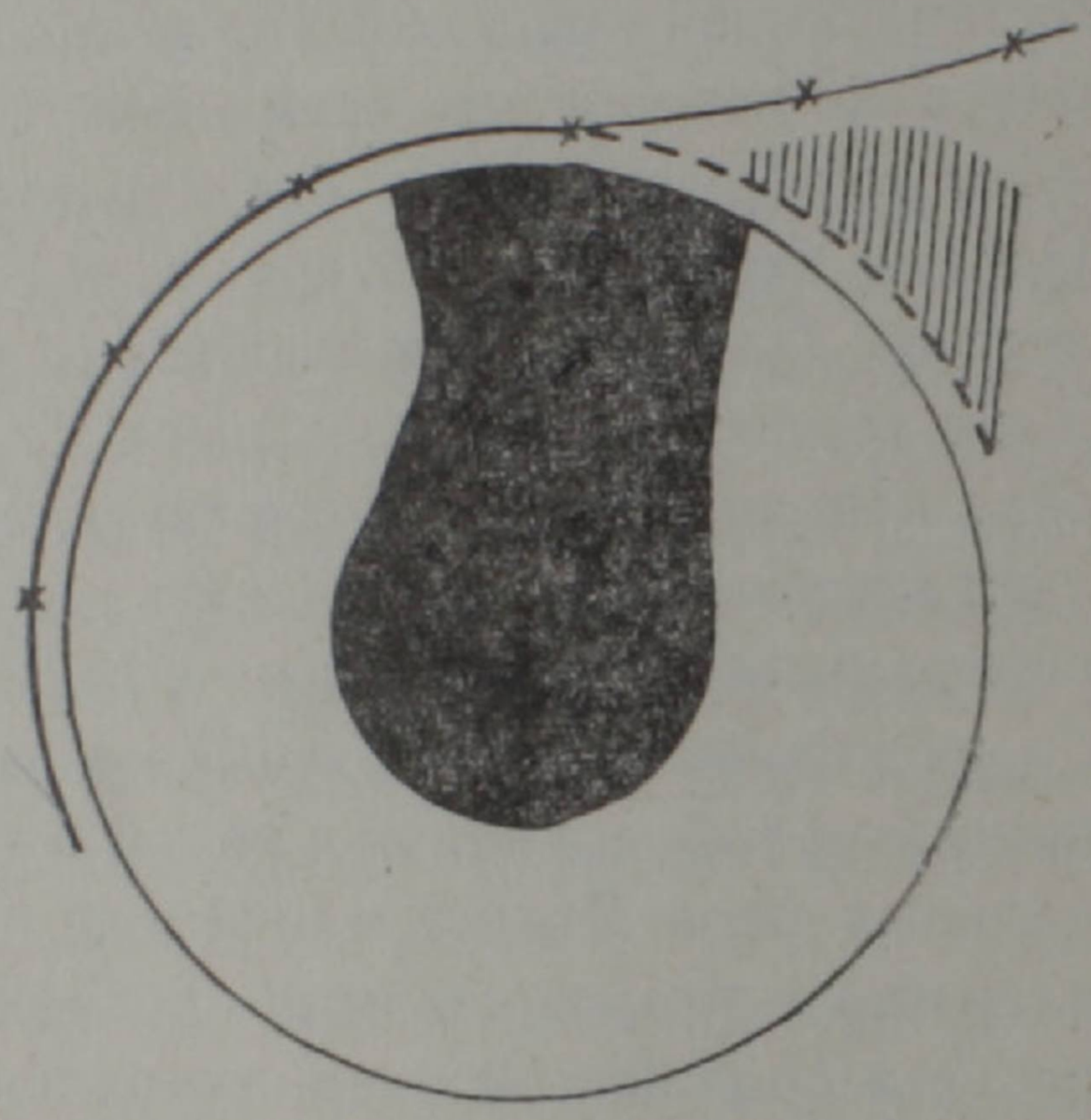

Рис. 2.

браншу ножниц Кастровьего в подконъюнктивальный карман, а другую—в угол передней камеры.

Следующий момент иридэнклейзиса,—это когда ирис захватывается в средней части и вытягивается наружу, разрезается меридионально. Темпоральная ножка остается свободной, тогда как носовая переворачивается и ущемляется в ране под конъюнктивальным карманом. В случае, если носовая ножка кажется слишком большой, часть ее срезается. Операция, доведенная до этого этапа, не представляет большого риска и не отличается ничем от обычного иридэнклейзиса.

Экстракция катаракты предпринимается, если наступает значительная гипотония. Разрез лимба увеличивается в темпоральную сторону по крайней мере до 120° (рис. 1—А, В, F). Полная экстракция катаракты производится капсульным пинцетом Арруга. Этот момент, выполняемый под защитой конъюнктивального лоскута, покрывающего внутреннюю ножку радужки, и предохранительным швом, является наиболее ответственным в ходе операции, несмотря на то, что в глаукоматозном глазу Циннова связка поддается с большой легкостью, а катаракта, являющаяся часто незрелой, представляет минимальную опасность для вскрытия капсулы.

После одного корнео-склерального шва в центре лимбального разреза следует убедиться в том, что ущемленная радужка не ускользнула в переднюю камеру. Четыре корнео-склеральных шва накладываются на

остальную часть разреза, исключая место иридэнклейзиса. Два шва накладываются на рану конъюнктивы, один шов—на веки для преодоления действия потенцированной акинезии. В последующие дни продолжается дача диамокса.

Прежде чем привести результаты произведенных нами операций, следует отметить некоторые общие данные. Комбинированная операция была произведена на 48 глазах (46 чел.) без специального подбора больных. 45 глаз были поражены одновременно глаукомой и катарактой; на трех других признаки глаукомы отсутствовали, производство комбинированной операции было мотивировано боязнью возникновения глаукомы, так как она имелась на другом глазу. Комбинированная операция производилась во всех случаях сочетания глаукомы и катаракты, большая часть глаз была малоблагоприятной. Из 48 оперированных глаз на 23 была обнаружена развитая глаукома с повышенным давлением в течение длительного времени, значительным сужением поля зрения, выраженной экскавацией и бледностью диска зрительного нерва. Кроме того, на 4 глазах была морганиева катаракта. На 9 глазах были другие различные патологические изменения, затруднявшие комбинированную операцию: гипертацивный увеит с задними синехиями и даже с окклюзией зрачка, трихиазис, значительное сужение конъюнктивального мешка после перенесенной трахомы, различные бельма, высокая близорукость с черной катарактой, сужение слезных путей. На 38 глазах из 48 внутриглазное давление было значительно повышено. Перед операцией удалось нормализовать давление на 22 глазах. На 5 глазах внутриглазное давление понизилось после ретробульбарной анестезии, в то время как на 10 глазах и после ретробульбарной инъекции новокаина без гиалуронидазы, а также с добавлением ее внутриглазное давление осталось высоким. Однако во всех случаях без исключения внутриглазное давление понижалось после вскрытия передней камеры и медленной эвакуации влаги.

К сожалению, наблюдения за внутриглазным давлением и остротой зрения не всегда удавалось проводить основательно. Так, 17 больных наблюдались нами в сроки только от 7 дней до 1 месяца; 11 глаз—от одного до трех месяцев; 20 глаз—от трех месяцев до 4 лет.

Тотальное удаление хрусталика с иридэнклейзисом удалось сделать на 44 глазах; на 4 других глазах, где капсула была тонкой и слабо натянутой, пришлось произвести экстра-капсулярную экстракцию. Тщательное удаление мягких катарактальных масс и обрывков капсулы было произведено через часть операционной раны без конъюнктивального покрытия.

Ни в одном случае хирургического вмешательства мы не были вынуждены отложить экстракцию катаракты из боязни смещения хрусталика или выпадения стекловидного тела. Подобные осложнения не имели места. Снижение внутриглазного давления было правилом и в тех 10 случаях, где оно оставалось высоким перед операцией, оно понизилось после вскрытия передней камеры.

Операционные осложнения были немногочисленные и несерьезные:

разрыв капсулы хрусталика—6 раз, но в двух случаях все же удалась тотальная экстракция катаракты, легкая гифема — 3 раза, умеренная гифема—1 раз, выпадение стекловидного тела без серьезных последствий—2 раза, и только 1 раз полное удаление катаракты было произведено петлей с очень хорошим исходом. Разрыв мембраны стекловидного тела с заполнением передней камеры имел место в одном случае и произошел после нижней иридотомии, произведенной после полного извлечения хрусталика у больного с гипертензивным увеитом и секлюзией зрачка. Этот случай был длительно прослежен и имел вполне хороший исход.

Послеоперационные осложнения. За исключением трех случаев, в послеоперационном периоде не отмечалось серьезных осложнений. Передняя камера восстанавливалась в обычные сроки. Мы наблюдали 6 поздних гифем, которые рассасывались без серьезных последствий. В 4 случаях экстра-капсулярной экстракции заживление протекало без обычного реактивного воспаления. Отслойка сосудистой оболочки наблюдалась на 9 глазах, из которых на 8 течение было обычным и благоприятным. В девятом случае отслойка произошла на 3-й день после удачно произведенной операции. В последующие дни отслойка стала полной и привела к полной и окончательной потере зрения. Только у одного больного после хорошего результата на 6-й день началась гнойная офтальмия. Инфекцию удалось пресечь усиленным лечением антибиотиками, но передняя камера не восстановилась, а острота зрения упала до светоощущения в результате полного и стойкого помутнения роговицы.

Внутриглазное давление. Из 17 глаз, которые мы не могли наблюдать дольше 1 мес., у 13 настала полная нормализация давления. В 3 других случаях, из которых у двух больных глаза были потеряны в результате тяжелых послеоперационных осложнений, тонометрия не была произведена.

Из 31 случая, прослеженного, по крайней мере, в течение нескольких месяцев, на 26 глазах имела место полная нормализация давления (84%). На 5 глазах во время проверки была отмечена умеренная гипертензия, поддававшаяся медикаментозному лечению.

Острота зрения. Повышение остроты зрения наблюдалось на 36 глазах из 48 (75%). В 12 других случаях острота зрения осталась без изменений. Среди этих больных у некоторых можно было ожидать улучшения зрения при более длительном наблюдении. Наоборот, наблюдая в течение нескольких лет некоторых оперированных больных с хорошими визуальными и тонометрическими данными, мы могли отметить позднее понижение остроты зрения на 5 глазах (в 2 случаях причиной было повысившееся через несколько лет после операции внутриглазное давление, в 3 других—независимо от внутриглазного давления атрофия зрительного нерва сосудистого происхождения), тем не менее, позднее понижение зрения в глаукоматозном глазу также, как и повышение внутриглазного давления спустя длительное время после вмешательства, не должно быть приписано комбинированной операции, так как они наблюдаются и после других хирургических вмешательств.

Выводы

1. В 48 случаях комбинированного вмешательства операция не ухудшила функции глаза; ни один глаз не был потерян или серьезно поврежден вследствие комбинированной операции; осложнения, встретившиеся по ходу операции, могли быть при каждой из двух операций, выполненных раздельно (экстракция катаракты, иридэнклейзис), это же относится и к послеоперационным осложнениям; по тяжести и частоте послеоперационные осложнения не отличаются от обычных при других внутриглазных операциях. Преимуществом комбинированного метода является однократное вмешательство вместо двух.

2. Этот способ операции может быть применен во всех случаях сочетания глаукомы с катарактой, включая неблагоприятные случаи и тяжелую гипертензию, при условии выполнения определенных предосторожностей.

3. Потенцированная акинезия обеспечивает, помимо блокады окончаний лицевого нерва, местную инфильтрацию волокон круговой мышцы таким куареподобным веществом, как дитиллин, что значительно облегчает производство тотальной экстракции—«иридэнклейзис»—и создает полное расслабление век в течение всей операции.

4. В глаукоматозном глазу слабость цилиарной связки позволяет произвести тотальную экстракцию в громадном большинстве случаев; практически к разрыву капсулы приходится прибегать очень редко. Боязнь реакции на кортекальные массы в передней камере преувеличена и не имеет оснований для уклонения от экстракапсулярной экстракции там, где невозможна тотальная.

5. Эффективность и безопасность описанной операции дают основания рекомендовать ее для широкого применения.

г. Халеб (Сирия)

Поступило 22.I 1964 г.

ROBERT JEBEJIAN

COMBINATED OPERATION WITH THE COINCIDENCE OF GLAUCOMA AND CATARACT

Summary

The author recalls the fact that in the past, the insufficiency of our means to contrôleocular hypertension as well as to overcome loss of vitreous, rendered imperative to operate in two consecutive sessions cases of glaucoma-cataract coincidence. This period has already been bypassed, thanks to new progress; growing recend tendency is to intervene in a single operation both for glaucoma and cataract.

Underlintng the adventages of potentialised akinesia, wich consists in doubling the habitual procaine nerve-block with an additional barrage of motor-end-plates by local injection of a neuro-musculo-lytic mixture (procaine+curary derivative), the author describes his operative proce-

dure: corneal incision extending further down on ihe temporal side; unilateral iridencleisis under conjunctival flap undermined on the nasa side; intracapsular extraction of the cataract; corneoscleral sutures respecting the site of iridencleisis.

Notwithstanding the fact that no effort whatever was made to choose the patients and the series of 48 interventious comprised a large number of advanced cases with different complications, the results were constant and favorable: intracapsular extractuon achieved in 44 out of 48 eyes; visual improvement in 75% and normalisation of hypertension in 83% of globes operated.

These facts have led the author to conclude that under local anesthesia and potentialised akinesia, the method of combined operation is an efficient and safe enough method to warrant further experimentation and future expansion.

ЛИТЕРАТУРА

1. **Birge H. L.** Glaucome et cataracte traitè chirurgicalement en une seule opèration Am. Ophth. Soc., 88° ses. ann. Hot Springs 5—7 Juin 1952, in Tr. Am. Ophth. Soc., T. 50, 1953. Ibid.—Le traitement de la cataracte compliquèe de glaucome. Considèrations sur la technique chirurgicale (en anglais). Am. College of Surgeons New-York, Sèpt. 1952. Egal. Am. J. Ophth. T. 36, 7 (1), 1953, pp. 925—929.
2. **Chilaris G.** Le procèdè opèratoire de la cataracte et du glaucome en un temps. Soc. Hèllèn. Opht. 31 Mars 1960, in Bull. Soc. id. 1960, p. 69.
3. **Coudiaroff et Tchemodanoff.** Extraction de cataracte chez le glaucomateux, (en russe). Vest. Oft. 1961, T. 4, pp. 24—29. (Analyse, Ann. d'Oc. V. 196. 1963, № 3, p. 314).
4. **Hugnes W. I.** Opèration combinèe de cataracte et glaucome (en anglais). Am. J. Ophth. T. 48, 1, I, 1959, pp. 1—14.
5. **Jebejian.** L'akinèsie potentialisèe des paupiéres par injection locale de ditiline, curarisant de synthése. An. d'Oc. T. 193, № 4, 1960, pp. 359—367.
6. **Verzella M.** Opèration combinèe cataracte et iridencleisis. Indications—technique—rèsultats. Ann. d'Oc. T. 196, № 7, 1963, pp. 688—708.

ՀԱՅԿԱԿԱՆ ՍՍՌ ԳԻՏՈՒԹՅՈՒՆՆԵՐԻ ԱԿԱԴԵՄԻԱ
АКАДЕМИЯ НАУК АРМЯНСКОЙ ССР

Էքսպեր. և կլինիկ. բժշկ. հանդես

IV, № 6, 1964

Журн. экспер. и клинич. медицины

С. М. ГАЛСТЯН

ЭПИТЕЛИАЛЬНЫЕ КИСТЫ КРЕСТЦОВО-КОПЧИКОВОЙ ОБЛАСТИ

Эпителиальные кисты крестцово-копчиковой области принадлежат к числу нередких врожденных заболеваний. Насколько часто они встречаются, можно судить хотя бы по литературным данным, указывающим, что на каждые 10 больных с параректальными свищами приходится один такой больной.

Частая ошибочность диагноза при этом заболевании и высокий процент рецидивов (30% и выше) после хирургического вмешательства требуют большого внимания к этой патологии.

В целях изучения вопросов диагностики, клиники и лечения эпителиальных кист крестцово-копчиковой области и заострения внимания практических хирургов на этой патологии мы подвергли анализу истории болезней больных, бывших на излечении в факультетской хирургической клинике Ереванского медицинского института в течение 1939—1962 гг. В указанном периоде времени в клинику поступило 102 больных с эпителиальными кистами крестцово-копчиковой области.

Диагнозы заболеваний, установленные направляющими врачами, у 72 больных значатся как «дермоидная киста копчика». Известно, что дермоидные кисты принадлежат к числу смешанных опухолей, характерной особенностью которых является развитие в них сальных желез, зубов и костей, чем они отличаются от эпителиальных кист крестцово-копчиковой области. Они располагаются между крестцом, копчиком и прямой кишкой.

Для эпителиальных кист крестцово-копчиковой области характерно наличие кожных ямок и углублений по средней линии, подкожное расположение с наличием волос, а также то, что они никогда не бывают больших размеров, как это часто отмечается при истинных дермоидных кистах.

Поэтому в названии болезни целесообразнее придерживаться определения Ходжеса (1880 г.)—«пилонидальный синус»—киста, содержащая в себе волосы.

Следовательно, учитывая дифференциально-диагностические отличия и эпителиальный эмбриогенез заболевания, правильнее его назвать эпителиальной кистой.

Следует заметить, что в трех случаях диагноз вовсе не был поставлен, а в 27 случаях (из 102 направлений) он был неправильный: свищ заднего прохода—у 11 больных, парапроктит—у 7, гнойник области коп-

чика—у 5, параректальный свищ—у 3, остеомиэлит копчика—у 1 больного.

Основной причиной ошибочности диагнозов является то, что при диагностике не учитывалось поверхностное расположение гнойных полостей, наличие у некоторых больных срединных вдавлений и отверстий на коже, а также не учитывались сведения из анамнеза, указывающие на выхождение волос у ряда больных с гнойным выделением.

Из 102 больных эпителиальными кистами крестцово-копчиковой области было 73 мужчины и 29 женщин (2,5 : 1). Примерно такое же соотношение отмечается и у многих других авторов. Сравнительно большую частоту заболевания у мужчин вряд ли можно объяснить эмбриогенезом эпителиальных кист. Скорее это можно объяснить особенностями труда и личной гигиены, которые и создают более или менее благоприятные условия для инфицирования и выявления существующих и до этого не распознанных эпителиальных кист.

Многолетние наблюдения дали нам возможность отметить особую частоту эпителиальных кист крестцово-копчиковой области у лиц обоего пола с выраженным ростом волос. Из-за отсутствия данных по поводу отмеченного нами факта мы лишены возможности путем сопоставления данных других авторов должным образом оценить его значение при этой патологии.

Необходимо отметить, что специальность не содействует проявлению болезни. Среди наших больных было 30 рабочих, 39 служащих, 33 учащихся.

По данным как отечественных, так и зарубежных авторов, чаще всего болезнь проявляется в возрасте от 20 до 40 лет. Наши больные распределялись таким образом: от 15 до 20 лет—21 человек, от 21 до 25—30, от 26 до 30—30, от 31 до 35—11, от 35 лет и старше—10.

Приведенные данные показывают, что 81 больной из 102 был в возрасте от 15 до 30 лет и только 21—свыше 31 года. Как видим, преобладающее большинство больных было в возрасте от 15 до 30 лет, на что и должно быть обращено внимание.

Из общего числа больных только у 21 длительность заболевания исчислялась несколькими месяцами (только у 4 из них диагностирована неосложненная эпителиальная киста), остальные же больные по давности заболевания распределялись: до 1 года—26 человек, до 2 лет—18, до 3 лет—13, от 3 до 5 лет—10, более 5 лет—14.

Основываясь на классификации Б. Е. Стрельникова, в которой отражены наблюдаемые клинические формы проявления болезни и стадии заболевания, мы отмечаем: неосложненные формы—у 4 больных, первично-абсцедирующие—у 14, осложненные свищи—у 58, вторично-абсцедирующие—у 26.

Характерно, что 98 из 102 больных эпителиальными кистами обратились за хирургической помощью только после развития у них клинической картины воспаления в виде различных гнойных процессов. Кроме того, как видно из приведенных данных, 84 из 98 больных уже имели

оформленные свищи или рецидив нагноительного процесса, не раз имевшего место в прошлом.

27 больных из 102 в прошлом подвергались операции 38 раз, но ввиду функционирования свищей или повторного абсцедирования (рецидивы составляют 26,5%) вновь вынуждены были обращаться за помощью.

Все вышеуказанное говорит о явном неблагополучии как в своевременной диагностике, так и в организации рационального лечения больных. Неблагополучному состоянию вопроса способствует и то обстоятельство, что первая помощь, оказанная хирургами поликлиник (разрез и эвакуация гноя), приносит больным заметное облегчение, ввиду чего большинство больных избегает новых радикальных необходимых для окончательного излечения оперативных вмешательств.

Вместе с тем, клинический диагноз заболевания обычно ставится на основании анамнеза и данных объективного исследования, а рентгенологическое исследование больных в основном служит для исключения других заболеваний крестцово-копчиковой области. Лечение проводилось в клинике различными оперативными методами, исключая 8 больных, лечащихся консервативным способом—пенициллинотерапией, которая не ликвидировала рецидивов.

У 45 больных сделано вылущение кист, у 28 применен разрез с выскабливанием, а у 21—иссечение с тампонадой раневой полости.

Вылущение производилось в тех случаях, когда воспалительный процесс, поражая ткани, распространялся недалеко за пределы капсулы кисты.

У этой группы больных в 38 случаях послеоперационная рана зажила первичным натяжением, а у 7 больных, ввиду нагноения раны, заживление шло вторичным натяжением. Чтобы избежать нагноения операционных ран, необходимо при вылущении кисты в этой стадии принимать надлежащие меры по предупреждению послеоперационной гнойной инфекции раны.

Разрез с выскабливанием применен в тех случаях, когда кисты как таковой видеть не удавалось, а имелись гнойные полости с тканями, измененными в различной степени, которые поддерживали длительное функционирование, чаще всего одного свищевого хода.

При применении этого метода в послеоперационном периоде наблюдались гематомы у 10 больных. Это осложнение отрицательно сказывалось на ходе заживления операционных ран.

Метод иссечения с тампонадой раны был применен в тех случаях, когда в результате длительного нагноительного процесса в крестцово-копчиковой области были отмечены значительные рубцовые изменения мягких тканей этой области с наличием одного или более свищей.

В данном случае, несмотря на заживление раны вторичным натяжением, послеоперационный период отличался благоприятным гладким течением, что, по-видимому, может служить основанием для суждения о целесообразности выбора примененного метода операции у этой группы больных.

В удаленных кистах и в гнойных полостях 46 больных были обнаружены волосы, которые следует рассматривать как важное доказательство правильности диагноза и эмбриогенеза эпителиальных кист.

Рецидив болезни установлен у 17 больных, что по отношению к общему числу лечившихся составляет 16,7%. Из числа подвергнутых оперативному лечению 94 больных рецидив отмечен у 9 больных (9,6%).

Итак, опыт клиники и разбор архивных материалов по диагностике и лечению эпителиальных кист крестцово-копчиковой области дает основание сделать следующие выводы:

1. Отмеченное неблагополучие с диагностикой эпителиальных кист, вероятнее всего, связано с недостаточным знакомством широкого круга врачей с сущностью этого заболевания.

2. Ввиду дифференциально-диагностических отличий эпителиальных кист от дермоидных, не следует отождествлять это заболевание с дермоидными кистами и правильнее их называть эпителиальными кистами.

3. Консервативное лечение эпителиальных кист, в частности разрезы и пенициллинотерапия, не обеспечивает радикальности излечения.

4. При ранних, неосложненных формах болезни, а также при отсутствии больших изменений в тканях лучшим методом оперативного вмешательства является вылущение кисты.

Глухое закрытие операционной раны при вылущении кист допустимо лишь в строго показанных случаях.

5. При наличии свищей или повторных абсцедирований с большими изменениями в мягких тканях следует сделать разрез с выскабливанием гнойной полости или иссечение кисты с тампонадой раневой полости.

Кафедра общей хирургии ПСС факультетов
Ереванского медицинского института

Поступило 17.X 1963 г.

Ս. Մ. ԳԱԼՍՏՅԱՆ

ՍՐԲԱՆ-ՊՈՉՈՒԿԱՅԻՆ ՇՐՋԱՆԻ ԷՊԻԹԵԼԱՅԻՆ ԿԻՍՏԱՆԵՐ

Ա մ փ ո փ ո ւ մ

Սրբան-պոչուկային շրջանի կիստան ոչ հազվադեպ հանդիպող ի ծնե հիվանդություն է հանդիսանում, որի ախտորոշման և բուժման հարցերը դեռևս բարվոք վիճակում չեն գտնվում։

Ելնելով վերջինից, հեղինակը նպատակ է դրել ֆակուլտետային վիրաբուժական կլինիկայի ու սեփական փորձի հիման վրա վերլուծել այդ հիվանդության պաթոգենեզին, կլինիկային և բուժմանը վերաբերող մի քանի կարեվոր հարցեր։

Վերլուծելով ու ամփոփելով այդ հիվանդությամբ տառապած 102 հիվանդներին վերաբերող նյութերը, հեղինակը հանգել է գործնական տեսակետից կարևոր ներքոհիշյալ հետևություններին.

Հիվանդության ախտորոշման ոչ բարվոք վիճակը մեծապես պայմանավորված է այս հիվանդության վերաբերյալ անհրաժեշտ պատկերացում չունենալու հետ։

Դնկավարվելով դիագնոստիկ տարբերանշաններով ավելի ճիշտ պետք է համարել հիվանդությունը անվանել ոչ թե «Դերմոիդ կիստա», այլ «էպիթելյալ կիստա»։

Էպիթելյալ կիստաների կոնսերվատիվ բուժումը պենիցիլինով կամ կտրվածքներով արդյունավետ չէ, և հետևապես սպասել նրանից արմատական բուժում չի կարելի։

Հիվանդության վաղ՝ չբարդացած շրջանում, երբ հյուսվածքներում դեռևս մեծ փոփոխություններ չկան, բուժման լավագույն եղանակը կիստայի ամբողջական հեռացումն է։

Թարախային ինֆեկցիայի հնարավոր զարգացման նկատառումով, օպերացիոն վերքը խուլ կարելու ցուցումների հարցում պետք է անհրաժեշտ զգուշություն ցուցաբերել։

Հիվանդության ուշ շրջաններում՝ կրկնակի թարախակալումների, հյուսվածքներում խիստ արտահայտված փոփոխությունների և խուղակների առկայության ժամանակ կտրվածքը խոռոչի պատերի քերումով կամ բացահատումը վերքի տամպոնացիայով առավել ցուցված պետք է համարել։

ՀԱՅԿԱԿԱՆ ՍՍՌ ԳԻՏՈՒԹՅՈՒՆՆԵՐԻ ԱԿԱԴԵՄԻԱ
АКАДЕМИЯ НАУК АРМЯНСКОЙ ССР

Հայաբեր. և կլինիկ. բժշկ. հանդես

IV, № 6, 1964

Журн. экспер. и клинич. медицины

М. М. МИРАКЯН

ТОЛСТОКИШЕЧНАЯ ПЛАСТИКА ПРИ РЕЗЕКЦИЯХ ЖЕЛУДКА И ГАСТРЭКТОМИИ В ЭКСПЕРИМЕНТЕ

Резекция желудка или гастрэктомия, избавляющая организм от тяжелого язвенного иракового поражения, нередко служит причиной возникновения целого ряда осложнений. Они выражаются в резкой общей слабости, понижении трудоспособности, психических расстройствах, головокружении, тошноте, рвоте, дрожании конечностей, изменении пульса, кровяного давления и т. д.

Разнообразие симптомов, а также неясность патогенеза их послужили поводом для обозначения этих состояний под целым рядом различных наименований: агастральная астения [2], демпинг-синдром [22], гипо-гипергликемический синдром [5, 11], болезнь оперированного желудка [16, 3], постгастрэктомический синдром [27] и т. д.

По литературным данным, частота возникновения этих расстройств колеблется в широких пределах (от 2 до 93%).

В трактовке генеза болезни оперированного желудка имеются разногласия, но мнение большинства авторов сходится на том, что эти осложнения чаще встречаются после операций, выполненных по методу Б—П [4, 7, 13, 19, 24, 27]. При методе Б—II пища попадает в тощую кишку без предварительной обработки, нарушается порциальность прохождения по кишечному тракту. Отсутствие пассажа пищи по 12-перстной кишке приводит к угнетению функции печени и поджелудочной железы [8, 9, 17] и др.

За последнее время отечественные и зарубежные хирурги начали применять пластические операции по замещению желудка тонкой и толстой кишкой. Этими операциями преследовалась цель восстановления естественного пассажа пищи и возмещение утраченной резервуарной функции желудка. Как тонкокишечная, так и толстокишечная пластика впервые были разработаны и внедрены в клиническую практику советскими учеными [7, 1]. Тонкокишечная пластика получила широкое распространение, она довольно хорошо разработана в эксперименте и широко применяется в клинической практике. Толстокишечная пластика имеет небольшую историю. Впервые ее начали применять при создании искусственного пищевода.

Причинами, побудившими использовать толстую кишку, были частые некрозы тощей кишки при операциях эзофагопластики. По этому поводу Б. А. Петров [12] пишет: «Довольно скоро сообщения об использовании толстой кишки начали появляться в большом количестве во Франции и

Америке, что не вызывает удивления потому, что искусственный пищевод является по-прежнему необходимой операцией, а тонкая кишка, как пластический материал, у многих вызывает недоверие». Однако применение толстой кишки не получило широкого распространения из-за боязни перед патогенностью ее бактериальной флоры и опасений за неприспособленность слизистой толстой кишки к переваривающему действию желудочного сока.

П. И. Андросов в 1948 г. впервые в мире произвел операцию замещения желудка поперечно-ободочной кишкой. В дальнейшем разработкой этого вопроса занялись Эрриго [18], Мороней [23], Стейт [26], Уоткийс [28], Захо [25], Мантейфель-Цеге [21], В. И. Попов (15), Г. А. Даниелян [6], Д. В. Помосов (14) и др. Сторонники толстокишечной пластики приводят следующие доводы: резервуар, созданный из толстой кишки, вместителен, кровоснабжение толстого кишечника обеспечивает лучшие условия для приживления трансплантата, близкое расположение поперечно-ободочной кишки к желудку облегчает интерпонирование трансплантата, широкий диаметр толстой кишки дает возможность создания хорошо проходимых соустий. Однако все сказанное экспериментально еще не обосновано. Имеющиеся экспериментальные работы в основном касаются только разработки техники операции.

С целью изучения ряда вопросов толстокишечной пластики нами с января 1963 г. проводились эксперименты на собаках. В ходе опытов были разработаны методы предоперационной подготовки, техники операции и послеоперационного ведения. В разные сроки после операции рентгенологически изучалась моторно-эвакуаторная функция «желудка-заместителя» и кишечного тракта. Копрологическими и биохимическими исследованиями определялись процессы усвоения пищевых продуктов. После сахарной нагрузки изучалась картина гликемических кривых и объем циркулирующей крови. Гистологически изучались изменения, происшедшие в трансплантате, культе желудка, печени и поджелудочной железе. Проведены также другие исследования.

Опыты проведены на 80 собаках. Из них 20 собак использованы для определения исходного фона по интересующим вопросам. На 60 собаках произведена операция толстокишечной пластики при гастрэктомии и резекции желудка. Из первых 20 собак погибло 9—45%. Высокий процент смертности, полученный у этой группы собак, объясняется плохой подготовкой кишечника. Общепринятые методы подготовки кишечника для производства пластических операций с применением толстой кишки недостаточны. Поэтому нами была разработана методика предоперационной подготовки, при которой особое внимание уделялось тщательной очистке кишечника, дегельментизации и антибактериальной подготовке толстых кишок.

Несмотря на то, что после применения этой методики процент смертности заметно снизился (из последующих 40 собак погибло 14), он все-таки намного превышал данные клиники. Однако при сравнении надо учитывать всю сложность послеоперационного периода.

При производстве операций нами были разработаны и применены несколько вариантов анастомозирования толстокишечного трансплантата при его изо- и антиперистальтическом расположении. При резекциях желудка соустье между культей желудка и трансплантатом создавалось по типу конец в конец, конец в бок и бок в бок. При гастрэктомиях анастомозы накладывались конец в конец и конец в бок. При резекциях желудка с выключением 12-перстной кишки анастомоз бок в бок был разработан и внедрен в клиническую практику В. А. Малхасяном [10]. Наша модификация этого способа заключается в следующем: после резекции желудка просвет культи его зашивается наглухо. Выкроив трансплантат и ушив оральный конец, подводят его к культе желудка, располагая строго по большой кривизне. Повернув трансплантат и культю желудка на пол-оборота в вентральном направлении, накладывают между ними первый ряд серозно-мышечных швов, затем, вскрыв трансплантат по противобрыжеечному краю и культю желудка по большой кривизне, восьмиобразными швами накладывают внутренний ряд швов анастомоза. Этими швами обеспечивается хороший гемостаз и предупреждается опасность сужения анастомоза. Наложением верхнего ряда серозно-мышечных швов образование соустья заканчивается. Аборальный конец трансплантата анастомозируется с 12-перстной кишкой по типу конец в конец. Проходимость толстых кишок восстанавливается анастомозом конец в конец трехрядным швом.

Другие примененные нами способы анастомозирования толстокишечного трансплантата подробно описаны в литературе [1, 6, 7, 14]. В послеоперационном периоде подкожно вводили антибиотики, физиологический раствор, 5%-ный раствор глюкозы и белковые препараты. При введении белковых препаратов животные лучше переносили длительное послеоперационное голодание.

Анализируя исходы операций, а также отдаленные результаты их, мы пришли к заключению, что лучший вид анастомоза—это соединение трансплантата по типу нижнего соустья. При анастомозе конец в конец, ввиду небольшого калибра трансплантата, не удается создать широкого желудочно-кишечного соустья. Кроме этого, наибольший процент расхождения швов при резекции падает на этот анастомоз. Слабым его местом является верхний угол—место стыка трех пересеченных краев (два края культи желудка и край трансплантата) анастомозируемых органов.

При анастомозе конец в бок удается создать надежное широкое соустье. Однако этот тип анастомоза чреват серьезным послеоперационным осложнением. Оно возникает вследствие транспозиции культи желудка, при которой происходит перегиб трансплантата, приводящий к частичному или полному закрытию просвета его. В результате этого осложнения погибла одна собака. Ниже даем описание этого случая.

Собака Волчок, самец весом 18 кг. 12/IV 1963 г. под тиопенталовым наркозом произведена резекция $^1/_2$ желудка с анастомозом конец в бок с изоперистальтическим расположением трансплантата. Первые 15 дней после операции наблюдалось обычное течение. На 16-й день после еды была рвота. В течение последующей недели существен-

ных отклонений от нормы не отмечено. На 22-ой день после операции вновь появилась рвота, которая возникала как при приеме грубой пищи, так и после приема жидкости. За целые сутки животное ничего не приняло. Для выяснения причины собаку подвергли рентгенографии. На снимке была обнаружена полная непроходимость трансплантата. Через 24 часа весь барий находился в культе желудка. К вечеру собака погибла. На вскрытии — полный перегиб трансплантата вследствие транспозиции культи желудка.

Разумеется, один случай не может дискредитировать метода, но все-таки должен настораживать. При анастомозе бок в бок создается хорошо проходимое соустье, при этом перемещение культи желудка не может вызвать перегиба трансплантата.

После операции у некоторых собак с изоперистальтическим расположением трансплантата иногда появлялась рвота, расстройство стула, проходящее обычно к концу месяца. После нормализации желудка собаки быстро восстанавливали свой исходный вес, наращивая его в дальнейшем. По приему пищи и внешнему поведению они ничем не отличались от здоровых собак. Совершенно иная картина наблюдалась в группе собак с антиперистальтическим расположением трансплантата. Диспептические явления, возникшие после операции, держались довольно долго, приводя к резкой кахексии и даже гибели собак. Рвота у них возникала как при еде, так и в промежутках между ними. При копрологических и биохимических исследованиях на предмет усвояемости пищевых продуктов у собак с изоперистальтическим расположением трансплантата устанавливалась нормализация пищеварения в сроки от 4 до 6 мес.

Из основных пищевых компонентов лучше всего подвергаются перевариванию углеводы, затем белки и жиры. Растительная клетчатка переваривается хуже. У собак с антиперистальтическим расположением трансплантата нормализация процессов переваривания в наблюдаемые сроки не отмечена.

Посредством рентгенологического исследования установлена нормальная моторно-эвакуаторная функция при изоперистальтическом расположении трансплантата и резкая задержка бариевой взвеси в «желудке-заместителе» при антиперистальтическом расположении трансплантата.

Изучение сахарных кривых и объема циркулирующей крови, проведенное после дачи глюкозы, показало, что у собак с изоперистальтическим расположением трансплантата в первые 6 мес. после гастрэктомии гипергликемический коэффициент достигал 2—2,3 (исходное 1,6—1,8). Изменений со стороны гипогликемического коэффициента не наблюдалось, он колебался в пределах 1,04—1,05 (исходное 1,04). Через год гипергликемический коэффициент несколько снижался (2,08—2.1) На высоте содержания сахара в крови объем циркулирующей крови уменьшался от 380 до 540 мг, при этом собаки вели себя несколько беспокойно, пульс учащался до 140—150 ударов в минуту, появлялась обильная саливация, животное слабело. После резекций желудка в этой группе собак заметных изменений не отмечено. Гликемические кривые и объем циркулирующей крови колебались в пределах нормы.

У собак с антиперистальтическим расположением гипергликемическая фаза носила затяжной характер. Гипогликемический коэффициент даже к концу исследования был выше нормы. Объем циркулирующей крови был снижен после гастрэктомии. При вскрытиях собак в разные сроки мы ни в одном случае не обнаружили язвенного перерождения стенки трансплантата. Только у одной собаки, павшей через 2,5 мес. после операции, мы обнаружили дефект стенки трансплантата в области желудочно-кишечного анастомоза, однако из отверстия его выступал головной конец ленточного глиста. Так как в остальных случаях нами не было обнаружено даже следов язвенного поражения слизистой трансплантата, то мы полагаем, что данное осложнение возникло вследствие разъедания стенки кишки ленточным глистом. При антиперистальтическом расположении наблюдались воспалительные явления со стороны слизистой пищевода.

Макроскопически со временем складки слизистой утолщались, принимая вид слизистой желудка. В остальные сроки место перехода слизистой желудка в слизистую толстой кишки невозможно определить. Со стороны серозы между культей желудка (пищевода) и трансплантатом, а также трансплантатом и 12-перстной кишкой определялся нежный соединительно-тканный рубец. Микроскопически все слои пересаженного участка толстой кишки резко утолщены.

В отдельные сроки через 12 мес. и более слизистая толстой кишки достигает высоты слизистой желудка. При исследовании отделяемого пересаженного участка толстой кишки отмечено следующее: оно прозрачного цвета, количество его по сравнению с исходным увеличивается в 1,5—2 раза. pH сока во все сроки наблюдения носит щелочной характер (pH 7,5—9), свободная и связанная соляная кислота равна нулю; переваривающая способность по Метту—нулю, общая кислотность при гастрэктомиях 4—8. Общая кислотность отделяемого изолированного отрезка трансплантата равняется нулю.

Выводы

1. Замещение желудка участком ободочной кишки, сохраняя естественный путь прохождения пищи по желудочно-кишечному тракту, возмещает в некоторой мере утраченную резервуарную функцию желудка.

2. При анастомозировании толстокишечного трансплантата по типу бок в бок (между культей желудка и трансплантатом) создается хорошо проходимое, надежное соустье. Этот способ лишен недостатков, присущих другим методам.

3. При изоперистальтическом расположении трансплантата быстрее восстанавливаются нарушенные функции организма.

4. Метод антиперистальтического расположения трансплантата порочен. Диспептические расстройства, возникшие при нем, носят упорный длительный характер, приводящий к резкому истощению и даже к гибели животного.

5. Слизистая толстой кишки устойчива к переваривающему действию желудочного сока.

Ереванский институт рентгенорадиологии
и онкологии АМН СССР

Поступило 13.X 1964 г.

Մ. Մ. ՄԻՐԱՔՅԱՆ

ՀԱՍՏԱՂԻՔԱՅԻՆ ՊԼԱՍՏԻԿԱ ՍՏԱՄՈՔՍԻ ՎԻՐԱՀԱՏՈՒՄՆԵՐԻ ԵՎ ԳԱՍՏՐԷԿՏՈՄԻԱՅԻ ԺԱՄԱՆԱԿ ԷՔՍՊԵՐԻՄԵՆՏՈՒՄ

Ա մ փ ո փ ո ւ մ

Հաստաղիքային պլաստիկայի մի քանի հարցերը պարզաբանելու նպատակով շների մոտ կատարված է ստամոքսի փոխարինումը գաստրէկտոմիայի և մասնահատումից հետո հաստ աղու լայնական մի մասով։

Փորձերի ընթացքում մշակվել են նախաօպերացիոն և հետօպերացիոն մի շարք եղանակներ և վիրահատման տեխնիկան։ Կիրառվել է տրանսպլանտատի բերանակցման տարբեր ձևեր, փոխադրման իզո-և անտիպերիստալտիկ դրությամբ։ Մշակվել է նաև բերանակցման այնպիսի մեթոդ, որը նախկինում չի կիրառվել պլաստիկ վիրահատումների դեպքում (բերանակցում կողք-կողքի)։ Ուսումնասիրվել է ստամոքս-աղիքային տրակտի շարժիչ—էվակուատոր գործունեությունը, սննդանյութերի յուրացման աստիճանը, հարակից օրգաններում և «Ստամոքս-փոխարինիչ»-ում տեղի ունեցող փոփոխությունները, ինչպես նաև այլ հարցեր։

Հետազոտությունները ցույց տվեցին, որ հաստ աղու իզոպերիստալտիկ դրության դեպքում օրգանիզմում տեղի ունեցող գործունեության խանգարումները վերականգնվում են համեմատաբար կարճ ժամանակամիջոցում։ Մինչդեռ անտիպերիստալտիկ դրության տեղադրումը արատավոր է, քանի որ այս դեպքում ի հայտ եկած դիսպեպտիկ խանգարումները կրում են կայուն բնույթ բերելով կենդանու խիստ նվազման և նույնիսկ մահվան։

Անհրաժեշտ է նշել, որ տրանսպլանտատի լորձաթաղանթը կայուն է ստամոքսանյութի ներգործունեությանը։ Տեղադրված հաստ աղու կողմից արտադրված հյութի բնույթը անփոփոխ է, մնալով հիմային։ Վիրահատված ստամոքսի սինդրոմ ստամոքսի մասնահատումից հետո չի նկատվել, այն նկատվել է գաստրէկտոմիաների սկզբնական շրջանում, արտահայտվելով արյան մեջ գերշաքարայնությամբ և պլազմայի ծավալի նվազմամբ։

ЛИТЕРАТУРА

1. **Андросов П. И.** Хирургия, 1955, 6, стр. 94.
2. **Бусалов А. А.** Хирургия, 1949, 11, стр. 30.
3. **Березов Е. П.** Клиническая медицина, 1957, 2, стр. 24.
4. **Вилявин Г. Д.** Хирургия, 1961, 10, стр. 77.
5. **Гордон О. П., Златопольский А. Р.** Клиническая медицина, 1937, 15, стр. 10.
6. **Даниелян Г. А.** Хирургия, 1964, 9, стр. 24.
7. **Захаров Е. И., Захаров А. Е.** Тонкокишечная пластика при гастроэктомии и резекции желудка, Медгиз, 1962.

8. **Курчанов Т. К.** Вопросы хирургической патологии органов брюшной полости, Свердловск, 1961, стр. 78.
9. **Малкиман Н. В.** Бюллетень экспер. биологии и медицины, 1958, т. 46, стр. 12.
10. **Малхасян В. А.** Техника операций на желудке. Армучпедгиз, 1963.
11. **Ойстрах Г. Д.** Биохимические сдвиги после резекции желудка, Астрахань, 1938.
12. **Петров Б. А.** Хирургия, 10, стр. 71.
13. **Петрущинский М. И.** Новый хирургический архив, 1959, 4, стр. 74.
14. **Помосов Д. В.** Хирургия, 11, стр. 53.
15. **Попов В. И.** Вестник хирургии, 1957, 6, стр. 15.
16. **Юдин С. С.** Этюды желудочной хирургии, М., 1955.
17. **Butler.** Ann. roy. Coll. Surg. Engl. 1961, 29.5, 300.
18. **Errico G. G.** ital. Chir., 1950, v. 6, p. 332.
19. **Henly F. A.** Brit. J. Surg., 1952, v. 40, p. 118.
20. **Lee C. M. Jr.** Surg. Gynee. Obstet., 1951, v. 92, p. 456.
21. **Mantenffel-Szoeqe, Sitkovsky W.** Ir., Pol. Tyglek., 1955, т. 10, стр. 1653.
22. **Mix C. L.** „Dumping Stomaeh" following qastrojejunostomy. Surg. Clin. N. America, 1922, 2, 617—622.
23. **Moroney J.** Lancet. 1951, v. 1, p. 993.
24. **Nakayamak A.** Chirurg. 1958, Bd. 29.
25. **Zacho A,** Dan: med. Bull., 1957, v. 4, p. 205.
26. **State D.** et al. Arch. Surg., 1951, v. 134, p. 1035.
27. **Tomoda M.** Lbl. Chir., 1961, Bd. 86, 5, 1683.
28. **Watkins et al.** Arch. Surg., 1954, v. 69, p. 167.

ՀԱՅԿԱԿԱՆ ՍՍՌ ԳԻՏՈՒԹՅՈՒՆՆԵՐԻ ԱԿԱԴԵՄԻԱ
АКАДЕМИЯ НАУК АРМЯНСКОЙ ССР

Էքսպեր. և կլինիկ. բժշկ. հանդես

IV, № 6, 1964

Журн. экспер. и клинич. медицины

Гр. А. ДАНИЕЛЯН, К. С. САЯДЯН

КЛИНИКО-РЕНТГЕНОЛОГИЧЕСКИЕ НАБЛЮДЕНИЯ ПРИ ОПЕРАЦИЯХ ЗАМЕЩЕНИЯ РЕЗЕЦИРОВАННОЙ ЧАСТИ ЖЕЛУДКА ТОЛСТОКИШЕЧНЫМ ТРАНСПЛАНТАТОМ С АНТИПЕРИСТАЛЬТИЧЕСКИМ РАСПОЛОЖЕНИЕМ ЕГО

За последние годы пластические операции желудка после резекции и гастрэктомии находят сравнительно большое число сторонников. Эти операции, производимые по поводу опухолей в желудке и язвенной болезни, по наблюдениям некоторых авторов, являются весьма эффективными. Некоторые исследователи указывают на положительные результаты пластических операций также при лечении больных с послерезекционными синдромами после резекции желудка по Бильрот [1, 3 и др.].

Трансплантатом при этих операциях часто служит тонкая и реже толстая кишка.

Трансплантат обычно располагается изоперистальтически. Однако ряд зарубежных авторов высказывает мысль о целесообразности антиперистальтического расположения кишечной вставки. При антиперистальтическом направлении трансплантата [4 и др.] пища в полости новообразованного желудка остается более длительное время, что способствует улучшению процессов пищеварения.

Однако другие исследователи [2 и др.] считают, что при антиперистальтической трансплантации кишечной петли у больных появляются аэрофагия, неприятные ощущения во рту, обратное забрасывание желчи и кишечного сока и т. п.

Комплексное и подробное изучение состояния больных, перенесших пластические операции в изоперистальтическом варианте, различными специалистами (хирургами, рентгенологами и терапевтами) показывает, что результаты вполне обнадеживающие. При этом имеются в виду результаты непосредственно после операций и в относительно поздние сроки.

Данные наших рентгенологических наблюдений над 26 больными, у которых удаленная часть желудка или весь желудок замещался толстокишечным трансплантатом, расположенным изоперистальтически, освещены в ранее опубликованных двух наших работах.

В данном сообщении описывается рентгенологическая картина толстокишечных пластических операций при антиперистальтическом расположении кишечной вставки.

Несмотря на малочисленность наших наблюдений (4 больных), мы нашли нужным поделиться своими впечатлениями, учитывая некоторые

существенные особенности данного вида пластических операций, а также факт отсутствия в литературе рентгенологических работ по этому вопросу. Знакомство с рентгенологической картиной поможет правильно оценить операцию антиперистальтической трансплантации.

Считаем уместным оговориться, что пластические операции с антиперистальтическим направлением трансплантата в наших наблюдениях производились в начале налаживания и освоения методики толсто-кишечной пластики в хирургическом отделении Ереванского института рентгено-радиологии и онкологии АМН СССР.

После совместных клинических и рентгенологических исследований операция с антиперистальтической трансплантацией кишечной петли была оставлена из-за присущих ей некоторых недостатков. В последующем трансплантат располагался только изоперистальтически.

Больные, подвергшиеся операции толстокишечной пластики с антиперистальтическим расположением трансплантата, оперированы в связи с раковым поражением желудка. Они находились под клинико-рентгенологическим наблюдением сроком от 1—1,5 мес. до 4—5 лет после операции, периодически подвергаясь многократным исследованиям.

Послеоперационное течение при антиперистальтическом варианте операции протекало значительно тяжелее, чем при изоперистальтической трансплантации. Оперированные больные жаловались на тупые боли в подложечной области после еды, на чувство давления, распирания и тяжести, тошноты и отрыжки, а у трех больных была и рвота. У одного больного на 18-й день после операции образовался каловый свищ (закрылся впоследствии самопроизвольно), у другого же признаки затруднения опорожнения желудка были настолько выражены, что пришлось прибегнуть к вторичной операции с наложением гастроэнтероанастомоза.

Первыми рентгенологическими исследованиями после операции обнаружены следующие изменения.

Газовый пузырь желудка с наличием на его фоне горизонтального уровня содержимого сильно увеличен. Культя желудка оказывалась расширенной, атоничной. У двух лиц величина культи почти равнялась размерам нормального желудка. Между тем, согласно записям в протоколе операции, у этих больных производилась субтотальная резекция желудка. Следовательно, культя увеличивалась и достигала больших размеров после операции.

Натощак в полости желудочной культи было много жидкости и остатков пищи, съеденной накануне. На рельефе слизистой выявлено резкое утолщение складок. Контрастная масса заполняла культю желудка продолжительное время. У двух из четырех обследованных контрастное вещество из культи желудка начинало переходить в толстокишечный трансплантат через 1—2 ч. после заполнения культи. Таким образом, бариевая масса встречала сильное сопротивление у желудочно-кишечного соустья, очевидно, обусловленное в основном мощными сокращениями трансплантата в противоположном движению бария направлении.

На контурах дилятированной культи желудка периодически появля-

лись вялые перистальтические сокращения, которые только временами становились выраженными, и это не помогало эвакуации бария, он продолжал оставаться в культе желудка, совершая лишь колебательные движения. По сравнению с культей желудка размеры трансплантата рентгенологически были гораздо меньше. Анастомоз между кишечной вставкой и двенадцатиперстной кишкой, как и первое соустье, долго не пропускал бариевую взвесь. Время пребывания последней в кишечной вставке было весьма продолжительно, у двух больных—до 1 ч. и более. За этот промежуток времени бариевая взвесь не переходила в двенадцатиперстную кишку или переходила в незначительных количествах.

Продолжительное наблюдение за моторно-эвакуаторной функцией путем просвечивания и снимков через определенные периоды времени позволило установить явное нарушение моторной деятельности новообразованного желудка.

У двух больных на следующий день исследования в полости желудка имелся еще значительный остаток бария. У двух других лиц полное опорожнение искусственного желудка констатировано спустя 8—10 ч. после приема контрастного вещества. Последнее эвакуировалось в двенадцатиперстную кишку прерывисто, время от времени, без какой-либо очередности и закономерности. Поэтому говорить об определенном типе опорожнения желудка не приходится.

Рентгенологически кишечник также оказывался измененным. В тонких кишках барий распределялся неравномерно; наряду с изолированными скоплениями контрастной массы, отмечались участки спастических сокращений. Продвижение бариевой массы через тонкие кишки замедленное по причине дисфункции моторики желудка. Сказанное справедливо также в отношении толстого кишечника, где обнаруживался выраженный стаз бария, наличие множества газовых пузырей, неравномерный тип гаустральной сегментации и т. д.

Клинические явления со стороны желудочно-кишечного тракта со временем постепенно уменьшались.

При повторных рентгенологических исследованиях, по сравнению с предыдущими исследованиями, удавалось установить определенные изменения также в рентгенологической картине.

Следует подчеркнуть, что улучшение рентгенологической картины наступало позже и медленнее, чем клиническое улучшение. Поэтому, несмотря на удовлетворительное или даже практически хорошее состояние больных, рентгенологически у них по-прежнему выявлялись различные изменения, хотя и менее интенсивные, нежели в ранний период после операции.

В поздние сроки с момента оперативного вмешательства в рентгенологической картине обнаружены следующие сдвиги.

Желудочная культя у всех больных значительно уменьшилась. Уменьшились и воспалительные изменения слизистого слоя культи желудка. В полости ее натощак определялось либо небольшое количество секреции, либо секреция отсутствовала. Функция желудочно-кишечного

анастомоза заметно восстановилась. Бариевая масса из культи желудка проходила в трансплантат толчкообразно, малыми порциями. Толстокишечный трансплантат значительно увеличился, особенно в ширину. На рельефе слизистой его стала выявляться складчатость, характерная для толстого кишечника. При тугом наполнении контуры трансплантата представлены гаустрами, имеющими различную форму и величину.

Функциональное состояние соустья между трансплантатом и двенадцатиперстной кишкой тоже улучшилось. Эвакуация бария из кишечной вставки в 12-перстную кишку происходила преимущественно по порционному типу, но без определенного ритма. Полное опорожнение желудка наступало в среднем за 4 ч.

Определенным образом изменилась рентгенологическая картина тонкого и толстого кишечника в сторону восстановления и нормализации их моторной функции.

Для иллюстрации ниже приводим краткие выписки из историй болезни двух больных.

Больной Х. Г., 70 лет, поступил в клинику с жалобами на боль в подложечной области, тошноту, рвоту, плохой аппетит и похудание. При пальпации живота определяется некоторая болезненность выше пупка, опухоль не прощупывается. Кровь и моча — без изменений, желудочный сок: общ. кисл.— 26, своб. сол. кисл.— 0, связ. сол. кисл.—22. При рентгенологическом исследовании был поставлен диагноз рака выходной части желудка.

Больному произведена субтотальная резекция желудка. Удаленная часть желудка замещена вставкой из поперечно-ободочной кишки длиной 20 см (антиперистальтически). После операции больной жалуется на тупую боль, чувство давления и тяжести в подложечной области, тошноту и рвоту.

Рентгенологическое исследование на 16-й день после операции: пищевод свободно проходим. На фоне газового пузыря желудка горизонтальный уровень содержимого. Культя желудка огромных размеров, содержит много жидкости с остатками пищевых масс. Складки слизистой культи желудка расширены. В течение более чем 1 ч. бариевая масса заполняет культю желудка, не переходя в кишечный трансплантат. Констатирована также продолжительная задержка контрастной массы в толстокишечной вставке. По нижнему контуру трансплантата видны неправильные гаустры, верхний контур его слегка выпуклый и нечеткий. Через 2 ч. эвакуация бария из трансплантата в 12-перстную кишку по-прежнему отсутствует. По большой кривизне культи желудка видны поверхностные волны перистальтики (рис. 1). Сокращения на контурах трансплантата отсутствуют. Спустя 3 ч. от начала исследования обнаружена примерно такая же картина. На следующий день в искусственном желудке выявлен большой остаток бариевой взвеси (рис. 2). Заполнение толстой кишки неравномерное.

Рентгенологическое исследование через 2,5 года после операции: культя желудка значительно уменьшилась в своих размерах, а трансплантат, наоборот, увеличился. Проходимость анастомозов заметно улучшилась. Граница между культей и трансплантатом определяется в виде вдавления по обеим кривизнам желудка (рис. 3). Эвакуация бария из желудка в 12-перстную кишку происходит прерывисто без определенной периодичности. Полное опорожнение желудка происходит за 4 ч. Прохождение бария по тонкому кишечнику замедленное, прерывистое. Через 24 ч. обнаружены некоторые остатки бариевой массы в тонком кишечнике. Заполнение толстой кишки неравномерное. Самочувствие больного относительно хорошее.

Больной В. А., 59 лет, поступил в клинику по поводу болей в области желудка после еды, плохого аппетита, похудания и слабости. Со слов больного, боли в области желудка начались с 1953 г. До середины 1957 г. заболевание протекало волнообразно

Рис. 1.

Рис. 2.

В последние месяцы болевые ощущения стали постоянными, больной начал худеть, истощился.

Периферические лимфоузлы у исследуемого не увеличены; пальпаторно в эпигастральной области определяется бугристая безболезненная опухоль ограниченной под-

Рис. 3.

вижности. Желудочный сок: общая кислотность—16, свободная соляная кислота—0, связанная соляная кислота—0. Рентгенологическим исследованием установлено большое раковое поражение желудка.

Больной подвергся операции с удалением $^2/_3$ желудка. Произведено замещение резецированной части желудка толстокишечным трансплантатом антиперистальтическим расположением его. В послеоперационном периоде жалобы больного на тяжесть и распирание в подложечной области, тошноту и рвоту. На 18-й день после операции образовался каловый свищ, закрывшийся впоследствии самопроизвольно.

Рентгенологическое исследование через 1,5 мес. после операции: пищевод не изменен. Газовый пузырь желудка больших размеров, содержит горизонтальный уровень содержимого. Контрастная масса скапливается на дне культи желудка, образуя форму полулуния. Культя желудка расширена, соответственно большой кривизне ее видны еле заметные сокращения. Небольшая порция бария проходит в трансплантат, после чего переход бария отсутствует в течение продолжительного времени. Соустье между культей и трансплантатом расположено высоко у малой кривизны культи. После приема больным дополнительной порции бария снова констатировано поступление небольшого количества контрастной массы из культи в трансплантат и в 12-перстную кишку (рис. 4). Через час рентгенологическая картина без изменений. Спустя 3 ч. большая часть бария находится в культе желудка. Незначительные следы контрастного вещества в 12-перстной кишке и в верхних петлях тонких кишок. На следующий день исследования в культе желудка имеется большой остаток бариевой взвеси (рис. 5). Неравномерное контрастирование толстой кишки.

Рентгенологическое исследование через 2 года 8 мес. после операции: пищевод нормальный. Культя желудка уменьшилась в своих размерах. Трансплантат заметно расширился, хорошо контрастируется барием, по обоим контурам отчетливо определя-

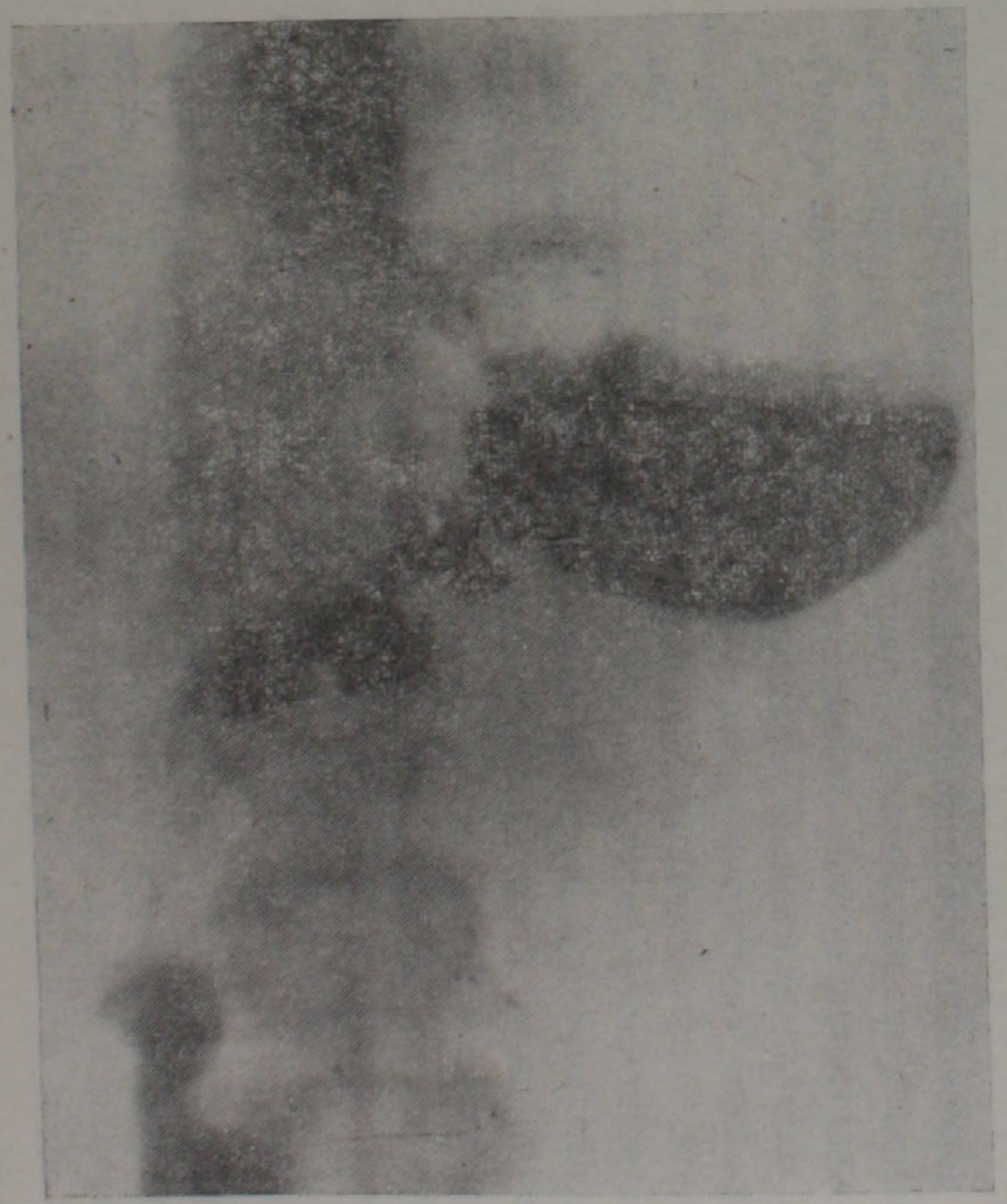

Рис. 4.

Рис. 5.

ются гаустральные сегментации. Нормальное заполнение двенадцатиперстной кишки и тонкого кишечника (рис. 6). Через час в искусственном желудке половина принятого бария. Полное опорожнение желудка—через 2,5 ч. Эвакуация происходит по порционному типу.

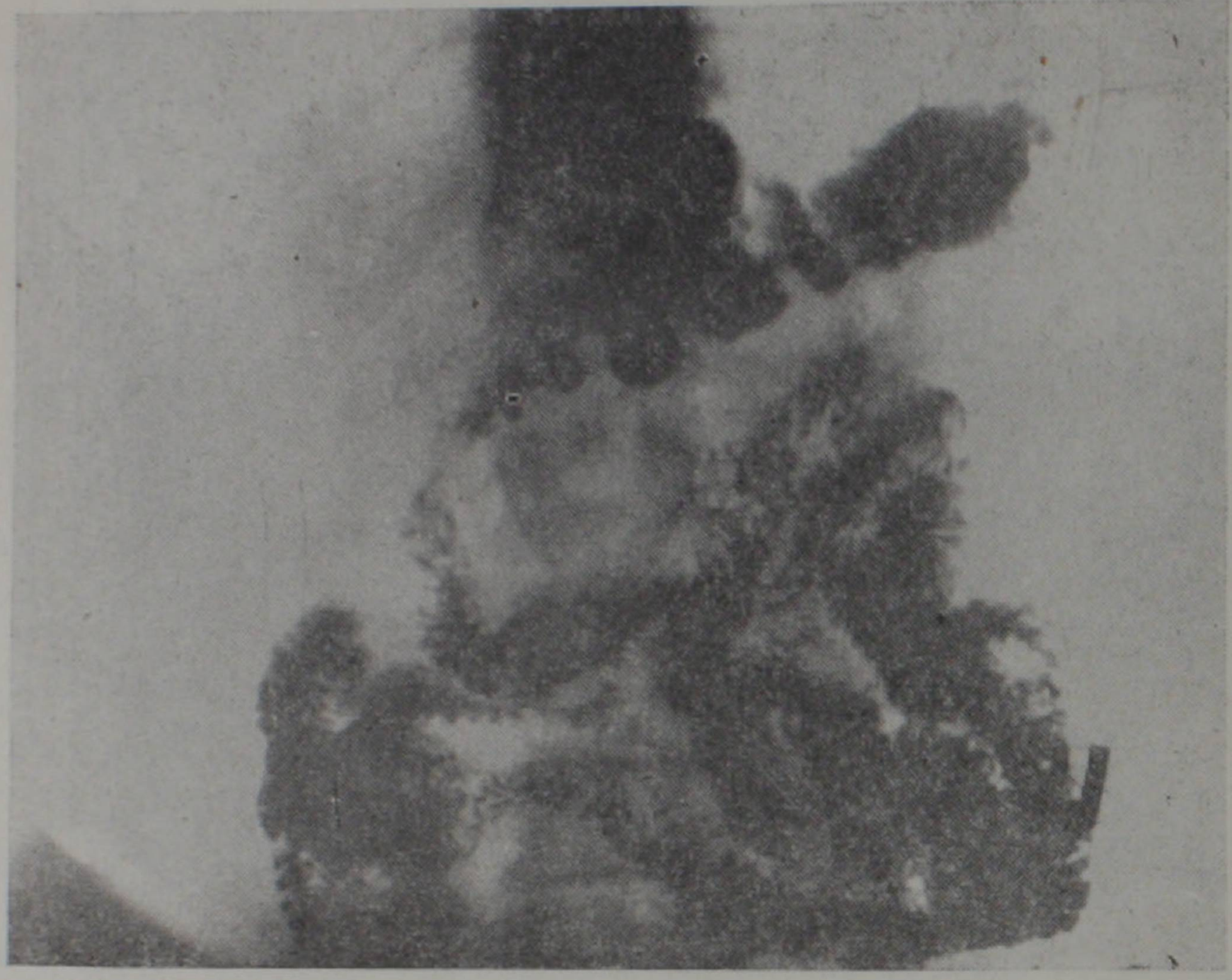

Рис. 6.

Подытоживая результаты наших наблюдений, можно сказать, что у больных, перенесших операцию замещения удаленной части желудка толстокишечным трансплантатом, расположенным антиперистальтически, непосредственно после операции возникает целый ряд жалоб, которые часто носят выраженный характер.

Клинические симптомы находят свое отражение в рентгенологической картине. Рентгенологически обнаруживаются различные изменения желудочно-кишечного тракта и прежде всего нарушение моторно-двигательной деятельности желудка и кишок. С течением времени состояние больных медленно и постепенно улучшается, однако некоторые жалобы полностью так и не исчезают.

Рентгенологически в поздние сроки после операции (в среднем через год и более) обнаруживается значительное обратное развитие ранее выявленных изменений, заметное восстановление функции желудка и кишечника.

На основании наших сравнительных наблюдений можно заключить, что результаты пластических операций при антиперистальтическом расположении трансплантата неудовлетворительные, особенно в течение первого года после оперативного вмешательства.

Кафедра рентгено-радиологии
Ереванского медицинского института,
Ереванский институт рентгено-радиологии
и онкологии АМН СССР

Поступило 20.VIII 1964 г.

Հ. Ա. ԴԱՆԻԵԼՅԱՆ, Կ. Ս. ՍԱՅԱԴՅԱՆ

ՍՏԱՄՈՔՍԻ ՌԵԶԵԿՑԻԱՅԻ ԵՆԹԱՐԿՎԱԾ ՄԱՍԻ ՀԱՍՏԱՂԻՔԱՅԻՆ ՏՐԱՆՍՊԼԱՆՏԱՑՈՎ ՀԱԿԱՊԵՐԻՍՏԱԼՏԻԿ ԴԻՐՔՈՒՄ ՓՈԽԱՐԻՆՄԱՆ ՎԻՐԱՀԱՏՈՒՄՆԵՐԻ ԿԼԻՆԻԿԱ-ՌԵՆՏԳԵՆԱԲԱՆԱԿԱՆ ԴԻՏԱՐԿՈՒՄՆԵՐԸ

Ա մ փ ո փ ո ւ մ

Ի մի բերելով կլինիկական և ռենտգենյան քննությունների տվյալները ստամոքսի մասնակի հատումից հետո կատարված անտիպերիստալտիկ կոլոպաստիկայի վիրահատումների դեպքերը կարելի է եզրակացնել, որ այդպիսի վիրահատումներից անմիջապես հետո հիվանդների մոտ նկատվում են արտահայտված գանգատներ, որոնք աստիճանաբար նվազում են և հիվանդների ընդհանուր դրությունը զգալի չափով լավանում է: Բայց որոշ չափով հիվանդների գանգատները շարունակվում են երկար ժամանակ: Կլինիկական երևույթները իրենց արտահայտությունն են գտնում համապատասխան ռենտգենյան պատկերում:

ЛИТЕРАТУРА

1. **Clemens M.** Nachoperationen Wegen Duningsundrom (Modification der Sacharow-Henleyschen operation). Zbl. Chir., 1959, 84, 18.
2. **Hepp J., Couinaud C., Bucaille M.** Les gastrectomics aves retablissement du curcum duodenal par interposition Viscerale primitive on Secondaire. J. gustro-enter francais, 1957, 27—28.
3. **Henly F. A.** Tbe surgical treatmenî of the post-gastrectomy Syndrome. Med. press 1955, 233, 318—323.
4. **Moraney I.** Colonic replacement of Stomach. Lancet, 1951, 1, 18.

ՀԱՅԿԱԿԱՆ ՍՍՌ ԳԻՏՈՒԹՅՈՒՆՆԵՐԻ ԱԿԱԴԵՄԻԱ
АКАДЕМИЯ НАУК АРМЯНСКОЙ ССР

Էքսպեր. և կլինիկ. բժշկ. հանդես

IV, № 6, 1964

Журн. экспер. и клинич. медицины

А. Л. МИКАЕЛЯН, А. А. МКРТЧЯН

ОПЫТ ЧРЕЗЖЕЛУДОЧКОВОЙ МИТРАЛЬНОЙ КОМИССУРОТОМИИ

Радикальное устранение суженного левого атриовентрикулярного отверстия сердца в настоящее время получило всеобщее признание не только среди хирургов, но и среди большинства терапевтов [1, 3, 8, 4, 5, 2].

Однако несмотря на большое количество выполненных операций и достигнутые успехи, до сегодняшнего дня нет единого мнения о лучшем методе митральной комиссуротомии. Так, основоположник метода митральной комиссуротомии академик А. Н. Бакулев при первых операциях с успехом применял пальцевую комиссуротомию, а в настоящее время он сообщает о целесообразности открытого метода в условиях искусственного кровообращения.

Е. Н. Мешалкин [7] на основании опыта 1000 митральных комиссуротомий приходит к выводу о необходимости применения у ряда больных чрезжелудочковой комиссуротомии, хотя до последнего времени он являлся одним из сторонников только пальцевого метода комиссуротомии.

Б. В. Петровский [8] на основании опыта более 500 комиссуротомий считал наилучшим пальцевой метод, однако в настоящее время он с успехом производит операции открытым доступом в условиях искусственного кровообращения.

С. А. Колесников [6] в своих первых сообщениях указывал на необходимость производства митральной комиссуротомии чрезжелудочковым методом, в настоящее время он также предпочитает открытый метод в условиях искусственного кровообращения.

Операция митральной комиссуротомии применяется настолько широко, что можно назвать еще сотни различных авторов, оперирующих тем или иным методом и получающих отличные результаты вне зависимости от метода коррекции. Разумеется, что открытый метод комиссуротомии подкупает больше своей радикальностью, ввиду чего ряд хирургов как за рубежом, так и в Советском Союзе начинает широко внедрять его в клиническую практику. Однако есть ли необходимость использовать его на всех больных, особенно если учесть, что, несмотря на большие успехи, данный метод таит в себе еще ряд серьезных опасностей. Нам кажется, что такой необходимости нет, особенно если учесть, что чрезжелудочковый метод позволяет производить радикальное расширение суженного отверстия почти у всех больных и, следовательно, добиться хорошего эффекта можно и без применения аппарата искусственного кровообращения. А если учесть и большую летальность, которую дает

открытый метод в условиях искусственного кровообращения, то ясно, надо отдать предпочтение чрезжелудочковому методу комиссуротомии. Так, С. А. Колесников с сотрудниками сообщают, что в литературе имеются данные о 740 операциях, выполненных на митральном клапане в условиях искусственного кровообращения и что летальность при этом колеблется от 25 до 50%.

Многолетний опыт работы подсказывает нам, что эффект оперативного вмешательства предопределяет не метод хирургической коррекции, а тактика хирурга.

Так, на заре развития метода хирургической коррекции суженного левого атриовентрикулярного отверстия сердца считалось достаточным расширение до 2—3 см. Разумеется, что у подобных больных в последующем могли отмечаться явления так называемого «рестенозирования», т. е. неадекватного расширения.

В настоящее время все придерживаются тактики полного разделения обеих комиссур с расширением суженного отверстия до 4 см и более, в зависимости от величины левого атриовентрикулярного отверстия сердца.

Мы считаем, что наиболее оптимальным методом митральной комиссуротомии при изолированном сужении левого атриовентрикулярного отверстия сердца из всех известных методов является чрезжелудочковый, в то время как при выраженной недостаточности митрального клапана следует применять открытый метод в условиях искусственного кровообращения, с попыткой пластики недостаточности каким-либо из известных способов.

В своей практике мы придерживаемся следующей тактики при изолированном сужении левого атриовентрикулярного отверстия сердца: операция начинается с попытки пальцевой комиссуротомии. Если удается добиться адекватного расширения до 4—5 см, операция считается законченной, в противном случае мы прибегаем к использованию чрезжелудочкового метода.

Наша техника чрезжелудочкового метода митральной комиссуротомии несколько отличается от общепринятой, ввиду чего мы считаем необходимым остановиться на нем несколько подробнее.

При положении больного на правом боку с отведенной к головному концу левой рукой производится разрез по V или VI межреберью (от парастернальной линии до паравертебральной). Благодаря данному доступу возможно выполнить не только чрезжелудочковую митральную комиссуротомию, но при необходимости аортальную и даже трикуспидальную.

Вскрытие перикарда производится всегда позади диафрагмального нерва (отступя от него на 1 см) от верхнего края легочной артерии до диафрагмальной поверхности. После взятия перикарда на шелковые швы-держалки производится последовательное измерение давления в полостях сердца и магистральных сосудах (начиная от правого предсердия и кончая аортой). По наличию систолических и диастолических градиентов можно судить о характере порока и его степени. Так, при суже-

нии левого атриовентрикулярного отверстия сердца определяется диастолический градиент между левым предсердием и левым желудочком, наибольшая величина, наблюдаемая нами, равнялась 48 мм рт. ст. При стенозе устья аорты выявляется систолический градиент между левым желудочком и аортой.

Для фиксации ушка сердца мы не употребляем П-образных или кисетных швов, а используем люэровский зажим, при помощи которого ушко удерживается в течение всей операции. Вскрытие левого ушка сердца производится продольно или поперечно в зависимости от его формы после наложения специального зажима на его основание.

На верхушку левого ушка сердца заранее (в бессосудистом участке) накладывается П-образный шов с дакроновыми прокладками.

После снятия зажима, наложенного на основание ушка сердца, палец проводится в полость левого предсердия. Перед расширением суженного атриовентрикулярного отверстия сердца необходимо выяснить: величину регургитации, размеры левого атриовентрикулярного отверстия сердца, форму сужения, степень изменения створок митрального клапана, наличие обызвествления, количество створок митрального клапана. После окончания ревизии производится попытка пальцевой комиссуротомии. Суженное отверстие необходимо расширить до 4 см с разделением обеих комиссур. Если удается добиться адекватного расширения суженного отверстия, палец удаляется из полости предсердия, в противном случае нами всегда используется чрезжелудочковый метод.

В пределах ранее наложенного П-образного шва с дакроновыми прокладками вскрывается стенка левого желудочка, через полученный разрез проводится специальный двухбраншевый расширитель типа Дюбо конструкции Научно-исследовательского института экспериментальной хирургической аппаратуры и инструментов, несколько модифицированный нами (более треугольная поверхность браншей). Под контролем пальца расширитель устанавливается в левом атриовентрикулярном отверстии сердца. (При этом необходимо направить бранши инструмента на комиссуры, в противном случае возможно возникновение недостаточности митрального клапана). Постепенным раскрытием браншей инструмента удается добиться адекватного расширения суженного отверстия до 4 см и более. После удаления зажима затягивается и завязывается П-образный шов, тем самым предотвращается кровотечение из полости левого желудочка.

Перед удалением пальца из левого предсердия производится повторная ревизия левого атриовентрикулярного отверстия сердца с выяснением указанных выше вопросов и дополнительно определяется степень подвижности створок митрального клапана.

В редких случаях (6 больных), вследствие выраженных анатомических изменений, нами произведено дополнительное расширение суженного отверстия пальцем до 4 см. После удаления пальца ушко обрабатывается по принятой методике.

Перпендикулярно первому П-образному шву через дакроновые прокладки накладывается второй П-образный шов. Свободный край одной прокладки укладывается на другую, после чего затягивается и завязывается второй шов. Таким образом, удается закрыть рану левого желудочка четырехслойной дакроновой тканью, которая надежно герметизирует рану и предупреждает в дальнейшем развитие аневризмы (рис. 1).

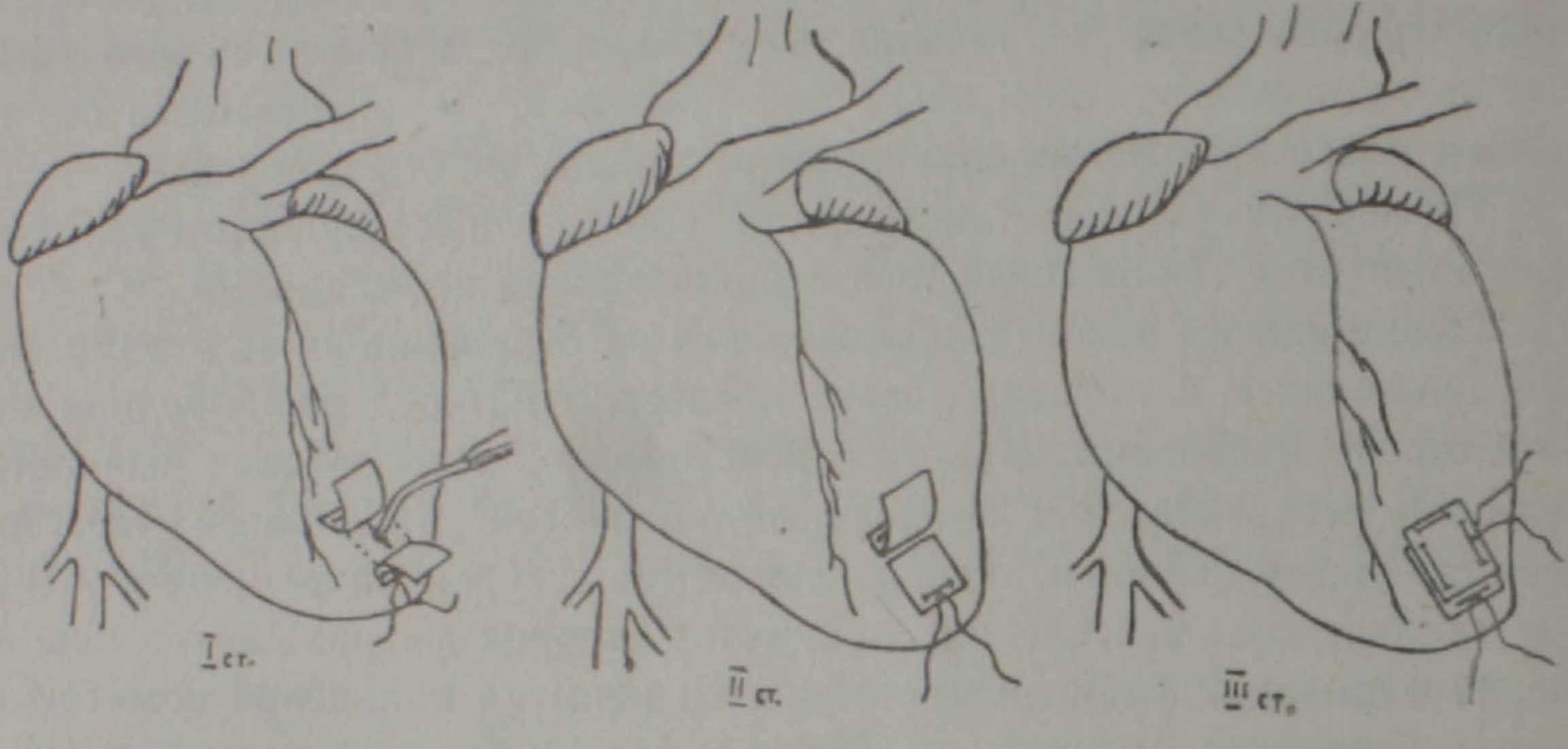

Рис. 1.

С целью проверки эффективности проведенной комиссуротомии проводится повторное измерение давления в полостях сердца и в магистральных сосудах. Анализ кривых давлений показал, что, как правило, отмечается резкое снижение или полное исчезновение диастолического градиента между левым предсердием и желудочком.

Проведенные нами экспериментальные исследования у собак в сроки до 2 лет показали, что в первые дни дакроновая ткань покрывается фибриновой пленкой, а через неделю фиброзной капсулой, которая остается на ней и в последующем (в стадии организации). Каких-либо осложнений, зависящих от применения дакроновых прокладок, нами не отмечено как в ближайший послеоперационный период, так и в более отдаленный.

Перикард ушивается редкими швами, ближе к диафрагмальной поверхности накладывается контраппертура.

В течение всей операции нами проводится непрерывное электрокардиографическое и электроэнцефалографическое наблюдение. В момент митральной комиссуротомии нередко определяются политопные желудочковые экстрасистолы, которые, однако, полностью исчезают после прекращения манипуляции на сердце (рис. 2).

Угнетение биоэлектрической активности коры головного мозга при чрезжелудочковой комиссуротомии, как правило, не отмечается, что объясняется нами отсутствием прекращения тока крови (рис. 3).

Данными методами оперирован 161 больной в возрасте от 14 до 53 лет. По классификации А. Н. Бакулева, больные находились в следующих стадиях заболевания: в III—62, IV—92 и в V—7 больных. Во время

операции значительное сужение левого атриовентрикулярного отверстия с диаметром от 0,2 до 0,5 см выявлено у 81 больного, с диаметром отверстия от 0,6 до 1,0 см—у 73 больных, с диаметром от 1 до 1,5 см—у 7 больных.

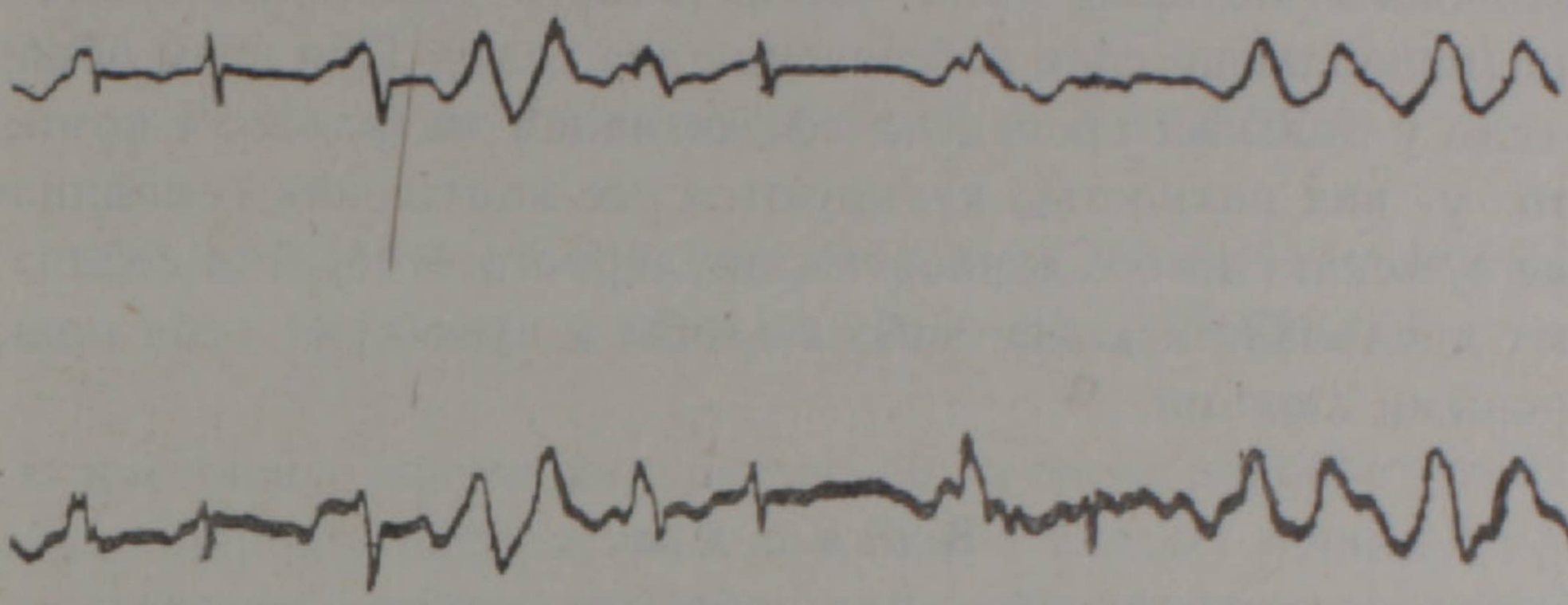

Рис. 2.

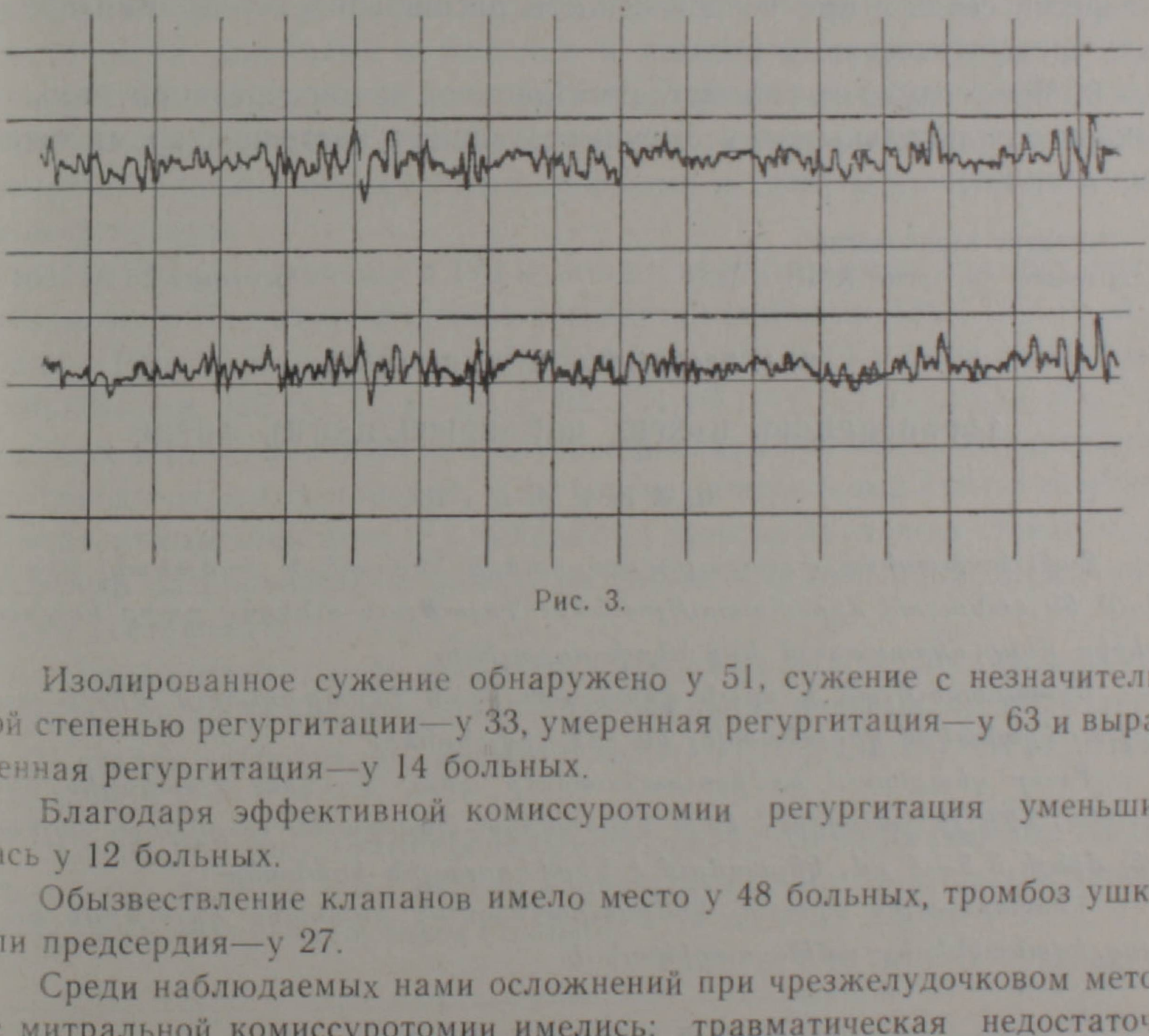

Рис. 3.

Изолированное сужение обнаружено у 51, сужение с незначительной степенью регургитации—у 33, умеренная регургитация—у 63 и выраженная регургитация—у 14 больных.

Благодаря эффективной комиссуротомии регургитация уменьшилась у 12 больных.

Обызвествление клапанов имело место у 48 больных, тромбоз ушка или предсердия—у 27.

Среди наблюдаемых нами осложнений при чрезжелудочковом методе митральной комиссуротомии имелись: травматическая недостаточность митрального клапана—у 2 больных с одним летальным исходом, прорезывание миокарда левого желудочка П-образным швом—у 2 больных с одним летальным исходом.

С целью предупреждения травматической недостаточности митрального клапана мы вначале производим частичное разделение комиссур, а затем уже применяем расширитель.

Прорезывание миокарда левого желудочка с возникновением кровотечения с момента применения дакроновых прокладок полностью устранено.

Большинство больных нами обследовано в различные сроки после операции (наибольший срок наблюдения два года). При этом обнаружено, что если у больных проведена эффективная митральная комиссуротомия, то у них полностью купируются все нарушения гемодинамики, присущие сужению левого атриовентрикулярного отверстия сердца. Они перестают предъявлять какие-либо жалобы и чувствуют себя практически здоровыми людьми.

Выводы

1. Операция митральной комиссуротомии должна начинаться с попытки пальцевого расширения суженного левого атриовентрикулярного отверстия сердца; при неадекватности расширения необходимо применить чрезжелудочковый метод.

2. Чрезжелудочковый метод митральной комиссуротомии является наиболее радикальным из всех существующих в настоящее время закрытых методов.

Институт кардиологии
и сердечной хирургии АМН СССР

Поступило 15.IV 1964 г.

Ա. Լ. ՄԻՔԱՅԵԼՅԱՆ, Ա. Ա. ՄԿՐՏՉՅԱՆ

ՆԵՐՓՈՐՈՔԱՅԻՆ ՄԻՏՐԱԼ ԿՈՄԻՍՈՒՐՈՏՈՄԱՆ ՓՈՐՁԸ

Ա մ փ ո փ ո ւ մ

Ձախ նախասիրտ-փորոքային բացվածքի նեղացման ժամանակ կիրառվում են զանազան վիրահատություններ։ Գոյություն ունեցող բոլոր եղանակներից մենք գերադասում ենք ներփորոքայինը։

Սրտաբանության և սրտի վիրաբուժության ինստիտուտում մինչև այժմ հիշյալ եղանակով վիրահատվել են 161 հիվանդներ։

Բոլոր դեպքերում կոմիսուրահատումը պետք է սկսել մատնային եղանակից, եթե չի հաջողվում ձախ նախասիրտ-փորոքային բացվածքը լայնացնել մինչև 3,5—4 սմ, կիրառվում է ներփորոքային եղանակը։

Ներփորոքային միտրալ կոմիսուրահատման եղանակը գոյություն ունեցող եղանակներից ամենառադիկալն է։

Литература

1. **Бакулев А. Н.** Хирургия, I, 1959, стр. 11.
2. **Виноградов В. Н., Сивков И. И.** Терапевтический архив, 1959, 4, стр. 3.
3. **Куприянов П. А.** Вестник хирургии, 1955, 9, стр. 9.
4. **Мясников А. Л.** Терапевтический архив, 1957, 3, стр. 21.
5. **Вишневский А. А.** Труды XXVI Всесоюзного съезда хирургов, М., 1956, стр. 131.
6. **Колесников С. А.** Труды Института сердечно-сосудистой хирургии, 1960, 2, стр. 3.
7. **Мешалкин Е. Н., Мешалкин И. Н., Левинсон Ю. М., Вайнберг Е. С., Семенов А. А.** Вестник хирургии, 1963, 2, стр. 70.
8. **Петровский Б. В.** Хирургия, 1959, 9, стр. 3.

ՀԱՅԿԱԿԱՆ ՍՍՌ ԳԻՏՈՒԹՅՈՒՆՆԵՐԻ ԱԿԱԴԵՄԻԱ
АКАДЕМИЯ НАУК АРМЯНСКОЙ ССР

Էքսպեր. և կլինիկ. բժշկ. հանդես

IV, № 6, 1964

Журн. экспер. и клинич. медицины

Н. И. КОЛЕСНИКОВА, Л. А. ДАНИЕЛЯН

ОСЛОЖНЕНИЯ У БОЛЬНЫХ ПОСЛЕ МИТРАЛЬНЫХ КОМИССУРОТОМИЙ И ИХ ЛЕЧЕНИЕ

В настоящее время хирургическое лечение приобретенных пороков получило широкое распространение. Оперативному лечнию стали подвергаться довольно тяжелые больные, не поддающиеся терапевтическому лечению, с уже выраженными нарушениями кровообращения, стойкой мерцательной аритмией (часто осложненной внутрисердечным тромбозом), застойными явлениями в большом и малом кругу кровообращения, со значительно выраженной легочной гипертензией, а также значительными изменениями в мышце сердца. Кроме того, довольно часто стали оперироваться больные со сложными двойными и тройными пороками сердца и рестенозами.

На 500 (330 женщин и 170 мужчин) анализируемых больных, оперированных в Институте сердечно-сосудистой хирургии АМН СССР за период с 1960 по май 1962 г., только 14 человек (2,8%) были во II стадии заболевания, 236 (47,2%)—в III, 222 (44,4%)—в IV, 10 (2%)—в V. Кроме того, в число разбираемых случаев входят 14 человек, оперированных по поводу сложных пороков: у 12 человек митральный стеноз сочетался с аортальным стенозом, у 2 человек—с трикуспидальным стенозом, и 4 человека оперированы по поводу рестеноза. Послеоперационная летальность составила 8%.

Нужно отметить, что летального исхода не было среди больных, оперированных во II стадии заболевания; из числа больных, оперированных в III стадии заболевания, умерло 6 человек (2,5%), в IV—28 (12,6%), в V—4 (40%).

Среди больных, оперированных по поводу сложных пороков сердца, умер один больной с митрально-аортальным стенозом и один больной с митрально-трикуспидальным стенозом.

Таблица 1

	Пол		Стадии				Комбинированный порок		Рестеноз
	муж.	жен.	II	III	IV	V	митрально-аортальный стеноз	митрально-трикуспидальный стеноз	
Число случаев	170	330	14	236	222	10	12	2	4
%	34	66	2,8	47,2	44,4	2	2,4	0,4	0,8
Летальность	20	20	—	6	28	4	1	1	—
%	4	4	—	2,5	12,6	40			

Операция сама по себе вызывает ряд тяжелых нарушений, связанных с травмой сердца и других органов, после чего развивается, как правило, фибринозный перикардит с последующей облитерацией полости перикарда; медиастенит, а также травматический фиброзный или фиброзно-серозный плеврит, являющийся асептическим воспалением, который затем ведет к частичной или полной облитерации плевральной полости. Одновременно при операции происходит общее воздействие на организм лекарственных веществ, наркоза и т. д. Все эти изменения происходят у больных пороками сердца, что иногда ведет к развитию в послеоперационном периоде различных осложнений, в анализе которых и заключается цель данной работы.

У большинства больных послеоперационный период протекает довольно гладко с минимальной реакцией на операционную травму—это так называемый неосложненный послеоперационный период. У этих больных в течение 5—7 дней отмечается субфебрильная или более повышенная температура, некоторое ослабление дыхания в нижне-заднем отделе слева без каких-либо патологических изменений, и обычно через 3—4 недели эти больные в довольно хорошем состоянии выписываются домой.

Уход за больными с неосложненным послеоперационным течением заключается в следующем: начиная с экстубации и затем в течение 1—2 дней больной получает увлажненный кислород из расчета 2—3 литра в минуту. До утра следующего дня остается внутривенная «капельница», через которую вводятся необходимые лекарственные вещества (5%-ный раствор глюкозы, 40%-ный раствор глюкозы со строфантином, витамины и т. д.), при этом необходимо вести строгий учет вводимой жидкости, которая не должна превышать в первые сутки 500 мл на 1 кв. м поверхности тела. Дренажная трубка из плевральной полости обычно удаляется через 48 ч.

С первого же дня после операции необходимо следить за тем, чтобы больные активно дышали и откашливали мокроту. Для этого в первые сутки назначаются наркотические средства (промедол, морфин—через 2—3 ч. по 1 мл подкожно) с целью снятия болей в области операционной раны. Со второго дня больного переводят в полусидячее положение и проводится дыхательная гимнастика, которая хорошо тонизирует центральную нервную систему, облегчает работу сердца, обучает больного полному «диафрагмальному» дыханию и подготавливает больных к последующим движениям.

Из лечебных мероприятий этим больным назначается внутривенное введение строфантина по 0,5 мл в 20 мл 40% глюкозы внутривенно 1—2 раза в сутки (в зависимости от состояния больного). Замедляя ритм, усиливая систолическое сокращение сердца и удлиняя диастолу, строфантин уменьшает застойные явления в легких, несколько повышает диурез и хорошо стабилизирует артериальное давление.

Строфантин дается больным в течение первых 7 суток, после чего в случае надобности назначается дигиталис, который дается больным до выписки из стационара и дозировка которого определяется ритмом сердца.

Кроме того, в комплекс лечебных мероприятий обязательно включаются антибиотики (пенициллин, стрептомицин). При отрицательном диурезе периодически назначаются диуретические средства (гипотиазид, новурит).

Неосложненный послеоперационный период наблюдался у 342 больных из 500 оперированных (68,4%).

У другой группы больных (158 человек или 31,6%) послеоперационный период протекал с различными осложнениями, которые по частоте распределялись следующим образом (табл. 2).

Легочные осложнения после митральной комиссуротомии определяются самим характером патологии у больных митральным стенозом. Они развиваются на фоне значительных функциональных и орга-

Таблица 2

Осложнения	Количество осложнений	%
Легочные	181	41,8
Нарушение сердечного ритма	70	14
Недостаточность сердечно-сосудистой системы	59	11,6
Обострение ревматического процесса	47	9,4
Острые расстройства мозгового кровообращения	43	8,6
Послеоперационный психоз	25	5,0
Эмболия легочной артерии	8	1,6

нических изменений, вызванных легочной гипертензией в системе малого круга кровообращения, бронхов и стромы легкого.

Кроме того, имеется много факторов, связанных с самой операцией, способствующих возникновению легочных осложнений в послеоперационном периоде; наркоз, аспирация секрета полости рта, гипостазы, связанные с положением больного на спине и слабостью сердечно-сосудистой деятельности, операционная травма, рефлекторная задержка и ослабление дыхательной функции, связанной с болями в операционной ране, инфекция, нарушение дренажной функции бронхов, угнетение психики. Легочно-плевральные осложнения наблюдались нами также в виде послеоперационных травматических плевритов, ателектазов и воспалений легких.

Таблица 3

	Легочно-плевральные осложнения		
	травматические послеоперационные плевриты	ателектазы	воспаления легких
Число случаев	86	15	80
Процент	17,2	3	16
Летальность	—	—	2
Процент	—	—	0,4

Из легочно-плевральных осложнений травматические послеоперационные плевриты характеризовались повышением температуры до 38,0—39,0°, которая держалась до 10 дней, появлялась выраженная одышка, притупление перкуторного звука в нижне-заднем отделе слева с ослаблением дыхания (часто с отсутствием его). Иногда на фоне резкого ослабления дыхания выслушивались сухие и, редко, влажные хрипы, а позже появлялся шум трения плевры. Рентгенологически воспалительных инфильтративных изменений в легочной ткани не было. Все это многими авторами определялось как «посткомиссуротомный синдром». Мы не считаем оправданным применение подобного термина, так как он уводит в сторону от необходимости в каждом отдельном случае вскрывать характер осложнений. Жидкость из плевральной полости, если она скапливалась после удаления дренажа, удалялась повторными плевральными пункциями.

Ателектаз легкого, который выявлялся рентгенологически в виде дисковидного затемнения над диафрагмой со скоплением серозной жидкости в плевральной полости, наблюдался нами у 15 человек. «Клинически это выявлялось ослаблением дыхания в задне-нижнем отделе и повышением температуры. Развитие ателектазов было связано чаще всего с закупоркой бронхов слизью, мокротой и нарушением трахео-бронхиальной проходимости.

Воспаление легких в послеоперационном периоде наблюдалось у 80 больных, причем у всех диагноз был подтвержден рентгенологически. У этих больных после операции отмечалось плохое отделение мокроты, несколько больше были боли в груди—на стороне поражения,—усиливающиеся при вдохе, значительно учащался пульс, была больше выражена одышка, имелась некоторая тенденция к снижению кровяного давления. Перкуторно отмечалось притупление легочного звука на стороне поражения, резко ослабленное дыхание с влажными, разнокалиберными хрипами, иногда наблюдалось бронхиальное дыхание с рассеянными сухими хрипами. Мокрота обычно отходила в малом количестве и очень редко имела «ржавый» вид.

Чаще всего это осложнение носило характер очаговой пневмонии, бронхопневмонии и выявлялось рентгенологически на 3—5-й день после операции иногда в виде участка пневмонического инфильтрата, иногда в виде затемнения пятнистого характера или в виде пятнистых очагов перибронхиального воспаления на фоне понижения прозрачности легочного поля. Однако эти пневмонии протекали сравнительно легко и быстро разрешались. Из 181 больного с легочным осложнением умерли двое от воспаления легких, что составляет 0,4% общего числа оперированных больных.

С целью предотвращения легочных осложнений с первых же часов после операции следует заботиться об освобождении бронхиального дерева от слизи и улучшения легочной вентиляции. Для этого необходима настойчивая дыхательная гимнастика, стимуляция кашля, применение наркотиков, а также различные ингаляции для разжижения бронхиального секрета, банки; необходимо компенсировать организм более значительной подачей кислорода, создавая более высокое парциальное давление его в альвеолах.

Особо следует подчеркнуть значение дыхательной гимнастики.

В Институте сердечно-сосудистой хирургии В. Е. Шевелевой разработан специальный комплекс дыхательной гимнастики. После введения этого комплекса легочные осложнения снизились. Однако иногда весь проведенный активно арсенал мероприятий не предотвращает и не ликвидирует развивавшуюся острую дыхательную недостаточность. В этих случаях приходится прибегать к трахеостомии, что является для больных спасительной операцией.

При возникновении легочных осложнений применяются те же общие медикаментозные средства, что и при неосложненном послеоперационном течении, а, кроме того, при пневмонии в комплекс мероприятий

включаются сульфамидные препараты, увеличивается доза антибиотиков. Так как легочные осложнения очень часто сопровождаются бронхо- и артериолоспазмом и повышением давления в легочной артерии, то в комплекс лечения обязательно включается эуфиллин, назначаемый по 10 мл 2,4% внутривенно по 2 раза в день. После введения эуфиллина улучшается дыхание, которое становится легким, спокойным, уменьшается цианоз, исчезает чувство стеснения в груди.

Недостаточность сердечно-сосудистой системы является одним из тяжелых и серьезных осложнений в послеоперационном периоде. Это осложнение возникает, как правило, у более тяжелых больных. Оно является следствием операционной травмы, воздействующей как на состояние всего организма, так и на мышцу самого сердца. Помимо этого, устранение порока вызывает перестройку всей гемодинамики. Недостаточность сердца может развиваться как по левому, так и по правому типу. В первом случае она характеризуется недостаточностью лёвого желудочка, падением артериального давления, часто отеком легких. Во втором случае обращает внимание венозный застой, повышение венозного давления, расширение правого желудочка.

Сердечно-сосудистая недостаточность возникает чаще всего в первые дни после операции и наблюдалась у 58 больных. Это осложнение наблюдалось в виде стойкой гипотонии, право- и левожелудочковой недостаточности.

Таблица 4

	Сердечно-сосудистая недостаточность (на 500 опер. больных)		
	правожелудочковая недостаточность	левожелудочковая недостаточность	гипотония
Число случаев	25	23	10
Процент	5	4,6	2
Летальность	1	12	1
Процент	0,2	2,4	0,2

Довольно тяжелым осложнением является гипотония, которая клинически проявляется в следующем: больные вялые, адинамичные, покрыты холодным потом, очень слабо реагируют на окружающее, хотя сознание сохранено. Артериальное давление с трудом удерживается на цифрах 60/70—30/40 мм рт. ст. с применением вазопрессорных средств вплоть до применения кортикостероидов. Тоны сердца очень глухие, плохо прослушиваются, в легких — рассеянные влажные хрипы, пульс слабый, диурез снижен.

Послеоперационная гипотония отражает общую сердечно-сосудистую недостаточность. Однако у больных ревматическими пороками сердца она нередко имеет специфический характер и возникает также вследствие нарушения кортико-адреналовой системы. В этом случае но-

сит особенно стойкий характер, уступая только внутривенному введению гидрокортизона.

Анализируя причины такой резкой сердечно-сосудистой слабости, которая проявлялась в виде гипотонии, можно сказать, что она наблюдалась в основном у тяжелых больных с IV стадией заболевания с выраженной мышечной слабостью левого желудочка, с декомпенсацией кровообращения и хронически протекающей мерцательной аритмией, а впоследствии в послеоперационном периоде к слабости сердечной деятельности присоединяется слабость сосудистого тонуса. Это осложнение наблюдалось у 10 больных, и в одном случае привело к смертельному исходу.

У 23 человек, из коих мы потеряли 12 человек, слабость сердечно-сосудистой деятельности выражалась в виде левожелудочковой недостаточности, когда после устранения резкого митрального стеноза наступает значительная нагрузка на левый желудочек—наступает явление истощения сократительной способности мышцы левого желудочка (чаще всего это наблюдалось у больных с мерцательной аритмией, которая была до операции или возникла в послеоперационном периоде). Нарушение сократительной способности мышцы левого желудочка вызывает застой в легких, и даже отек легких. Застой крови и переполнение малого круга кровообращения является следствием застоя крови в левом предсердии, который в свою очередь возникает в результате застоя крови в ослабевшем, неспособном к нормальному опорожнению левом желудочке, тогда как сократительная способность правого желудочка сохранена, и он продолжает нагнетать кровь в сосуды малого круга, вызывая переполнение сосудов легких, в том числе и альвеолярных капилляров.

Такие больные обычно вялы, бледны, покрыты холодным липким потом, пульс учащен, тоны сердца глухие. Аускультативно в нижне-задних отделах выслушиваются обильные мелкопузырчатые хрипы с обеих сторон, температура субфебрильная. Рентгенологически: резко выраженный венозный застой. В случаях развития отека легкого хрипы становятся крупнопузырчатыми, выслушиваются по всей грудной клетке, а иногда слышны на расстоянии. Тоны сердца резко ослабевают, пульс учащается. Срочная и комплексная терапия обычно выводит таких больных из этого состояния. Значительно утяжеляется состояние таких больных после митрально-аортальных комиссуротомий, когда в послеоперационном периоде у них развивается сердечная недостаточность по левожелудочковому типу, которая резко усугубляется некоторой степенью аортальной недостаточности, что иногда имеет место после одномоментной аортальной комиссуротомии при резко измененных аортальных клапанах.

В других случаях застойные явления в малом круге кровообращения после операции связаны с сердечной недостаточностью, развившейся по правожелудочковому типу и наблюдавшейся у 25 наших больных (она являлась как бы продолжением левожелудочковой недостаточности). У этих больных явления правожелудочковой недостаточности выявлялись с первых дней тяжело протекающего послеоперационного периода: резкая глухость тонов, частый слабый пульс с большим дефицитом при мерцательной аритмии; резко увеличившаяся печень становилась плотной, болезненной; появлялась иктеричность склер и кожных покровов; появ-

лялись отеки на нижних конечностях и пояснице; становился отрицательным диурез; в легких выслушивались различные влажные хрипы, увеличивалась одышка, цианоз.

От правожелудочковой недостаточности умер один больной.

Медикаментозная терапия в послеоперационном периоде у больных с указанными осложнениями заключается в следующем: больным с гипотонией вводилась 40%-ная глюкоза со строфантином (последний при необходимости вводится до 2 мл в сутки). Необходимо помнить о благоприятном действии глюкозы в этих случаях, которая дополняет энергетические резервы организма, нормализирует электролитный баланс, повышает тонус гладкой мускулатуры, усиливает возбудимость рецепторов и т. д.

Параллельно с глюкозой назначаются дробные дозы адреналина (0,1—0,2×5 раз в день) для стимуляции функции надпочечников, кроме того, назначается кордиамин и кофеин, иногда внутривенно вводится спирт с глюкозой.

В тех случаях, когда сердечно-сосудистая недостаточность усугубляется резко выраженной периферической сосудистой слабостью и артериальное давление совершенно не держится на достаточном уровне от проводимой терапии, применялся целый комплекс мероприятий: устанавливалась капельница с 5%-ной глюкозой—500 мл+1,0 норадреналина, который возбуждает симпатическую нервную систему, вызывая сужение сосудов и повышение кровяного давления. Иногда после введения может возникнуть брадикардия, которая легко устраняется атропином. Обычно норадреналин хорошо стабилизирует артериальное давление, ликвидируя вазомоторный комплекс.

В тяжелых случаях, когда указанные средства оказываются недостаточными, приходится прибегать к гормональной регуляции сердечно-сосудистого тонуса, а именно, к гормонам коры надпочечников — кортизону и гидрокортизону: 50 мг гидрокортизона, разведенного в 300 мл 5%-ного раствора глюкозы, со скоростью 30—50 капель в минуту, а иногда и струйно, в зависимости от уровня артериального давления. Одновременно вводится кортизон: сначала 2 мл внутримышечно, затем по 1 мл через 4 часа, на вторые сутки по 1 мл через 6 ч., на третьи сутки через 8 ч. и, таким образом, постепенно уменьшая дозу, прекращается его введение.

Иногда сердечная недостаточность, протекающая по левожелудочковому типу, вызывает отек легкого, механизм которого достаточно ясен. Этим больным необходима экстренная и энергичная помощь. Для усиления работы сердца вводится внутривенно раствор 40%-ной глюкозы со строфантином (до 1 мл)+кордиамин 2,0—3,0 мл, адреналин по 0,2 мл подкожно. В некоторых случаях применяется новурит внутривенно. Необходимо увеличить подачу кислорода, который подается с парами спирта, круговые банки (отвлекающее), атропин.

Нарушение сердечного ритма является одним из частых осложнений в послеоперационном периоде, что ведет к резкому наруше-

нию гемодинамики, недостаточности кровообращения (одышка, увеличение печени и так далее), способствует развитию тромбозов и тромбоэмболий. Наиболее частым видом нарушения сердечного ритма в послеоперационном периоде является мерцательная аритмия, которая среди наблюдаемых нами случаев возникла у 70 больных (из 500 оперированных).

Мерцательную аритмию, свидетельствующую о значительной дистрофии миокарда, можно связать в послеоперационном периоде с операционной травмой. Часто у этих больных до операции наблюдалось переходящее нарушение ритма в виде предсердной или желудочковой экстрасистолии, мерцательной аритмии—все это указывало на нарушение проводимости нервно-мышечного аппарата.

При возникновении мерцательной аритмии в целях предупреждения эмболий больным назначались антикоагулянты (гепарин, неодикумарин), дозировка которых контролировалась определением протромбинового индекса.

Острые расстройства мозгового кровообращения являются одним из серьезных осложнений в послеоперационном периоде, наблюдались у 43 больных, из коих умерли 14.

Таблица 5

	Острые расстройства мозгового кровообращения			
	гипоксия	нетромбогич. размягчение	эмболии мозговых сосудов	церебральн. сосуд. кризы
Число случаев	15	3	18	7
Процент	3	0,6	3,6	1,4
Летальность	1	—	13	—
Процент	0,2	—	2,6	—

В основе всех расстройств мозгового кровообращения лежит недостаточность притока крови к мозгу и недостаточное насыщение крови кислородом. По данным Л. О. Бадаляна, основанным на клинических наблюдениях наших больных, гипоксия мозга характеризуется диффузностью симптоматики, отсутствием четких очаговых симптомов, перемежающимся характером мозговых симптомов, зависящих от гемодинамических показателей и функций дыхания. В некоторых случаях сочетание аноксии, продолжительное падение артериального давления и другие гемодинамические нарушения вызывают образование очагов размягчения в сером веществе коры мозга, при этом уже появляются нечеткие очаговые симптомы, наряду с общемозговыми симптомами, с выпадением функции соответственно локализации очага поражения.

При гипоксемическом размягчении инсульт развивается постепенно и не так внезапно, как при эмболии, причиной возникновения которой служит тромб в ушке, кальциноз клапанов, наличие бородавок. Характерным является позднее просыпание больных, длительная заторможен-

ность, падение артериального давления, анизокария, позже—выявление параличей, патологические рефлексы, выпадение чувствительности.

Церебральные сосудистые кризы проявляются общемозговыми симптомами (головные боли, головокружение, шум в ушах, тошнота и нестойкие очаговые симптомы в виде гемипареза и афазии).

Из лечебных мероприятий, включающих в себя средства, направленные на улучшение кровообращения вообще, проводилась обязательно дегидратационная терапия: внутривенное введение сернокислой магнезии, 40%-ного раствора глюкозы; спазматические средства — эуфиллин, а также витаминотерапия и мочегонные препараты. Больным с подозрением на эмболию сосудов головного мозга наряду с перечисленными средствами включалась активная антикоагулянтная терапия (сначала вводился внутривенно гепарин, а вместе с ним давался неодикумарин, регулируя дозировку показателями протромбина и коагулограммы).

Эмболия легочной артерии является очень тяжелым осложнением у больных после комиссуротомии. Сердечная недостаточность у больных с митральным стенозом является предрасполагающим фактором в возникновении тромбозов и эмболий легочных артерий и без операции. В свою очередь, мерцательная аритмия способствует возникновению предсердных тромбозов с последующим развитием тромбоэмболических осложнений. Кроме того, предсердные тромбозы, образовавшиеся до операции, создают определенную опасность и в послеоперационном периоде.

Наконец, при митральном стенозе имеется поражение легочных артерий, что на фоне повышенного кровяного давления в малом круге кровообращения и уменьшения минутного объема сердца может способствовать развитию первичного тромбоза в легочных сосудах.

В обычный комплекс лечебных мероприятий этим больным обязательно включается активная антикоагулянтная терапия, как при тромбоэмболических поражениях сосудов головного мозга, и антибиотики. Эти осложнения встречались у 8 наших больных, протекали крайне тяжело и в 5 случаях закончились летально.

Обострение ревматического процесса дает значительное ухудшение прогноза митральной комиссуротомии. Оно наблюдалось у 47 больных (9,4%), причем у них не было ясной картины активного ревматизма, но все-таки отдельные признаки не давали возможности исключить вяло текущий ревматизм в послеоперационном периоде.

Длительная лихорадочная температура (у 40 больных), необъяснимая другими причинами, длительное скопление серозной жидкости в плевральной полости, вследствие чего этим больным неоднократно производились плевральные пункции, изменение со стороны крови (нейтрофильный лейкоцитоз, анемия, ускоренное РОЭ), нарастающая сердечная недостаточность, значительная глухость сердечных тонов, иногда шум трения перикарда; в некоторых случаях положительные иммунно-биохимические пробы, иногда появление болей в области сердца, удлинение PQ—интервала на ЭКГ, суставные боли—иногда с припуханием и по-

краснением суставов—таковы симптомы, которые давали возможность ставить диагноз активного ревматического процесса.

Больным, у которых имеются симптомы обострения ревматизма, или даже имелось подозрение на это осложнение, назначались антибиотики: пенициллин по 200 тыс. 6 раз в день, стрептомицин по 250 тыс. 2 раза в день, обязательно салицилаты до 4,0—5,0 в день в течение 3—4 недель и гормональные препараты (чаще преднизалон).

Послеоперационный психоз наблюдался у 25 больных на 4—10-е сутки после операции. Они развивались чаще всего на фоне тяжелой легочной недостаточности. Воздействие тяжелой и даже не очень продолжительной гипоксии на мозг приводило к расстройству психики. Эти явления, как правило, были непродолжительными (3—7 дней) и заканчивались выздоровлением. Обычно эти больные не нуждались в переводе в специальные психиатрические клиники, так как двигательные возбуждения у этих больных не были выражены. Характерной особенностью психических нарушений у таких больных являются их динамичность, быстрая сменяемость, кратковременность психических расстройств и их полное обратное развитие.

Прежде всего в лечении этих больных необходимо устранить те факторы, которые осложняют и без того тяжелое состояние больного (гипоксия, обострение ревматического процесса, сердечно-сосудистая недостаточность и т. д.). Важным моментом в лечении этих больных является предупреждение и устранение бессонницы, которая является одним из ведущих факторов в патогенезе нервно-психических нарушений; в этой связи больным назначались барбитураты (барбамил, мединал), а также средства, способствующие развитию в коре головного мозга торможения (ларгактил, аминазин).

Как видно из вышеизложенного, $^2/_3$ оперированных больных послеоперационный период переносят без осложнений, а треть оперированных больных переносят те или иные осложнения, о которых необходимо всегда помнить, проводить профилактические мероприятия для уменьшения их количества. В тех же случаях, когда послеоперационное течение протекает с осложнениями, необходимо своевременно и быстро распознавать их и проводить соответствующую терапию, так как от правильно проводимой терапии во многом зависит успех операции.

Институт сердечно-сосудистой
хирургии АМН СССР

Поступило 28.XII 1963 г.

Ն. Ի. ԿՈԼԵՍՆԻԿՈՎԱ, Լ. Ա. ԴԱՆԻԵԼՅԱՆ

ՄԻՏՐԱԼ ԿՈՄԻՍՈՒՐՈՏՈՄԻԱՅԻՑ ՀԵՏՈ ԱՌԱՋԱՑԱԾ ԲԱՐԴՈՒԹՅՈՒՆՆԵՐԸ ԵՎ ՆՐԱՆՑ ԲՈՒԺՈՒՄԸ

Ա մ փ ո փ ո ւ մ

Տվյալ աշխատանքում շարադրված է սրտի ձևռք բերովի արատների կապակցությամբ վիրահատված 500 հիվանդների հակողության արդյունքների մասին։

Հոդվածում ընդհանրացված են հետօպերացիոն մոտակա շրջանի հիմնական բարդությունները, թոքային՝ 181 հիվանդ (41,8%), սրտային ռիթմի խանգարում՝ 70 հիվանդ (14%), սիրտ-անոթային անբավարարություն—59 հիվանդ (11,6%), ռևմատիկ պրոցեսի ստացում՝ 47 հիվանդ (9,4%), ուղեղային արյան շրջանառության սուր խանգարումներ՝ 43 հիվանդ (8,6%), հետօպերացիոն փսխուկ՝ 25 հիվանդ (5%) և թոքային զարկերակի էմբոլիա՝ 8 հիվանդ (1,6%): Շարադրվում է այս բարդությունների կլինիկան և բուժումը: Միաժամանակ նկարագրվում է այն հիվանդների բուժումը, որոնց հետօպերացիոն շրջանն ընթացել է հարթ:

Գրականության մեջ հաճախակի է հանդիպում առանձին բարդությունների նկարագրությունը, իսկ հիմնական բոլոր բարդությունների շարադրումը շատ սակավաթիվ է:

Այս բարդությունների շուտափույթ հայտնաբերումը և բուժումը բավականին պակասեցնում է անբարեհաջող ելքերի քանակը և բարելավում է հիվանդության ելքը միտրալ կոմիսուրոտոմիայից հետո:

ՀԱՅԿԱԿԱՆ ՍՍՌ ԳԻՏՈՒԹՅՈՒՆՆԵՐԻ ԱԿԱԴԵՄԻԱ
АКАДЕМИЯ НАУК АРМЯНСКОЙ ССР

Էքսպեր. և կլինիկ. բժշկ. հանդես

IV, № 6, 1964

Журн. экспер. и клинич. медицины

М. А. ЕСАЯН

СОСТОЯНИЕ КОРОНАРНОГО КРОВООБРАЩЕНИЯ У БОЛЬНЫХ МИТРАЛЬНЫМ СТЕНОЗОМ ДО И ПОСЛЕ ХИРУРГИЧЕСКОЙ КОРРЕКЦИИ

При митральных пороках сердца, в особенности при стенозе левого атриовентрикулярного отверстия, вследствие гиперфункции правого желудочка нарушается равновесие между притоком коронарной крови и потребностью в ней гипертрофированной мышцы. В результате этого возникают явления относительной коронарной недостаточности. Наряду с этим известное значение приобретают и другие механизмы, связанные, в основном, с нарушением сердечной деятельности (тахиаритмическая форма мерцания сердца, частые экстрасистолы, гипоксемия и т. д.). По-видимому, немаловажную роль в этом играет и ранее перенесенный острый ревматизм с вовлечением в патологический процесс также сосудов миокарда. По существу все эти механизмы как органическое поражение сосудов, так и функциональные нарушения коронарного кровообращения приводят к ишемии миокарда. Явления коронарной недостаточности наряду с дистрофией и воспалительными изменениями миокарда могут привести к сердечной недостаточности и усугубить тяжесть заболевания.

Актуальность этого вопроса заключается еще и в том, что в литературе нет единого мнения в трактовке генеза коронарной недостаточности при митральном стенозе. Кондерелли [8] объясняет стенокардию у больных митральным стенозом нарушением равновесия между коронарным кровообращением и усиленной работой правого желудочка. Широза [10] ангинозные боли при митральном стенозе связывает с раздражением первных окончаний в стенках легочной артерии вследствие гипертензии в сосудах малого круга кровообращения.

Шиш, Колонна, Жюлиен [9], исследовавшие 732 больных с митральным стенозом моложе 50 лет, у 35 (3, 8) из них выявили стенокардию, которая клинически протекала схоже с коронаросклерозом, причем из 26 оперированных ими больных у 11 после операции болевые явления исчезли. В случаях летальных исходов на аутопсии коронарные артерии были абсолютно нормальны, что свидетельствовало о функциональных причинах коронарной недостаточности.

В клинике симптомы поражения венечных сосудов и поражения мышцы очень тесно переплетаются друг с другом и часто трудно дифференцировать, какие симптомы связаны с поражением миокарда и какие с поражением венечных сосудов. Однако комплекс ряда клинических,

лабораторных и электрокардиографических признаков может дать определенное указание при решении данного вопроса.

Клинические явления коронарной недостаточности проявляются весьма различно, начиная от выраженных болей в области сердца до полной бессимптомности и потому часто диагностируются позже, чем возникают. В ряде случаев явления коронарной недостаточности выявляются лишь при предъявлении повышенных требований к коронарной системе (после физической нагрузки).

Целью настоящей работы является динамическое клинико-электрокардиографическое изучение состояния коронарного кровообращения у больных митральным стенозом до и после хирургической коррекции и выявления тех сдвигов, которые могут наступить при обратном развитии патологических процессов в гипертрофированном миокарде.

Нами было исследовано 100 больных с митральным стенозом. Из них было 62 женщины и 38 мужчин. По возрасту в основном больные были от 15 до 35 лет. По классификации А. Н. Бакулева в III стадии было 53, в IV—43, в V—4 больных. Основными жалобами больных были: сердцебиение (100), одышка (96), кровохарканье (40). Боль в области сердца (55) чаще всего отмечали при подъеме по лестницам или после физического перенапряжения, и в основном была колющего характера, чаще приступообразной, реже—постоянной. В ряде случаев стихала от приема валидола или других сердечных средств. Резких стенокардитических болей не отмечено. У части больных отмечена давящая, сжимающая боль с иррадиацией в левую руку, плечо и лопатку, у 17 больных боль усиливалась после физического перенапряжения. Во время операции у 79 больных было измерено давление в легочной артерии. У большинства оно оказалось повышенным и колебалось от 25 до 120 мм рт. ст. При сопоставлении давления и размеров митрального отверстия с наличием или отсутствием боли в области сердца нами отмечена непостоянная связь повышения давления в легочной артерии с наличием боли. Более наглядное сравнение размеров митрального отверстия с наличием боли. Как видно из табл. 1, боль чаще выявлялась при резком стенозе, реже—при значительном стенозе и вовсе не выявлялась при умеренном стенозе.

Таблица 1

Давление в легочной артерии	20—40	41—60	61—80	81—100	101—120
Наличие боли	6	9	7	4	4
Отсутствие боли	6	13	7		

Размеры а/в отверстия	0,1—0,5	0,6—1,0	1,1—1,5
Наличие боли	36	19	7
Отсутствие боли	18	18	

Согласно операционным данным, чистый стеноз был у 48 больных, стеноз с регургитацией—у 52. Электрокардиографические наблюдения

производились до операции, через 10 дней, месяц, три месяца, шесть месяцев и год после операции.

При анализе ЭКГ мы наряду с общим подробным анализом кривой особое значение придавали изменениям конечной части желудочкового комплекса, которые в основном характеризуют состояние питания сердечной мышцы. Из 100 больных синусовый ритм отмечен у 67, мерцательная аритмия—у 33. Среди больных с синусовым ритмом брадикардия отмечена у 6, тахикардия—у 27. Нормальный ритм—у 34 больных. Частота синусового ритма колебалась от 52 до 136. Нарушение внутрипредсердной проводимости—у 44. Явления неполной блокады правой ножки пучка Гиса—у 20. Функция возбудимости у больных с синусовым ритмом нарушена у 17. Из них у 13 выявлены желудочковые экстрасистолы, у 4—предсердные, кроме того, до операции 4 больных имели пароксизмальную тахикардию. Гипертрофия правого желудочка отмечена у 49, левого—у 6, гипертрофия обоих желудочков—у 45.

Исходя из нашего опыта, мы разработали следующую группировку больных по степени изменений сегмента RS—T и зубца T электрокардиограммы. В «0» группу вошли больные, у которых на электрокардиограмме изменений со стороны конечной части желудочкового комплекса не было выявлено. В I группу были отнесены больные, у которых регистрировались высокие, остроконечные, симметричные зубцы T по типу гипоксических. Ко II группе отнесены больные со смещением сегмента RS—T вверх или вниз, сглаженностью зубца T или уменьшением его вольтажа. В III группу вошли больные, у которых отмечены двуфазные или отрицательные зубцы T, имело место значительное смещение сегмента RS—T. При рассмотрении полученных данных выявлена следующая картина. Больных «0» группы было 8, II группы—55, III—37. Вышеуказанные изменения, говорящие о нарушении питания миокарда, встречались, в основном, в правых прекордиальных позициях (92 больных, из которых у 24 были изменения и в левых прекордиальных отведениях).

Данные электрокардиограммы не всегда совпадали с жалобами больных. Так, из 92 больных с явлениями нарушения питания лишь у 55 отмечены боли в области сердца, что свидетельствует о том, что коронарная недостаточность в этих случаях может проходить бессимптомно или проявляется не болью, а другими симптомами: одышкой, сердцебиением и т. д. Была выявлена некоторая зависимость выраженности нарушения питания от давности заболевания. Больные III группы имели давность заболевания не менее 5 лет. Происхождение конечной части желудочкового комплекса Л. Я. Ситерман, К. Ю. Тургель [6], Л. И. Фогельсон [5], В. Ф. Зеленин, Я. Н. Вишневская и А. Я. Яковлев [1], Г. Я. Дехтярь [3], П. Е. Лукомский [7] объясняют изменениями (дистрофическими, дегенеративными) поражения миокарда правого желудочка и его перенапряжением, тогда как Д. М. Гротель [2], С. П. Летунов [4], Вивель (11), Широза (10) считают изменения зубца T и интервала RS—T при митральных пороках результатом относительной коронарной недостаточности и аноксемии миокарда.

Важность правильной трактовки этих изменений имеет большое значение. Мы полагаем, что в генезе этих изменений играют роль в основном два фактора: развитие гипертрофии и перенапряжения правого желудочка, функциональное состояние миокарда и коронарной системы. В этих сдвигах, несомненно, играет роль и анатомическое поражение как сердечной мышцы, так и коронарных сосудов. Изменения зубца Т и сегмента RS—T при гипертрофии носят смешанный характер; с одной стороны, они могут быть связаны с нарушением питания в результате относительной недостаточности коронарного кровообращения, с другой,—они обусловлены изменениями процесса распространения возбудительного импульса по миокарду (меняется как фаза реполяризации, так и фаза напряжения и деполяризации); в практике чаще всего встречается сочетание этих двух видов изменений.

Из наших ЭКГ данных видно, что у 92 больных имела место картина гипертрофии и перенапряжения правого желудочка. Это значит, что изменения конечной части желудочкового комплекса большей частью связываются с этим фактором. Значение мышечных изменений можно оценить при рассмотрении данных после лечения, т. е. при разгрузке данного желудочка. Если она уменьшается или исчезает после операции, то можно заключить, что она была связана с гиперфункцией правого желудочка. При отсутствии же восстановления коронарной недостаточности можно предполагать о морфологических изменениях сосудов (при эффективной комиссуротомии).

Следует отметить, что с первых же дней операции электрокардиограмма претерпевает ряд изменений, связанных с обратным развитием гипертрофии правого желудочка. Амплитуда зубца R_I, как правило, увеличивается, либо появляется зубец R_I, ранее отсутствующий, зубец R_{III} значительно уменьшается, RV_1 также значительно уменьшается. Обратную динамику проделывает зубец S. Амплитуда его резко уменьшается в отведении I, если в исходной ЭКГ имелся зубец S в отведении III, то он исчезает, а если он отсутствовал, то появляется. Зубец S в отведениях V_5, V_6 уменьшается. Значительные изменения претерпевают также форма и величина зубца Т.

Как видно из табл. 2, в значительном количестве в правых прекордиальных отведениях зубец Т из отрицательного превратился в положительный или же уменьшилась глубина отрицательности. В правых отведениях обнаруживается также улучшение или нормализация сегмента RS—T.

Из изложенного видно, что здесь идет разгрузка правого желудочка, который до операции был в состоянии перегрузки-гиперфункции и что улучшение питания связано с этим явлением. Этот факт говорит о том, что у больных с митральным стенозом коронарная недостаточность в основном носит относительный характер. О том, что при гиперфункции того или иного желудочка имеет место относительное нарушение его питания, говорит и тот факт, что зубец Т в левых прекордиальных отведениях после операции часто проделывает динамику в сторону уменьше-

Таблица 2

Динамика изменений зубца Т и сегмента RS—T до и после операции через год

Отв.		Зубец Т						Сегмент RS—T					
		отрицат.		мал, сглаж.		двуфаз.		выше изолин.		ниже изолин.		патол. соедин.	
		до	после	до	после	до	после	до	после	до	после	до	после
V_1	III ст	37	17	7	12	1		16	6	17	8	2	—
	IV ст	23	14	19	4			12	7	11	6	2	—
V_2	III ст	17	3	5	10	1	1	9	4	21	7	2	
	IV ст	18	7	8	10	2	—	6	4	20	10	3	
V_5	III ст	2	2	4	8	—		6	3	18	4	1	
	IV ст	5	8	2	2	1		4		17	5	1	
V_6	III ст	1	3	10	6			6	3	3	5		
	IV ст	4	5	9	4			4		11	8	1	

ния или перехода в отрицательный, а сегмент RS—T в левых прекордиальных отведениях смещается вниз от изоэлектрической линии в связи с наступлением нагрузки на левый желудочек.

В дальнейшем, примерно через 6—10 мес., при отсутствии осложнений начинается улучшение питания миокарда, нормализация зубцов Т и сегмента RS—T, причем значительно раньше у больных III стадии, что говорит об адаптации левого желудочка к новым гемодинамическим условиям. Результаты исследования наших больных через год после операции указывают на дальнейшее улучшение питания в правых отделах, уменьшение или приостановку перегрузки левого желудочка, что свидетельствует об эффективности операции. Исключением являются 15 больных, у которых отсутствие улучшения питания совпало с декомпенсацией, обострением ревматического процесса, появлением мерцательной аритмии, которые еще более ухудшили гемодинамические явления. Исчезновение или уменьшение болей в области сердца после операции вместе с нормализацией зубца Т и сегмента RS—T свидетельствует наряду с другими клиническими проявлениями эффективности комиссуротомии (отмечалось исчезновение одышки, застоя в малом кругу, уменьшения печени и т. п.) об улучшении питания.

На основании полученных нами данных можно сделать заключение.

При митральном стенозе коронарная недостаточность носит в основном относительный характер. Наблюдаемые изменения в коронарном кровообращении обусловлены степенью перегрузки или разгрузки соответствующего отдела сердца. После эффективной комиссуротомии в связи с устранением причин для перегрузки миокарда и уменьшением энергетических затрат уже в первые 6—10 месяцев уменьшается или ликвидируется имевшая ранее место коронарная недостаточность. Сдвиги в коронарном кровообращении после операции зависят от стадии заболевания и послеоперационного течения.

Ереванский институт кардиологии
и сердечной хирургии АМН СССР

Поступило 17.V 1963 г.

М. А. ЕСАЯН

МИТРАЛ СТЕНОЗОВ ՏԱՌԱՊՈՂ ՀԻՎԱՆԴՆԵՐԻ ՄՈՏ ՊԱՍԱԿԱԶԵՎ ԱՐՅԱՆ ՇՐՋԱՆԱՌՈՒԹՅԱՆ ՎԻՃԱԿԸ ՄԻՆՉԵՎ ՎԻՐԱԲՈՒԺԱԿԱՆ ՄԻՋԱՄՏՈՒԹՅՈՒՆԸ ԵՎ ՀԵՏՈ

Ա մ փ ո փ ո ւ մ

Մեր դիտողության ներքո գտնվել են 50 հիվանդ, որոնք ենթարկվել են միտրալ կոմիսուրոտոմիայի: Հիվանդները ենթարկվել են դինամիկ էլեկտրակարդիոգրաֆիական հետազոտության մինչև բուժումը, օպերացիայից հետո 2, 5, 7 և 10-րդ օրերը, իսկ հետագայում 10 ամսվա ընթացքում յուրաքանչյուր ամիսը մեկ անգամ:

Մեր ստացված տվյալների հիման վրա կարելի է հանգել հետևյալ նախնական հետևությունների.

1. Արդյունավետ միտրալ կոմիսուրոտոմիայից հետո՝ կապված սրտամկանի գերլարման պատճառի վերացման և նրա էներգետիկ ծախսի պակասելու հետ, դեռևս առաջին 6 ամսվա ընթացքում նկատվում է պսակաձև արյան շրջանառության հարաբերական անբավարարության պակասում կամ լրիվ վերացում:

2. Պսակաձև արյան շրջանառության շեղումները օպերացիայից հետո կախված են հիվանդության ստադիայից և ուղեկցվող ռեգուրգիտացիայի աստիճանից:

3. Միտրալ ստենոզի ժամանակ պսակաձև արյան շրջանառության անբավարարությունը հիմնականում կրում է հարաբերական բնույթ: Այդ խանգարումները պայմանավորված են սրտի համապատասխան մասի գերլարման կամ բեռնաթափման աստիճանով:

ЛИТЕРАТУРА

1. **Вишневская Я. Н., Яковлев А. Я.** Клинико-электрокардиографические наблюдения у больных митральным стенозом до и после комиссуротомии. В кн. «Ревматизм», 1961, стр. 367—380.
2. **Гротель Д. М.** Об электрокардиографическом изучении заболеваний сердечной мышцы. Совет. врачеб. журнал, 1940, 12, стр. 802—814.
3. **Дехтярь Г. Я.** Электрокардиография. Медгиз., М., 1955.
4. **Летунов С. П.** Электрокардиография во врачебно-спортивной практике. Изд. физкульт. и спорт. М.—Л., 1950.
5. **Фогельсон Л. И.** Основы клинической электрокардиографии. Медгиз. М., 1948, стр. 216—341.
6. **Ситерман Л. Я., Тургель К. Ю.** К клинике поражений сердца при ревматической инфекции. Совет. клиника, 1932, 11—12, стр. 388—391.
7. **Лукомский П. Е.** ЭКГ при заболеваниях миокарда. Госполитиздат. М., 1943, стр. 76—208.
8. **Condoulli Z.** Die Ernährung des Herzens und die Folgen ihur Störung. 1932.
9. **Chirhe P., Colonna D.** and **Jullien J. L.** Angine de poltrine et Sténose mitrale. Arch. Mal. Coeur, 1961, 54/1, 39—53.
10. **Schirosa I.** Стенокардия у больных митральным стенозом. Cardiologia, 30, 1, 1957 18—26.
11. **Vivele O.** Durchsteömungsversuche am Coronarsystem bei normälem, hypertrophischen und atrophischem Herzmuskll. Beitrage sur pathologishen Anatomie und zur allgemeinen Pathologie, 1950, 3, 1, 125—143.

ՀԱՅԿԱԿԱՆ ՍՍՌ ԳԻՏՈՒԹՅՈՒՆՆԵՐԻ ԱԿԱԴԵՄԻԱ
АКАДЕМИЯ НАУК АРМЯНСКОЙ ССР

Էքսպեր. և կլինիկ. բժշկ. հանդես

IV, № 6, 1964

Журн. экспер. и клинич. медицины

И. Г. БАГРАМЯН, А. С. ВАРТАНЯН, Л. Ф. ШЕРДУКАЛОВА

ИЗМЕНЕНИЕ НЕКОТОРЫХ ПОКАЗАТЕЛЕЙ ГЕМОДИНАМИКИ ПОД ВЛИЯНИЕМ МИТРАЛЬНОЙ КОМИССУРОТОМИИ

Применение во время операции метода измерения давления в различных отделах сердца и магистральных сосудах в сочетании с определением минутного объема сердца представляет широкие возможности для изучения легочного кровообращения у больных митральным пороком сердца.

В статье приводится материал изучения гемодинамики у 50 больных с митральным пороком сердца во время операции. У этих больных на осциллографе (Миног раф 42 В) до и после комиссуротомии производилась прямая регистрация кривых давления в различных отделах сердца и магистральных сосудах, забирались пробы артериальной и смешанной венозной крови, а также осуществлялось определение потребления кислорода в легких с помощью спирографа, приспособленного для регистрации управляемого дыхания. В полученных образцах крови исследовалось содержание оксигемоглобина, артерио-венозные различия по кислороду и другие показатели. На основании полученных данных производились расчеты минутного объема крови по прямому методу Фика, а также величин ударного объема сердца, сопротивления малого и большого кругов кровообращения, работы правого и левого желудочков с коэффициентом их полезного действия, площади митрального отверстия по формуле Горлиных и коэффициента Оуэна-Вуда-Морроу (OWM).

Анализ полученных данных по средним показателям осуществлялся с учетом 3 стадий гипертензии в малом кругу кровообращения по М. Л. Шику [1]. У наших больных с I стадией гипертензии среднее давление в легочной артерии составляло 21, при II—40, а при III—72 мм рт. ст. Необходимо отметить, что у больных, отнесенных нами условно к I стадии гипертензии, давление в легочной артерии находилось на уровне, соответствующем верхней границе нормы. По мере роста гипертензии у больных нарастал диастолический градиент между левым предсердием и левым желудочком, составляя соответственно ее стадиям 10,4; 17,8 и 23 мм рт. ст. (рис. 1).

Увеличение гипертензии в малом кругу кровообращения и повышение диастолического градиента обуславливается в первую очередь уменьшением размеров левого атриовентрикулярного отверстия, площадь которого, рассчитанная по формуле Горлиных [2], у всех больных была резко уменьшенной. Однако формула Горлиных является математически точной лишь при наличии непрерывного тока жидкости через круглое отверстие. Применение ее для расчета площади суженного и деформиро-

ванного вследствие ревматического вальвулита левого атриовентрикулярного отверстия у больных митральным стенозом не может дать абсолютно точных математических величин. Поэтому размеры площадей левого атриовентрикулярного отверстия у этих больных мы рассматривали как относительно точные. Необходимо отметить также, что ошибка при расчете площади по формуле Горлиных увеличивается при наличии регургитации. Однако анализ полученных данных с учетом стадий гипертензии показал убедительные результаты (рис. 2).

Так, у больных с I стадией легочной гипертензии площадь левого атриовентрикулярного отверстия, по средним данным, была равна 1,35 см², у больных со II стадией—1,08 см², а у больных с III стадией—

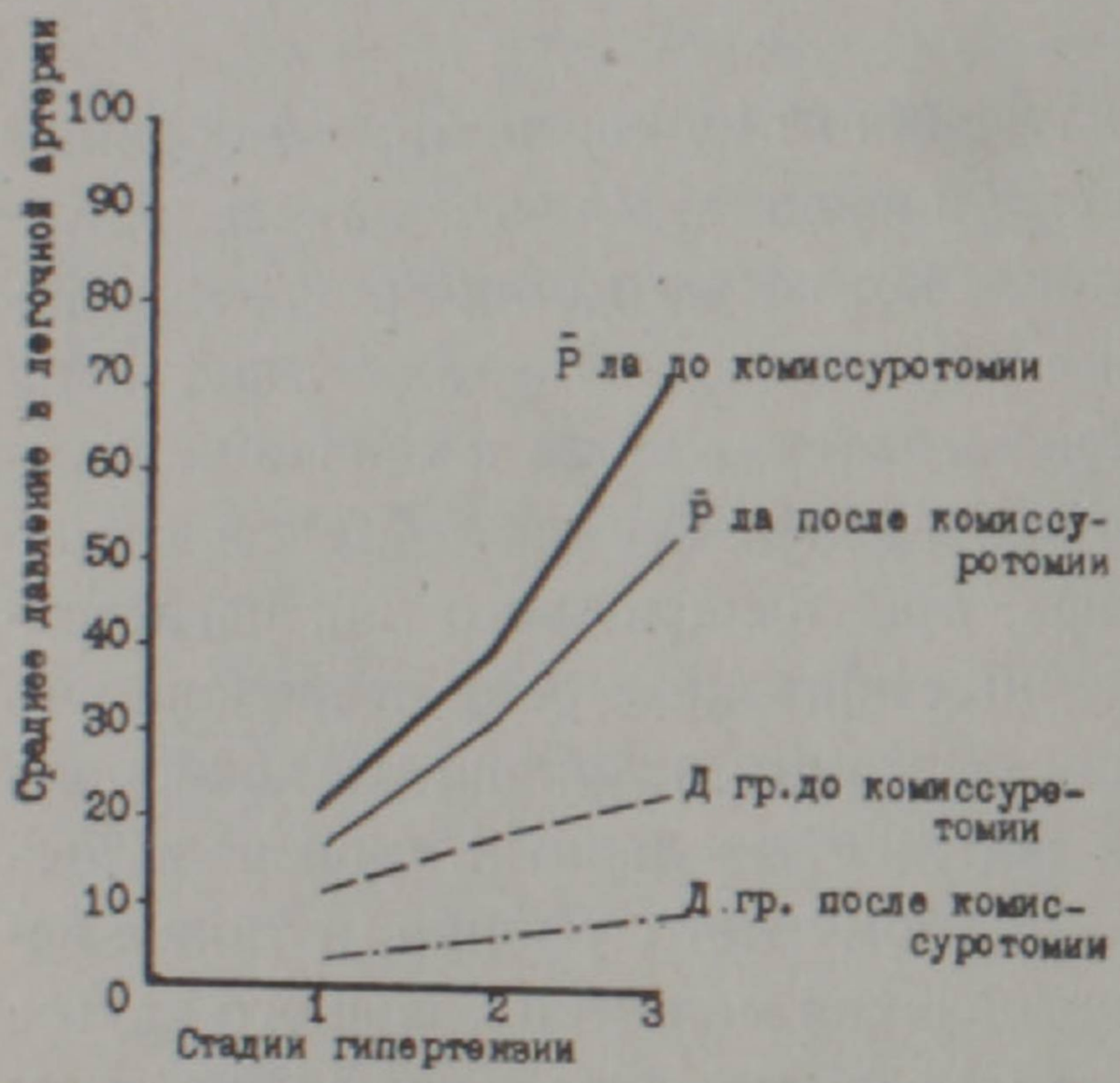

Рис. 1. Изменение среднего давления в легочной артерии и диастолического градиента между левым предсердием и левым желудочком до и после комиссуротомии в зависимости от стадий гипертензии. (P л. а.—среднее давление в легочной артерии до и после комиссуротомии, Д гр.—диастолический градиент до и после комиссуротомии).

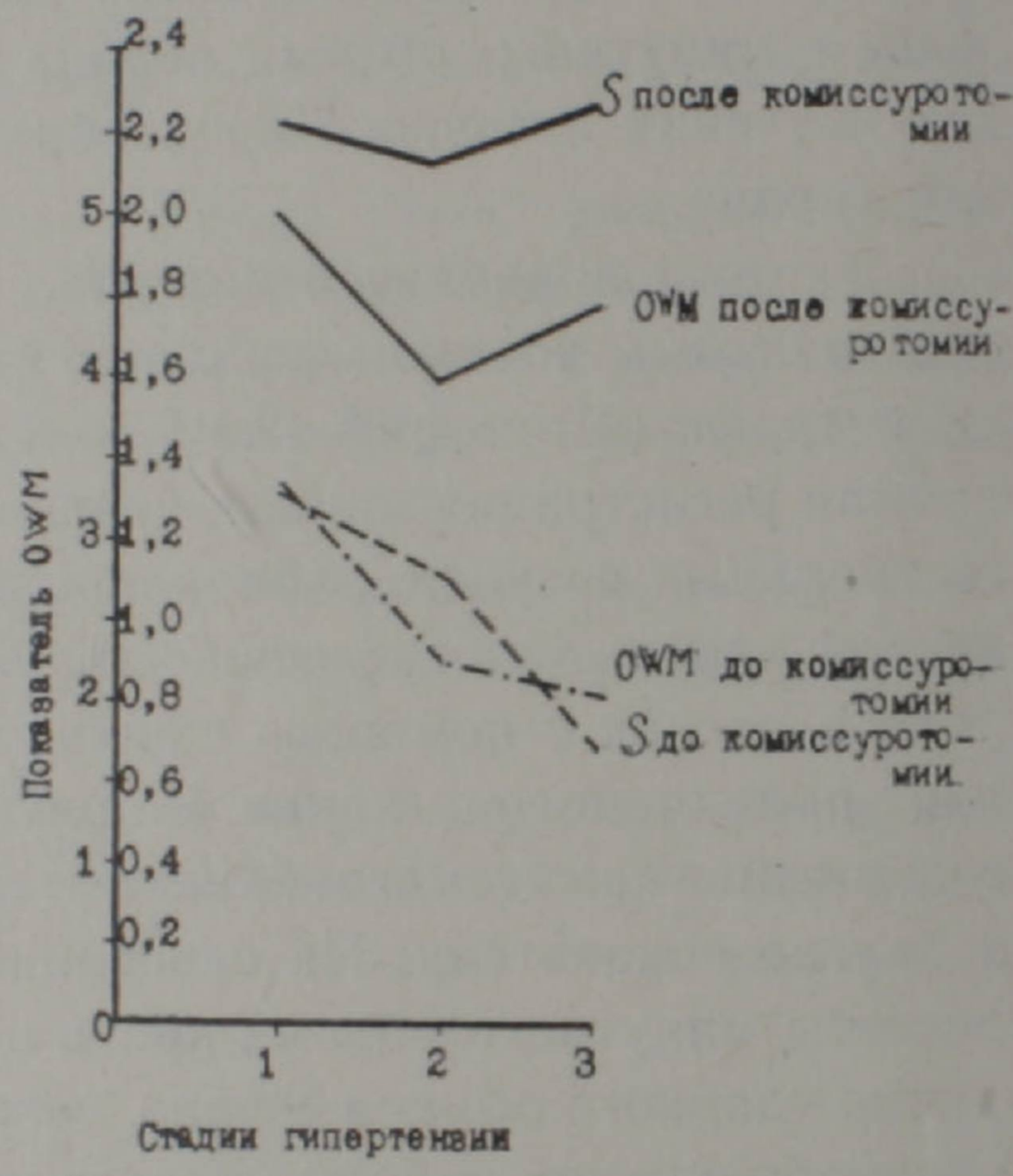

Рис. 2. Взаимоотношения площади митрального отверстия и показателя OWM до и после комиссуротомии (S— площадь левого атриовентрикулярного отверстия, OWM — показатель Оуэна-Вуда-Морроу).

0,68 см². Интересно также и то, что по мере сужения размеров левого атриовентрикулярного отверстия отмечалось уменьшение кровотока через него, о чем можно было косвенно судить, вычисляя показатель Оуэн-Вуда-Морроу [3], который снижался с 3,3 до 2 (рис. 2). Об уменьшении кровотока через митральный клапан еще более убедительно свидетельствовали параллельно изменявшиеся величины минутного и ударного объема сердца (рис. 3). По мере сужения размеров левого атриовентрикулярного отверстия и повышения давления в легочной артерии отмечалось закономерное снижение этих показателей; так, минутный объем сердца (МОС) соответственно стадиям гипертензии составлял 5,24; 4,84; 3,51 л в минуту, а ударный объем—51,35; 47,3 и 34,6 см³.

Необходимо отметить также, что большое влияние на объемный кровоток оказывало и сопротивление в малом кругу кровообращения, нараставшее по мере сужения левого атриовентрикулярного отверстия, и увеличение легочной гипертензии, составлявшей соответственно ее стадиям 347, 532 и 1385 дин. сек. $см^{-5}$(рис. 4). Как известно, сопротивление малого круга кровообращения складывается из сопротивления левого атриовентрикулярного отверстия и сопротивления легочных сосудов. Абсолютные величины этих компонентов также увеличивались по мере сужения размеров левого атриовентрикулярного отверстия и повышения давления в легочной артерии.

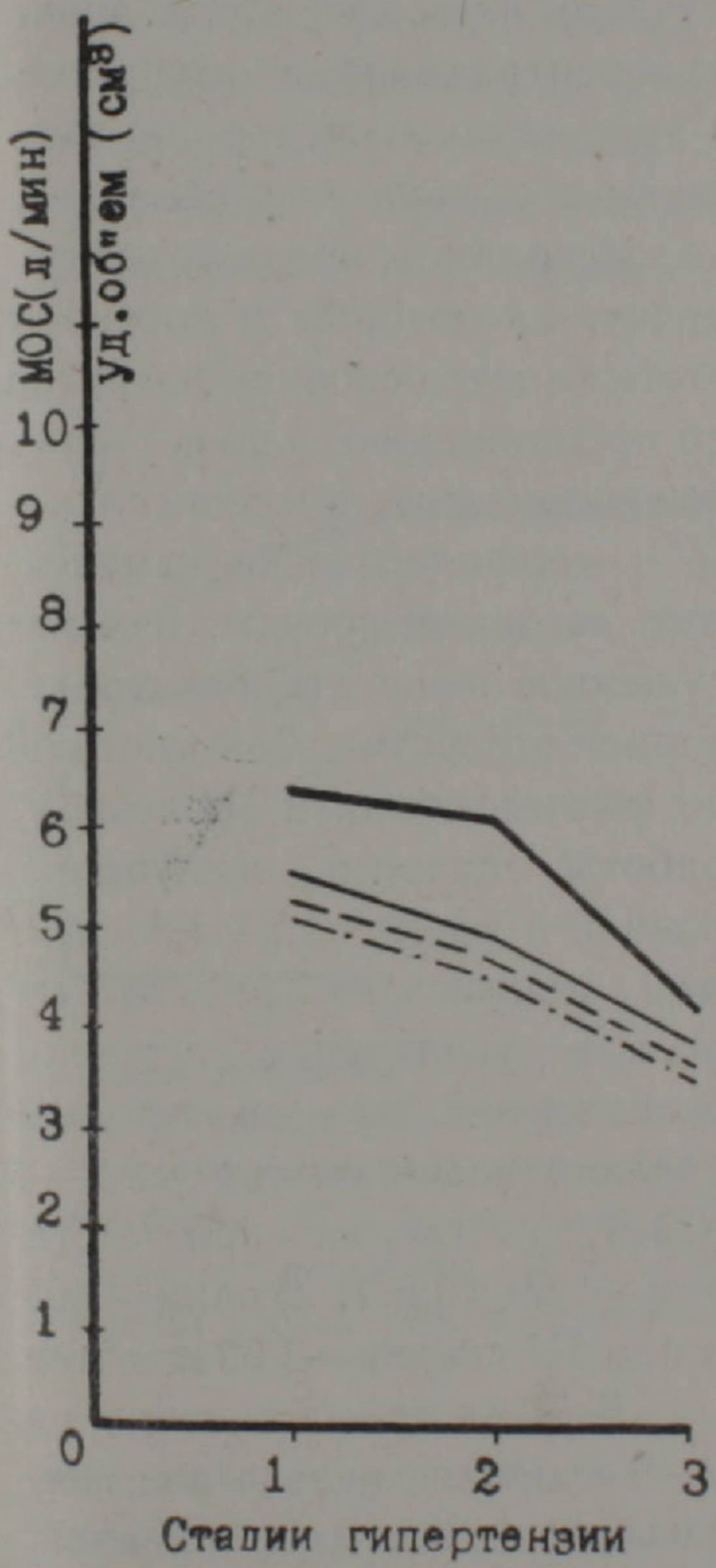

Рис. 3. Взаимоотношения МОС и ударного объема сердца до и после комиссуротомии (МОС—минутный объем сердца).

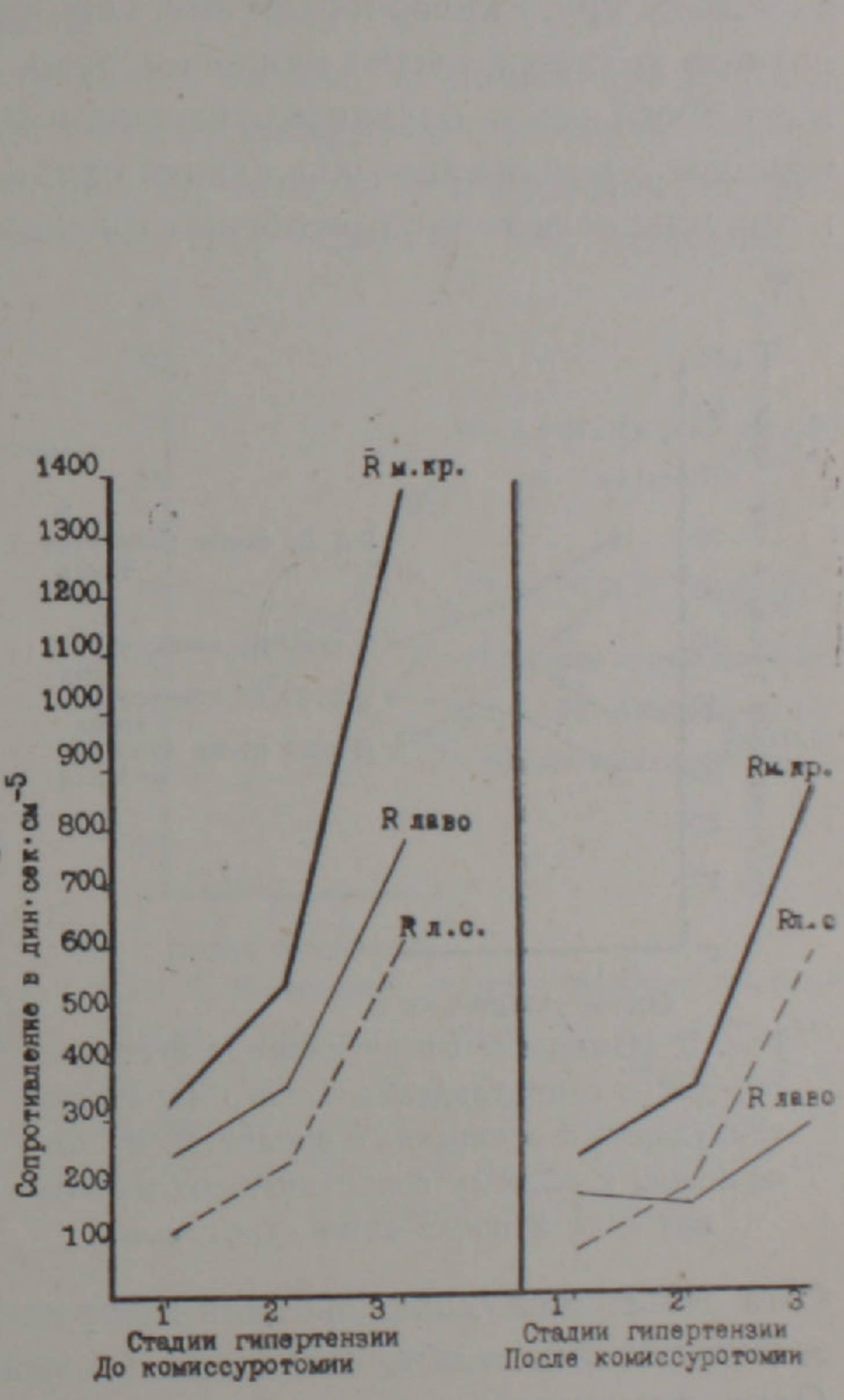

Рис. 4. Изменение сопротивления в малом кругу кровообращения и его структуры до и после комиссуротомии в зависимости от стадий гипертензии (R м. кр.—сопротивление малого круга, R лаво—сопротивление левого атриовентрикулярного отверстия, R. л. с.—сопротивление легочных сосудов).

Однако необходимо отметить, что в структуре общего сопротивления малого круга кровообращения по мере повышения давления в легочной артерии доля сопротивления левого атриовентрикулярного отверстия

снижалась, а доля сопротивления легочных сосудов увеличивалась (рис. 5).

Необходимо отметить, что у больных митральным стенозом по мере повышения давления и сопротивления в малом кругу кровообращения отмечалось также повышение сопротивления и в большом кругу кровообращения. Это было связано со снижением объемного кровотока и направлено на поддержание нормального артериального давления и на обеспечение в связи с этим коронарного и мозгового кровообращения.

Таким образом, в организме больных митральным стенозом развиваются существенные сдвиги гемодинамики как по малому, так и по большому кругу кровообращения. Они направлены на поддержание адекватного кровотока через суженное левое атриовентрикулярное отверстие и на обеспечение организма необходимым количеством кислорода. Однако эти гемодинамические сдвиги предъявляют повышенные требования к деятельности сердца, особенно к левому предсердию и правому желудочку, на которые в конечном итоге падает основная нагрузка по продвижению крови через функционально, а в ряде случаев и морфологически измененные легочные сосуды, и через суженное левое атриовентрикулярное отверстие. Действительно, расчет внешней (полезной) работы правого желудочка, равной в норме 1,2—1,4 кгм/мин., показывает (рис. 6), что по мере увеличения легочной гипертензии она значительно увеличивалась (почти в 2—3 раза), составляя при I стадии—1,59, при II стадии—2,59, а при III стадии—3,69 кгм/мин

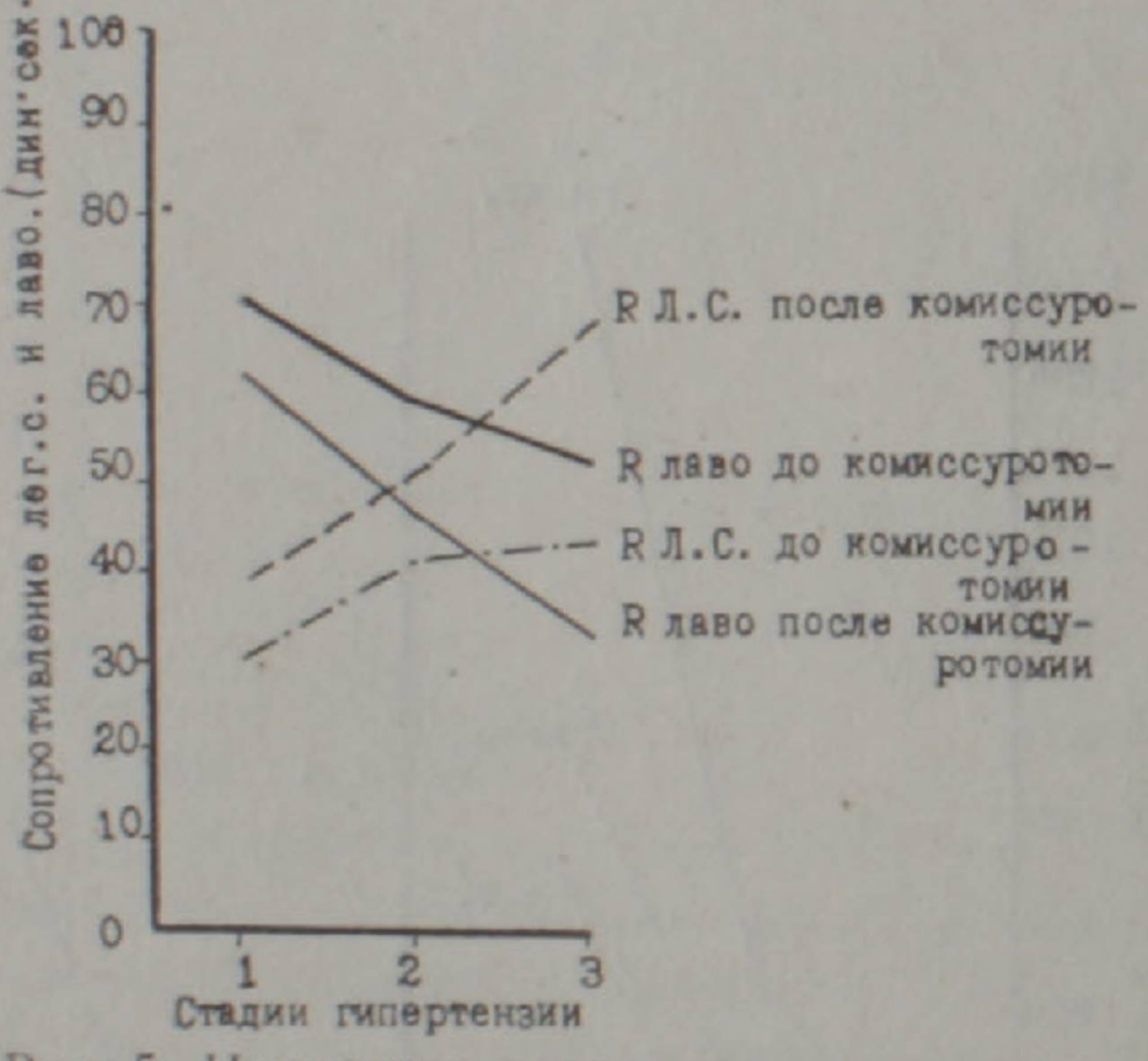

Рис. 5. Изменение сопротивления легочных сосудов и сопротивления левого атриовентрикулярного отверстия в процентах по отношению к общему сопротивлению малого круга до и после комиссуротомии.

В то же время внешняя работа левого желудочка, равная в норме 5,5—8 кгм/мин., вследствие снижения минутного объема сердца оказывалась значительно пониженной. Однако по мере повышения сопротивления в большом кругу кровообращения внешняя работа левого желудочка повышалась, составляя соответственно стадиям гипертензии 4,01; 4,58 и 5,3 кгм/мин., достигая у больных с III стадией гипертензии нижней границы нормы.

Повышенная нагрузка на правый желудочек у больных митральным стенозом, помимо вышеперечисленных гемодинамических факторов, обусловливалась также и снижением у них коэффициента полезного действия сердца (КПД)* [4], который (рис. 7) соответственно стадиям ле-

* КПД рассчитывался нами по формуле М. Л. Шика на основании экспериментальных работ Сарнофа и Браунвальда.

гочной гипертензии составлял 19,5, 17 и 13,5%. Вследствие этого общий расход энергии в правом желудочке у больных митральным пороком, равный норме—5 кгм/мин., соответственно уровню гипертензии резко увеличивался (почти в 1,5—5 раз и более), составляя 8,33, 12,4 и 27 кгм/мин. Несмотря на уменьшение его полезной работы, расход энергии в левом желудочке у больных митральным стенозом не был понижен и изменялся в пределах нормальных величин (17,38 кгм/мин), увеличиваясь по мере повышения давления в легочной артерии до 18,2, 24 и 38 кгм/мин., достигая у больных с III стадией гипертензии вследствие резкого снижения у них КПД верхней границы нормы.

Наши исследования показали далее, что под влиянием митральной комиссуротомии отмечалось значительное повышение площади левого атриовентрикулярного отверстия (рис. 2), которая независимо от стадии гипертензии у всех больных составляла 2,11—2,25 см². Учитывая высказанное относительно формулы Горлиных, нельзя говорить об абсолютной математической точности этих данных. Однако независимость полученных величин от уровня давления в легочной артерии делает их убедительными. Об этом же свидетельствует и резкое снижение (на 64, 78%) диастолического градиента между левым предсердием и левым желудочком (рис. 1), приводившее к исчезновению различия его у больных с разным уровнем гипертензии, что имело место до комиссуротомии. Так, у больных со II—III стадией гипертензии величины диастолического градиента приближались к нормальным, составляя соответственно 6,4 и 6,9 мм рт. ст., а у больных с I стадией он снижался ниже нормы—до 2,9 мм рт. ст.

После митральной комиссуротомии давление в легочной артерии снижалось менее значительно, чем диастолический градиент (рис. 1), в сред-

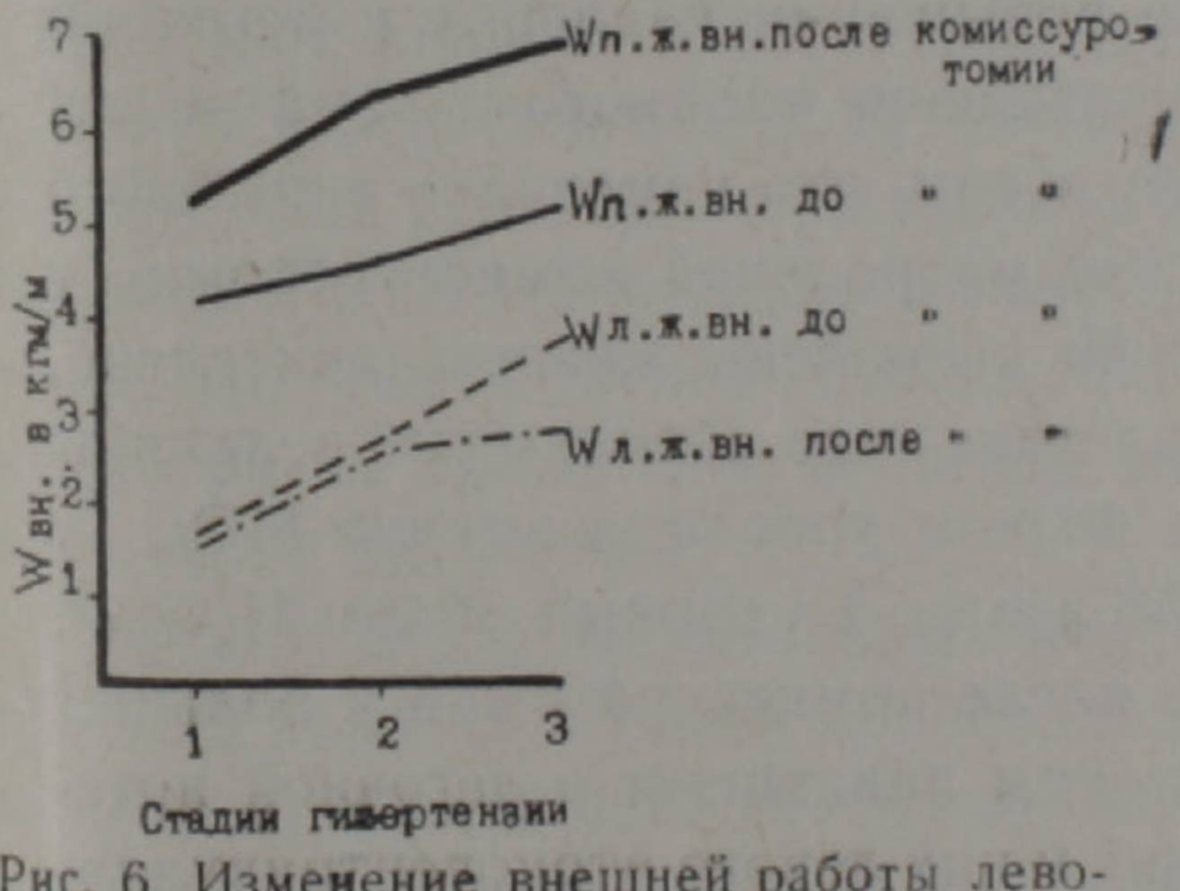

Рис. 6. Изменение внешней работы левого и правого желудочка до и после комиссуротомии (W п. ж. вн.—внешняя работа правого желудочка, W л. ж. вн.—внешняя работа левого желудочка).

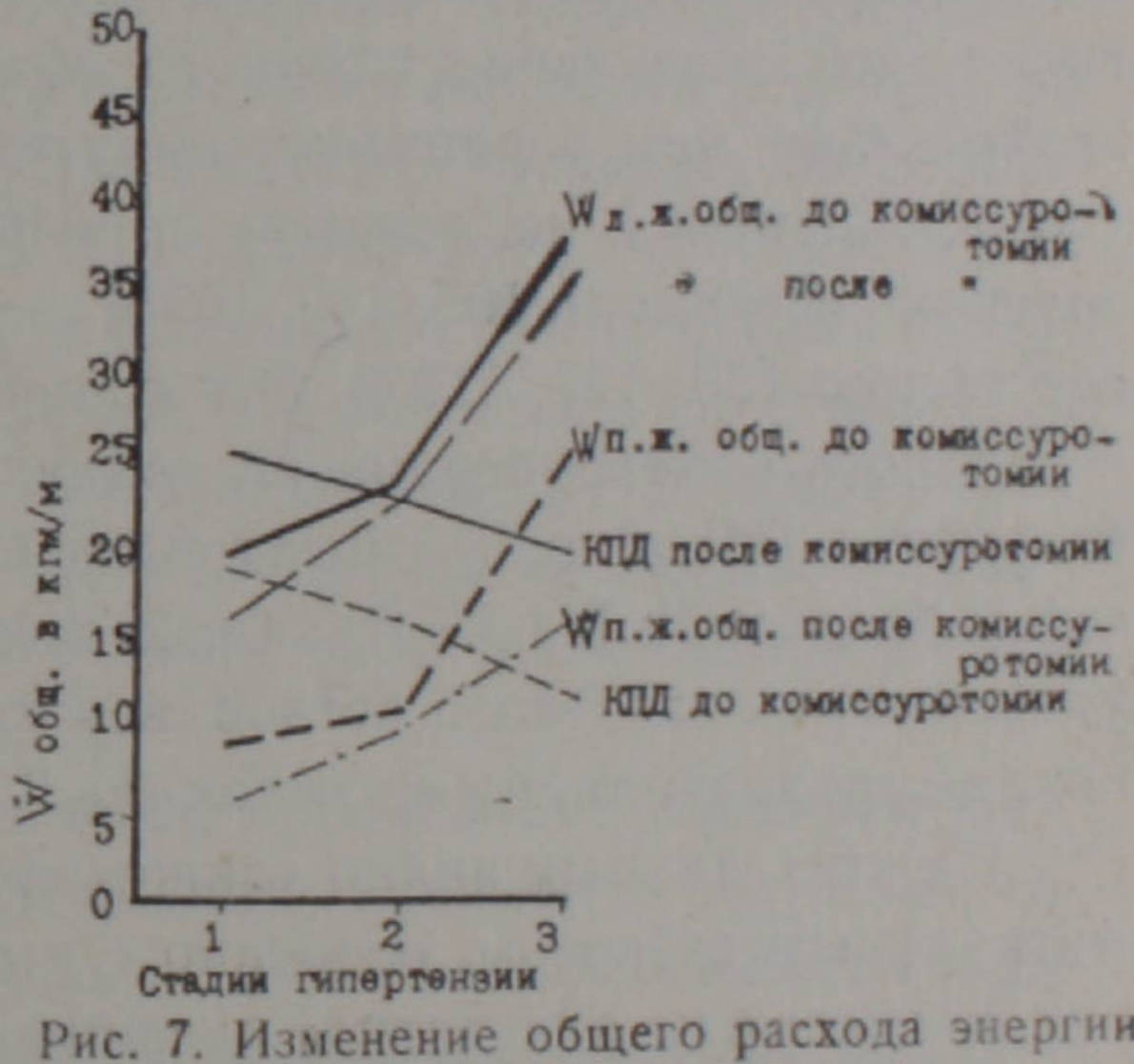

Рис. 7. Изменение общего расхода энергии левым и правым сердцем до и после комиссуротомии (W л. ж. об.—общая работа левого желудочка, КПД—коэффициент полезного действия, W п. ж. об.—общая работа правого желудочка).

нем на 10—26%, вследствие чего у больных со II и III стадией гипертензии давление в легочной артерии оставалось еще значительно повышенным. Однако больные, до комиссуротомии имевшие II стадию гипертензии по уровню ее, после расширения левого атриовентрикулярного отверстия переходили в I стадию, а больные, имевшие III стадию,—во II стадию гипертензии. У больных, отнесенных нами к I стадии гипертензии, давление в легочной артерии снижалось до нижней границы нормы.

Под влиянием митральной комиссуротомии соответственно снижению уровня гипертензии в малом кругу кровообращения и вследствие почти полной нормализации диастолического градиента изменялись и многие другие показатели. Так, показатель Оуэн-Вуда-Морроу (рис. 2) значительно увеличивался, составляя соответственно 4,97; 3,89 и 4,4 единицы, что свидетельствовало о существенном улучшении кровотока через левое атриовентрикулярное отверстие. Об этом также свидетельствовали величины минутного и ударного объема сердца (рис. 3). На рис. 3 видно, что повышение ударного объема сердца было выражено более значительно, чем увеличение минутного объема. Так, повышение МОС (по отношению к исходному) по мере повышения давления в легочной артерии составляло 105, 119, 109%, а повышение ударного объема—соответственно 126, 128, 119%. Это говорит о том, что изменения минутного и ударного объема сердца под влиянием митральной комиссуротомии у больных с III стадией гипертензии были выражены менее значительно, чем у больных с I и II стадиями, вследствие чего абсолютные величины указанных показателей оставались на низком уровне, а именно МОС у них, по средним данным, составлял 3,58 л/мин, а ударный объем 41,2 см^3.

Из этих данных видно также, что после комиссуротомии у больных митральным стенозом, особенно с высоким давлением в легочной артерии, несмотря на адекватное расширение у них левого атриовентрикулярного отверстия, ударный объем и объемный кровоток остаются пониженными. Это связано с тем, что, несмотря на ликвидацию у них I барьера, изменение в малом кругу кровообращения (II барьер) все еще остается резко выраженным. Об этом и свидетельствуют данные об изменении сопротивления малого круга кровообращения (рис. 4). На рис. 4 видно, что под влиянием митральной комиссуротомии у больных происходило его выраженное снижение. Оно нарастало по мере предшествующей комиссуротомии в стадиях гипертензии, и тем не менее сопротивление малого круга кровообращения у больных с III стадией гипертензии оставалось еще очень высоким.

При анализе его структуры видно, что уменьшение сопротивления было обусловлено главным образом снижением сопротивления в области левого атриовентрикулярного отверстия, в то время как сопротивление легочных сосудов снижалось менее значительно. На рис. 5 видно, что после комиссуротомии доля сопротивления легочных сосудов в общем сопротивлении малого круга кровообращения соответственно стадиям гипертензии увеличивалась, составляя 38,53 и 67%, а доля сопротивления левого атриовентрикулярного отверстия соответственно снижалась,

составляя 62,47 и 33%. Необходимо отметить, что у больных митральным стенозом после комиссуротомии по мере снижения сопротивления в малом кругу и увеличения объемного кровотока отмечалось снижение сопротивления сосудов большого круга кровообращения.

Как видно из приведенных данных, у больных митральным стенозом под влиянием комиссуротомии имели место значительные изменения гемодинамики, способствующие в конечном итоге повышению минутного объема сердца и улучшению снабжения организма кислородом. В новых условиях гемодинамики отмечалось снижение нагрузки на правый желудочек, что подтверждалось (рис. 6) уменьшением его внешней работы (особенно у больных с III стадией гипертензии), составлявшей соответственно стадиям гипертензии 1,45; 2,50 и 2,84 кгм/мин. Тем не менее внешняя работа правого желудочка у больных со II и особенно с III стадией гипертензии оставалась значительно (почти вдвое) повышенной, что было необходимо для преодоления сопротивления II барьера. Перераспределение полезной работы с правого желудочка на левый говорило об улучшении условий для сердечной деятельности. Об этом же свидетельствует и повышение КПД сердца (рис. 7), составлявшего соответственно стадиям гипертензии 25,3, 22,8 и 16%. У больных с I и II стадиями гипертензии КПД достигал нормального уровня, а у больных с III стадией он оставался еще значительно повышенным. Повышение КПД приводило к тому, что общий расход энергии правым желудочком снижался, а также несмотря на повышение внешней (полезной) работы, снижался расход и у левого желудочка.

Таким образом, у больных митральным пороком под влиянием митральной комиссуротомии происходила ярко выраженная перестройка гемодинамики, приводившая к улучшению условий для деятельности сердца и к увеличению его ударного и минутного объема. Поэтому исследования изменения гемодинамики у них имеют большое практическое и теоретическое значение, позволяя уже на операционном столе проследить за динамикой обратного развития целого ряда патофизиологических сдвигов в организме у этих больных в связи с устранением у них сужения левого атриовентрикулярного отверстия.

Лаборатория газообмена Института
кардиологии и сердечной хирургии
АМН СССР

Поступило 27.VII 1964 г.

Ի. Գ. ԲԱՂՐԱՄՅԱՆ, Ա. Ս. ՎԱՐԴԱՆՅԱՆ, Լ. Յ. ՇԵՐԲՈՒԿԱԼՈՎԱ

ՀԵՄՈԴԻՆԱՄԻԿԱՅԻ ՄԻ ՔԱՆԻ ՑՈՒՑԱՆԻՇՆԵՐԻ ՓՈՓՈԽՈՒԹՅՈՒՆԸ ՄԻՏՐԱԼ ԿՈՄԻՍՈՒՐՈՏՈՄԻԱՅԻ ԱԶԴԵՑՈՒԹՅԱՆ ՏԱԿ

Ա մ փ ո փ ո ւ մ

Սրտի տարբեր հատվածներում և մագիստրալ անոթներում ճնշումը չափելու մեթոդները սրտի բոպեական ծավալի որոշման ղուգորդությամբ վիրահատարանում օգտագործելը լայն հնարավորություններ է ընձեռում սրտի

միտրալ արատով տառապող հիվանդների մոտ թոքային արյունաշրջանառության ուսումնասիրության համար:

Տվյալ հոդվածում բերված են սրտի միտրալ արատով տառապող 50 հիվանդի մոտ վիրահատման ժամանակ հեմոդինամիկայի ուսումնասիրության արդյունքները: Այդ հիվանդների մոտ օսցիլոգրաֆի (Մինգոգրաֆ (42B) կոմիսուրոտոմիայից առաջ և հետո սրտի տարբեր հատվածներում և մագիստրալ անոթներում կատարվել է ճնշման կոդերի ուղղակի գրանցում, վերցվել են արտերիալ և խառը վենոզային արյան նմուշներ, ինչպես նաև ղեկավարելի շնչառության գրանցման համար հարմարեցված սպիրոգրաֆի օգնությամբ որոշվել է թթվածնի սպառումը թոքերում:

Ըստ միջին ցուցանիշների ստացված տվյալների անալիզը կատարվել է արյան փոքր շրջանառությունում երեք ստադիաների հաշվառումով:

Մեր տվյալների հիման վրա կարելի է հանգել այն եզրակացության, որ սրտի միտրալ արատով տառապող հիվանդների մոտ կոմիսուրոտոմիայի ազդեցության տակ տեղի է ունեցել հեմոդինամիկայի վերադասավորում, որը բարելավել է սրտի գործունեության պայմանները և մեծացրել է նրա հարվածային ու րոպեական ծավալը: Դրա համար էլ գործնական ու տեսական մեծ նշանակություն ունի նրանց մոտ հեմոդինամիկայի փոփոխությունների ուսումնասիրությունը, որը հնարավորություն է տալիս հենց վիրահատման սեղանի վրա հետևել այդ հիվանդների օրգանիզմում տեղի ունեցող պաթոֆիզիոլոգիական մի շարք տեղաշարժերի հակադարձ զարգացման դինամիկային՝ նրանց մոտ ձախ նախասիրտ-փորոքային բացվածքի նեղացում հայտնաբերելու կապակցությամբ:

ЛИТЕРАТУРА

1. **Шик М. Л.** Динамика легочного кровообращения в условиях затрудненного оттока крови из малого круга у человека. Диссертация, 1961.
2. **Gorlin R. G., Gorlin S. G.** Hydraulic formula for calculation of the stenosis mitral valve, other cardial valves and central circulatory shunts. Am. Heart J., Y., 1951 v. 41, № 1: 1—29.
3. **Owen S. G., Wood P.** Brit. Heart Y., 1955, v. 17, p. 41.
4. Sarnoff S. Y., **Braunwald E.** Hemodynamic determinants of myocardial oxygen consumption—in Cardiology. Ed. by A. A. Luisada, 1959, v. 1, 2—24, 2—30.

ՀԱՅԿԱԿԱՆ ՍՍՌ ԳԻՏՈՒԹՅՈՒՆՆԵՐԻ ԱԿԱԴԵՄԻԱ
АКАДЕМИЯ НАУК АРМЯНСКОЙ ССР

Էքսպեր. և կլինիկ. բժշկ. հանդես

IV, № 6, 1964

Журн. экспер. и клинич. медицины

М. А. МОВСЕСЯН, Л. Н. МКРТЧЯН

О НОРМАЛЬНОЙ КАРТИНЕ ЭЛЕКТРОКАРДИОГРАММЫ У КРОЛИКОВ

В последние годы при различных экспериментах все чаще стал применяться электрокардиографический метод исследования сердечно-сосудистой системы. Однако правильная оценка результатов электрокардиографических исследований, особенно в хронических опытах, возможна лишь при знании нормальной картины электрокардиограммы подопытных животных. Между тем имеется мало работ, посвященных нормальной картине ЭКГ животных, тем более, что в этих работах приводятся различные нормативы элементов ЭКГ. Это относится, в частности, к данным, полученным на здоровых кроликах. В этой работе мы излагаем результаты исследований электрокардиограммы (178 записей), проведенных на 72 здоровых кроликах.

Методы электрокардиографической записи. Кролик укладывался на спину и привязывался к доске. Электроды в виде игл вводились подкожно. Животное в течение одной недели приучалось к условиям проведения электрокардиографического исследования, и лишь после этого, спустя 5—10 мин. после введения электродов, т. е. когда животное успокаивалось, производилась запись. Электрокардиография производилась в 3 классических и в грудном—$Гп_1$ отведениях. Аппаратом для записи служил электрокардиограф однокальный, сетевой ЭКПС-1, калибровка — 1 см, в положении 1 : 1. Запись производилась на флюрографической пленке. Каждый кролик исследовался от 2 до 5 раз.

Тщательный осмотр показывает, что картина ЭКГ у здоровых кроликов по своей форме принципиально мало отличается от ЭКГ человека. Однако между ними имеется ряд отличий.

1. **Длительность интервалов ЭКГ.** Анализ 178 ЭКГ, произведенных на 72 здоровых кроликах, иллюстрируется в табл. 1.

Интервал PQ. У 70 из 72 обследованных кроликов длительность этого интервала была от 0,06 до 0,07 сек. Лишь у двух кроликов (2,84%) промежуток PQ равнялся 0,05 сек. У одного и того же кролика длительность интервала PQ являлась величиной постоянной. В редких случаях эта величина колебалась в пределах 0,01 сек., но не больше.

Комплекс QRS. У 70 из 72 подопытных животных длительность этого комплекса колебалась в пределах 0,03—0,04 сек., а у двух кроликов — 0,05 сек. У одного и того же кролика величина интервала QRS изредка колебалась в пределах 0,01 сек. В 28 случаях отмечалось наличие зубцов QS в 1 отведении (рис. 1), но они, как правило, были малы и только у 4

Таблица 1

Длительность интервалов ЭКГ

Интервал	Длительность интервала в секундах			Вариация длительности интервала			Примечание
	M	σ	m	в секундах	колич. случаев	колич. в % к общ. чис. ЭКГ	
PQ	0,0614	0,0048	0,00036	0,05 0,06 0,07	9 133 36	5 74,7 20,3	95,0% случаев колеблется в пределах от 0,06 до 0,07 *сек*
QRS	0,0391	0,004	0,0003	0,03 0,04 0,05	23 147 8	12,9 82,6 4,4	95,5% случаев колеблется в пределах от 0,03 до 0,04 *сек*
QRST	0,1456	0,0184	0,00137	0,12 0,14 0,15 0,16 0,18	2 57 1 84 34	1,1 32,02 0,56 46,9 19,1	98,9% случаев колеблется в пределах от 0,14 до 0,18 *сек*
RR	0,26	0,051	0,0037	0,22 0,24 0,26 0,28 0,3 0,32 0,34 0,36	12 29 48 39 28 17 2 3	6,7 16,2 26,9 21,8 15,7 9,5 1,1 1,6	97,3% случаев колеблется в пределах от 0,22 до 0,32 *сек*

кроликов их величина колебалась от 2 до 4 мм. Уширений комплекса QRS не отмечалось.

Комплекс QRST. Длительность этого комплекса, по сравнению с предыдущими, являлась величиной непостоянной. Она колебалась как у различных кроликов, так и у одного и того же животного. Длительность интервала QRST колебалась от 0,12 до 0,18 сек.

Отрезок ST в основном не давал отклонений от изоэлектрической линии. Однако в разные дни исследования у отдельных кроликов отмечалось смещение от изолинии на 1—2 мм как вверх, так и вниз (табл. 2).

Интервал RR. Величина этого интервала у кроликов весьма неустойчива. Даже у одного и того же животного длительность RR в различные дни исследования подвергается резкому колебанию, в пределах от 0,22 до 0,32 сек. Лишь в отдельных случаях (около 3% общего количества обследованных животных) величина RR доходила до 0,34—0,36 сек. В соответствии с изменениями длительности интервала изменялся также ритм сердечных сокращений. Последний колебался в основном в пределах от 190 до 272 сокращений в минуту. Такое резкое колебание интервала RR, а следовательно и ритма сердечных сокращений, надо объяснить тем, что у кроликов низкий тонус блуждающего нерва и очень лабильная нервная система. Вследствие этого сердце у кроликов сокра-

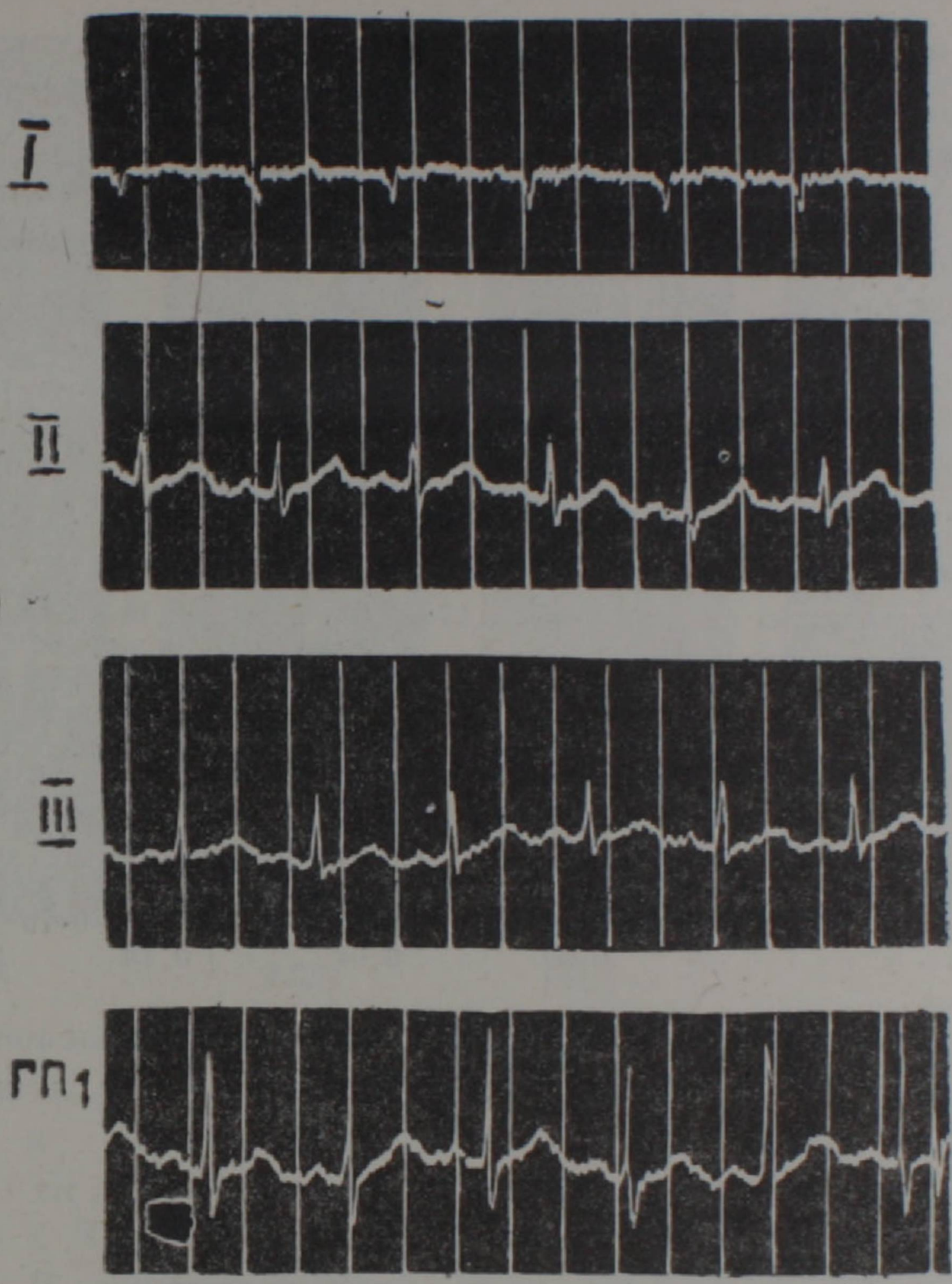

Рис. 1. Картина ЭКГ у здорового кролика 523 в I, II, III и в $ГП_I$ отведениях. Наличие QS в первом отведении.

Таблица 2

Случаи отклонений отрезка ST от изоэлектрической линии при исследовании 72 кроликов, у которых произведено 178 записей ЭКГ

Элементы ЭКГ	Число кроликов	Отведения			
		I	II	III	$Гп_I$
Ниже изолинии на 1 *мм*	5	2	1	3	1
Ниже изолинии на 2 *мм*	7	—	3	4	7
Выше изолинии на 1 *мм*	6	2	2	1	4
Выше изолинии на 2 *мм*	2	—	1	—	2

щается чаще, а при малейшем возбуждении частота еще больше увеличивается. Лабильность ритма у кроликов связана также с тем, что синусовый узел у животных менее инертен, чем у людей, а потому и быстро реагирует на различные раздражители. Значение имеет также то обстоятельство, что у кроликов очень легко от всяких случайных причин возникают сердечно-тормозные рефлексы. В наших опытах из 178 произведенных ЭКГ в 5 случаях частота ритма сердца была в пределах 190 уда-

ров в минуту. Такое замедление можно рассматривать как результат тормозных рефлексов на сердце при случайных внешних раздражителях в момент записи.

В табл. 3 сопоставляются данные, относящиеся к длительности интервалов электрокардиограмм, снятых у здоровых кроликов, с данными других авторов.

Таблица 3

Длительность интервалов электрокардиограммы кроликов (в секундах) по данным различных авторов

Автор	PQ	QRS	QRST	RR
По данным наших опытов	0,05–0,07	0,03–0,04, в редких случаях 0,05	0,14–0,18, в редких случаях меньше (до 0,12)	0,22–0,32, в редких случаях бывает больше (0,34–0,36)
А. О. Сайтанов	0,05–0,08	0,03 –0,04	0,13–0,15	не указано
E. Lepeschkin (данные Mayeda) .	0,05–0,1	0,015–0,04	0,12	не указано
L. Slapak u. R. Hermanek	0,05–0,07	0,02 –0,03	0,11–0,15	не указано
Е. И. Васильева	0,05–0,08	0,015–0,03	0,15–0,16	не указано
R. Zuckermann	0,097	0,04	0,14	0,21–0,24

II. **Формы и величины зубцов ЭКГ. Зубец Р.** У обследованных 72 кроликов (в 175 ЭКГ) зубцы Р были положительными, лишь в одном ЭКГ во II отведении он оказался отрицательным и в двух ЭКГ в I отведении зубец Р был сглажен. Таким образом, из 178 записей ЭКГ только в трех случаях отмечалось изменение зубца Р. У 4 кроликов во всех отведениях зубец Р был выражен. Ширина зубца Р, как правило, была постоянной величиной и равнялась 0,04 мм, а высота была наиболее выражена во II и в $Гп_1$ отведениях—колебалась от 1 до 3 мм.

Зубец Q был мало постоянен, часто отсутствовал. Так из 72 обследованных кроликов зубец Q наблюдался у 44, из коих у 40 кроликов это отмечено в I отведении. Высота этого зубца колебалась в основном от 1 до 3 мм, ширина равнялась 0,02 мм и лишь в единичных случаях его высота равнялась 4 или 5 мм. Зубец Q—в III и в $Гп_1$ отведениях у здоровых кроликов отсутствовал. У человека этот зубец отсутствует только в 1/5 случаев [2].

Зубец R, как правило, на электрокардиограммах кроликов был выражен и имел наибольшую высоту во II, III и в $Гп_1$ отведениях. Высота его во II отведении колебалась от 2 до 9 мм, а в $Гп_1$ от 2 до 20 мм. Эти колебания имели место на электрокардиограммах как у различных, так и у одного и того же кролика, записанных в разные дни. Расщеплений и зазубренностей зубца R, как и его уширения, не было отмечено.

Зубец S наблюдался во II, III и в $Гп_1$ отведениях, но особенно был выражен во II и в $Гп_1$ отведениях. Высота его во II и в III отведениях колебалась от 2 до 6 мм, в отведении $Гп_1$—от 1 до 17 мм.

Зубец T, как правило, был положительным. Причем у 12 из 72 обследованных кроликов (в 178 ЭКГ) он был выражен—в $Гп_1$ (у 12) и во

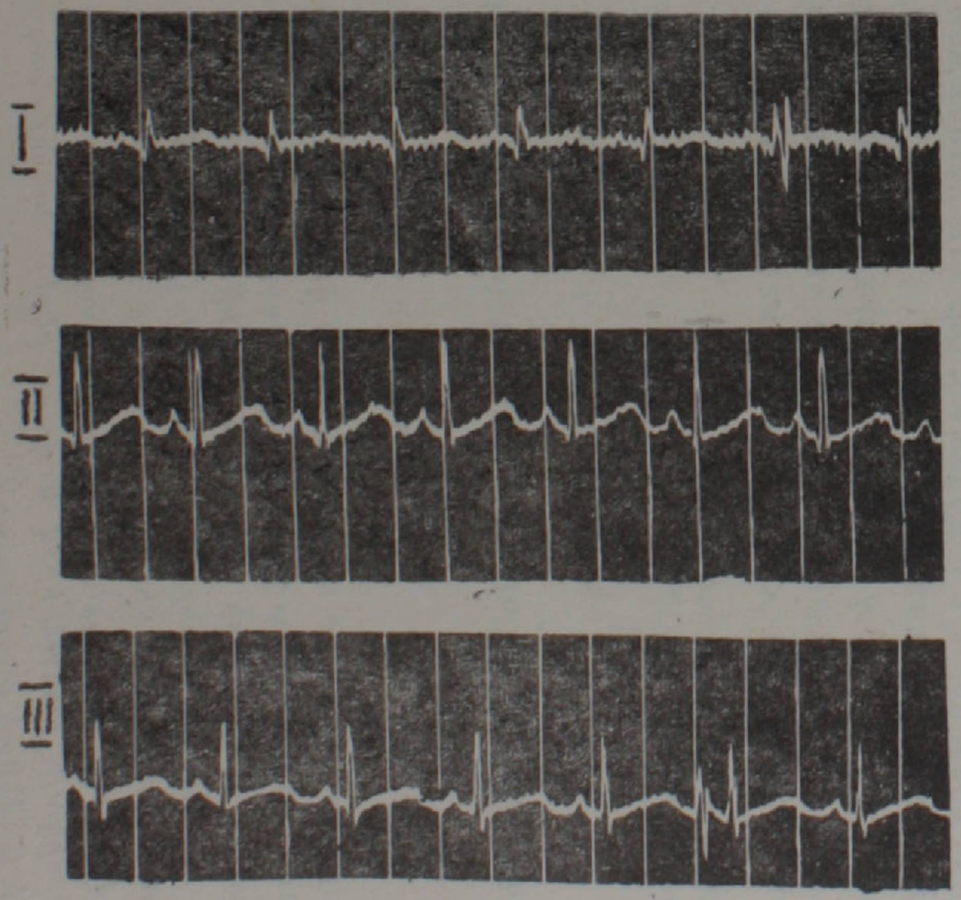

Рис. 2. Картина ЭКГ у здорового кролика 538 в I, II, III отведениях. Наличие зубца Q только в первом отведении.

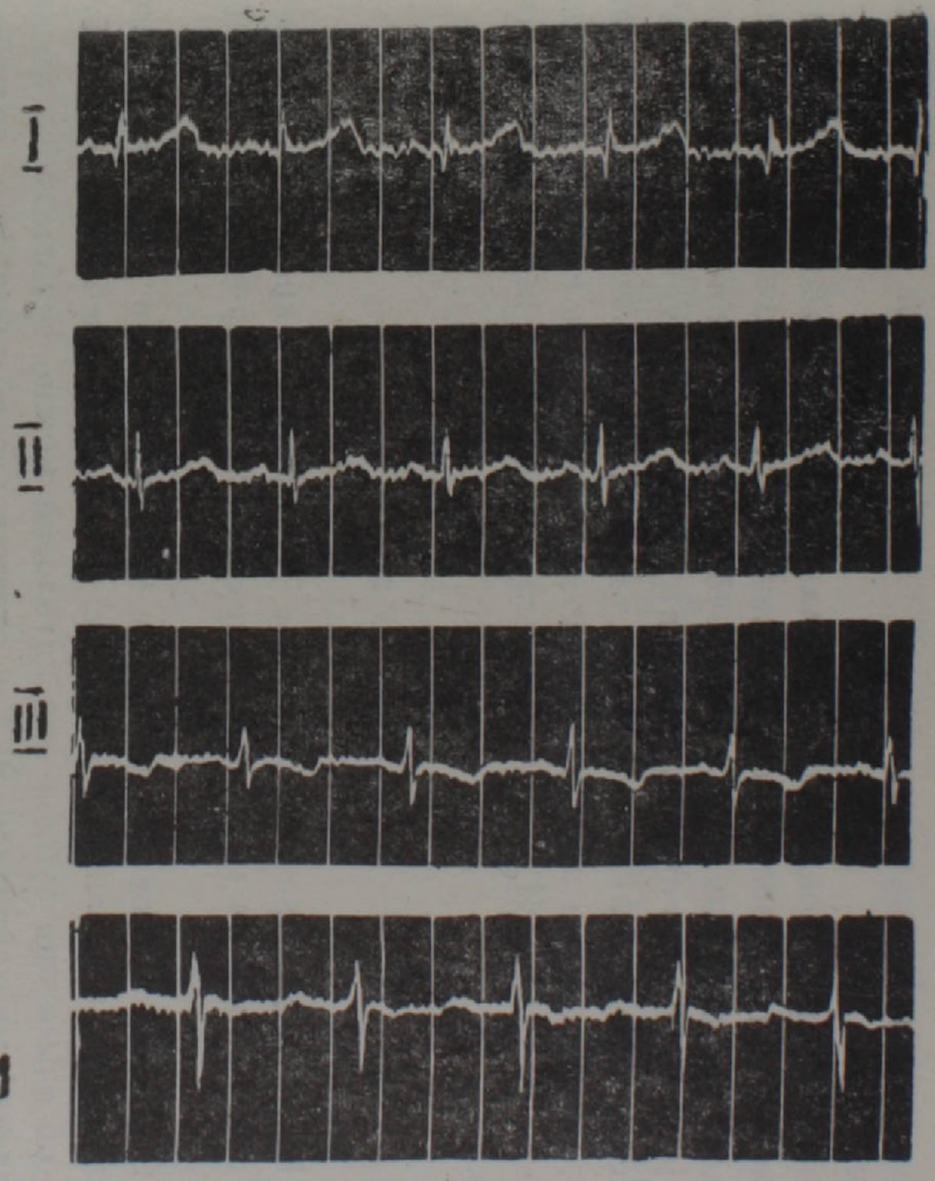

Рис. 3. Картина ЭКГ у здорового кролика 534 в I, II, III и в $Гп_1$ отведениях. Наличие зубца Q_1 и зубца S во II, III и в $Гп_1$ отведениях. T_1—выражен, а T_3 и $Гп_1$—отрицательны.

II отведении (у 4). У 6 кроликов в III и в $Гп_1$ отведениях зубец Т был отрицательным. Сглаженный зубец Т был у 3 кроликов в I и в $Гп_1$ отведениях.

Как видно из изложенного материала, величина зубцов как у разных кроликов, так и у одного и того же животного, обследованного в разные дни, была непостоянна, лишь форма зубцов была постоянной. Исходя из этого, мы думаем, что при изучении патологии, основываясь на однократном исследовании, нельзя говорить о том или ином изменении величины зубцов. Об изменении величины зубцов можно судить после произведения многократной ЭКГ и статистической обработки полученных материалов.

Выводы

1. Картина электрокардиограммы у здоровых кроликов по своей форме принципиально мало отличается от электрокардиограммы человека.

2. Величина зубцов как у разных кроликов, так и у одного и того же кролика, обследованного в разные дни, резко колеблется. Следовательно, об изменении зубцов при патологии можно судить лишь после произведения многократной ЭКГ и статистической обработки полученных данных.

3. В электрокардиограмме здоровых кроликов постоянными величинами являются длительность интервалов PQ и QRS. Поэтому в отношении длительности интервалов PQ и QRS полученные данные при патологии можно сравнивать с исходными, без статистической обработки.

4. Длительность интервалов QRST и RR, а также величина ритма сердечных сокращений у здоровых кроликов, подвергаются резким колебаниям. Исходя из этого, об изменении этих показателей можно судить лишь после статистической обработки материала.

Ереванский институт рентгено-радиологии
и онкологии АМН СССР

Поступило 16.V 1963 г.

Մ. Ա. ՄՈՎՍԻՍՅԱՆ, Լ. Ն. ՄԿՐՏՉՅԱՆ

ՃԱԳԱՐՆԵՐԻ ԷԼԵԿՏՐԱԿԱՐԴԻՈԳՐԱՄԱՅԻ ՆՈՐՄԱԼ ՊԱՏԿԵՐԻ ՄԱՍԻՆ

Ամփոփում

Վերջին տարիներում ճագարների վրա կատարվող փորձերում հաճախ են կիրառում սիրտ-անոթային սիստեմի գործունեության ուսումնասիրման էլեկտրական հոսանքների գրի առնման մեթոդը։ Մինչդեռ այդ կենդանիների նորմալ սրտագրերը մանրամասն կերպով չի ուսումնասիրված։

Ներկա հոդվածում հեղինակները վեր են լուծել 72 առողջ ճագարների մոտ գրված 178 սրտագրեր։ Ստացված տվյալները մշակել են վարիացիոն ստատիստիկայի բանաձևերով և դուրս բերել առողջ ճագարների սրտագրի ամեն մի էլեմենտի մեծությունը։

ЛИТЕРАТУРА

1. **Васильева Е. И.** Вопросы радиобиологии. Тр. центр. научно-иссл. ин-та рентгенорадиологии, Л., 1957, стр. 234.
2 **Сайтанов А. О.** Бюллетень экспериментальной биологии и медицины, 1960, т. XIX, 6, стр. 102.
3. **Lepeschkin E.** Das Elektrokardiogram. Dresden—Leipzig, 1957, s. 130.
4. **Slapak L.** und **Hrmanek B.** Ztschr. Kreislaufforsch. 1957, Bd. 46, s. 136.
5. **Zuckermann R.** Grundriss und Atlas der Elektrokardiographie (zweit auflage), Leipzig, 1957.

ՀԱՅԿԱԿԱՆ ՍՍՌ ԳԻՏՈՒԹՅՈՒՆՆԵՐԻ ԱԿԱԴԵՄԻԱ
АКАДЕМИЯ НАУК АРМЯНСКОЙ ССР

Էքսպեր. և կլինիկ. բժշկ. հանդես

IV, № 6, 1964

Журн. экспер. и клинич. медицины

С. Р. ИБОЯН

К ВОПРОСУ О НЕСПЕЦИФИЧЕСКОМ ИММУНИТЕТЕ ПРИ КОКЛЮШНЫХ ПНЕВМОНИЯХ

Среди осложнений коклюша одно из ведущих мест занимает пневмония: она является причиной большинства смертельных исходов при этой инфекции [6, 7, 11, 15].

Коклюшные пневмонии чаще всего возникают в судорожном периоде, когда в легких имеются характерные для коклюша трахеобронхитические изменения и снижение общей сопротивляемости организма. Последняя проявляется слабым развитием барьерных и защитных функций, девитаминизацией детского организма и неблагоприятным преморбидным «фоном» [2, 3, 4].

Механизм влияния пневмонии на показатели неспецифического иммунитета изучен недостаточно. Большинство авторов [9, 12, 14], изучавших этот вопрос при первичных пневмониях, наблюдали колебания титра комплемента и фагоцитарного индекса в течение заболевания. Причем наиболее высокие показатели были обнаружены в остром периоде пневмонии. С выздоровлением они снижались, а к моменту выписки из стационара не доходили до уровня здоровых детей.

Надо полагать, что при коклюшных пневмониях происходит такое же изменение неспецифического иммунитета. Однако этот вопрос изучен крайне недостаточно. Нам известна лишь работа К. В. Блюменталь [1], изучавшей комплементарную энергию сыворотки крови и показавшей ее снижение, особенно в поздние сроки судорожного периода коклюша, и медленное восстановление в периоде реконвалесценции. Между тем изучение напряженности общей сопротивляемости организма в течение коклюша с использованием различных показателей является задачей актуальной и необходимой. Эту цель и преследует настоящая работа.

Для решения поставленной перед нами задачи мы изучали динамику уровня пропердина и титра комплемента в течение коклюшных пневмоний. Если титр комплемента прочно вошел в практику как тест, определяющий общую иммунологическую реактивность организма, то уровень пропердина является еще недостаточно изученным показателем. Поэтому изучение этих двух тестов у одних и тех же больных представляет не только теоретический, но и практический интерес.

Методика работы состояла, помимо клинического наблюдения за больными, в исследовании сыворотки крови на содержание пропердина и комплемента. Пропердин определялся зимозанным методом Пиллемера в модификации А. В. Машкова и З. М. Михайловой [8]. Титр компле-

мента определялся в разведениях сыворотки с использованием 1%-ной гемолитической системы.

Всего было сделано 192 анализа по определению каждого из этих тестов. Полученные показатели нами расценивались как низкие, средние и высокие.

Мы наблюдали 36 больных коклюшем, осложненным пневмонией. По возрасту дети распределялись: до одного года—18, старше 1 года—18. Коклюш в тяжелой форме протекал у 14 детей, в средне-тяжелой—у 21, лишь у одного—в легкой форме.

Большинство детей (29) поступило в клинику с развернутой клинической картиной пневмонии, у остальных (7) она проявлялась в клинике. У 28 детей пневмония возникла на 1—3-й неделе судорожного периода коклюша, у 10—в более поздние сроки.

У всех больных в остром периоде пневмонии можно было видеть признаки кислородного голодания. В момент присоединения пневмонии у 11 больных отмечалось усиление коклюшного синдрома: кашель усиливался, иногда сопровождался нарушением ритма дыхания, а у 3—даже кратковременной остановкой дыхания. Отечный синдром наблюдался у 23, цианоз—у 32, одышка—у 24, геморрагический синдром—у 8 больных. Укорочение или притупление перкуторного звука определялось у 33, сухие и влажные хрипы—у всех. Диагноз пневмонии, помимо клинического, был подтвержден рентгенологически.

При анализе наблюдений мы на основании индивидуального разбора определяли фазу пневмонии (разгара, стихания клинических симптомов, реконвалесценции). Показатели неспецифического иммунитета у одного и того же больного сопоставлялись с указанными фазами и на основании этого приводились сводные данные.

В разгаре пневмонии, как правило, у большинства больных состояние было тяжелое: наблюдались одышка, поверхностное дыхание, высокая температура, упорный кашель, относительный лимфоцитоз и высокий лейкоцитоз. Последний у отдельных больных доходил до 60 тысяч. В табл. 1 приведены показатели пропердина и комплемента в разгаре пневмонии.

Таблица 1

Показатели пропердина и комплемента в разгаре пневмонии

Показатели	Пропердин	Комплемент
Низкие	7	19
Средние	19	14
Высокие	10	3
Всего	36	36
Среднее содержание	4,5	50

Из таблицы следует, что в разгаре пневмонии преобладают средние и высокие показатели пропердина и низкие и средние титры комплемента. Частота средних и высоких показателей оказалась несколько вы-

ше, нежели наблюдаемые нами цифры в разгаре неосложненного коклюша.

По мере лечения и соответствующего режима у больных отмечалось улучшение общего состояния, появление аппетита, прибавление веса. Дети становились активными, интересовались игрушками, температура снижалась, проходили одышка и цианоз. Приступы кашля становились более легкими, без рвоты. В легких уменьшались физикальные явления; лейкоцитоз и лимфоцитоз или снижались, или проявляли тенденцию к снижению. Этот период нами расценивался как фаза разрешения пневмонии (табл. 2).

Таблица 2

Показатели пропердина и комплемента при стихании клинических проявлений пневмонии

Показатели	Пропердин	Комплемент
Низкие	23	23
Средние	11	11
Высокие	2	2
Всего	36	36
Среднее содержание	3,0	48

Из таблицы видно, что в периоде разрешения пневмонии наблюдается параллелизм между уровнями пропердина и комплемента и преобладают низкие показатели неспецифического иммунитета. Одновременно частота высоких и средних показателей пропердина и комплемента уменьшалась (табл. 1, 2).

В периоде реконвалесценции кашель у всех детей терял свой типичный характер, отмечался отдельными толчками. Дети прибавляли в весе, самочувствие их улучшалось, в легких лишь у некоторых выслушивались сухие хрипы. Рентгенологически еще можно было видеть усиление бронхо-сосудистого рисунка; лейкоцитоз и лимфоцитоз у большинства детей нормализовались. В табл. 3 приведены показатели неспецифического иммунитета в этом периоде.

Таблица 3

Показатели пропердина и комплемента в периоде реконвалесценции после пневмонии

Показатели	Пропердин	Комплемент
Низкие	12	20
Средние	20	12
Высокие	3	3
Всего	35	35
Среднее содержание	3,8	50

Из таблицы следует, что в периоде реконвалесценции вновь преобладают средние показатели пропердина, несколько повышались и титры комплемента, хотя они и отставали как от динамики пропердина, так и от общеклинических признаков выздоровления.

Таким образом, в разгаре пневмонии преобладали наиболее высокие

показатели пропердина и комплемента. Со стиханием клинических проявлений они снижались, а к моменту выписки из клиники повышались, но отставали как от данных при поступлении, так и от таковых у здоровых [10].

В качестве примера приводим одну историю болезни.

Больная И. К., $6^1/_2$ мес., поступила в клинику 2/XII 60 г. с диагнозом коклюш и пневмония на 22-й день судорожного периода. Девочка от второй беременности, нормальных родов, находилась на смешанном вскармливании. Перенесла только катаральный отит. Против коклюша не привита, имела контакт с больным коклюшем.

Заболела в начале ноября, отмечались вялость, насморк, покашливание. Кашель постепенно нарастал и с 9/XI приобрел судорожный характер. Дома получала гамма-глобулин (одну дозу) и биомицин. Однако кашель продолжал усиливаться. 29/XI было отмечено внезапное повышение температуры до 39°, ухудшение общего состояния, одышка, утяжеление кашля.

При поступлении состояние тяжелое, цианоз носо-губного треугольника, сероцианотичный оттенок кожи, раздувание крыльев носа, одышка. Кашель тяжелый, типичный, со рвотой и нарушением ритма дыхания. Над легкими в межлопаточном пространстве перкуторный звук укорочен. Выслушивается множество сухих и влажных хрипов, а соответственно месту укорочения—крепитация. Тахикардия, тоны сердца приглушены. Диагноз пневмонии подтвержден рентгенологически. Были назначены стрептомицин, левомицетин, кислородная терапия и гамма-глобулин. Как видно из клинической диаграм-

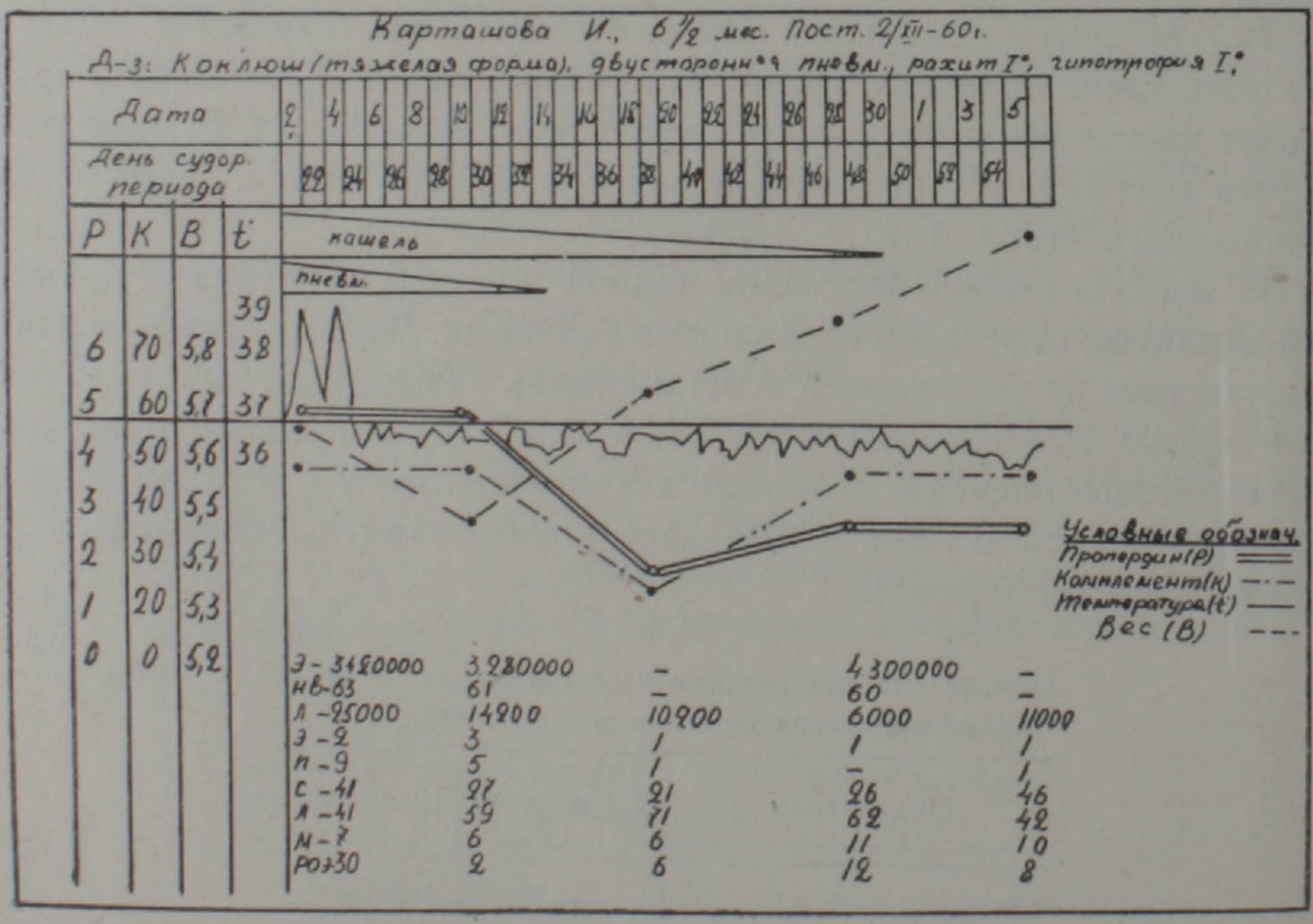

Рис. 1. Клиническая диаграмма.

мы, в разгаре пневмонии на фоне резко выраженного кислородного голодания, тяжелого общего состояния, высокой температуры показатели пропердина и комплемента находились в пределах средних цифр. С улучшением общего состояния они снизились. В периоде реконвалесценции начиналось медленное их восстановление. Больная выписана домой в удовлетворительном состоянии.

У 7 больных отмечалось отклонение от вышеуказанной динамики, т. е. в момент поступления у них можно было видеть низкие уровни пропердина.

Как уже было указано, у 7 больных развитие пневмонии мы наблюдали за время нахождения в клинике.В момент возникновения осложнения повышение пропердина на 2—3 единицы имело место у 4, со стиханием пневмонии он снизился у 5 детей.

Кроме разбора по фазам пневмонии, мы сопоставили содержание пропердина также с некоторыми общеклиническими симптомами—общим состоянием, температурой, числом лейкоцитов и скоростью РОЭ. При удовлетворительном и средне-тяжелом состоянии низкие, средние и высокие уровни пропердина колебались в пределах одинаковых цифр. При тяжелом состоянии значительно уменьшались низкие и увеличивались высокие показатели. На фоне нормальной температуры низкое содержание пропердина было в 2,5 раза больше, чем при повышенной температуре.

Была обнаружена также прямая зависимость между числом лейкоцитов, скоростью РОЭ и содержанием пропердина. Наиболее высокие уровни определялись на фоне высокого и умеренного лейкоцитоза и ускоренной РОЭ.

Таким образом, высокие уровни пропердина чаще встречались при тяжелом состоянии, высокой температуре ,умеренном и высоком лейкоцитозе и ускоренной РОЭ. Следовательно, колебания показателей пропердина отражают состояние организма больного и динамику патологического процесса.

Обобщая наши наблюдения над больными коклюшем, осложненным пневмонией, мы установили закономерную связь между фазами болезни и уровнями пропердина и комплемента, а также общеклиническими показателями, определяющими общее состояние ребенка. Указанная закономерность выражалась в том, что в разгаре болезни преобладали средние уровни пропердина и средние и низкие титры комплемента. В периоде стихания пневмонии преобладали средние показатели как пропердина, так и комплемента. К моменту выписки из клиники они вновь восстанавливались, хотя и отставали от клинического выздоровления.

Высокое содержание пропердина наиболее часто отмечалось при тяжелом общем состоянии, повышенной температуре, высоком лейкоцитозе и ускоренной РОЭ.

Все изложенное дает основание сделать вывод, что пропердин действительно является показателем неспецифического иммунитета. Повышение его содержания в разгаре пневмонии, как и колебания гематологических показателей, очевидно, отражает мобилизацию защитных реакций организма.

Институт педиатрии
АМН СССР

Поступило 11 XII 1962 г.

Ս. Ռ. ԻԲՈՅԱՆ

ԿԱՊՈՒՅՏ ՀԱԶԻՑ ԲԱՐԴԱՑԱԾ ԹՈՔԱԲՈՐԲԵՐԻ ԺԱՄԱՆԱԿ ՈՉ ՍՊԵՑԻՖԻԿ ԻՄՈՒՆԻՏԵՏԻ ՀԱՐՑԻ ՇՈՒՐՋԸ

Ա մ փ ո փ ո ւ մ

Յուրաքանչյուր ախտաբանական պրոցեսի ժամանակ օրգանիզմի ընդհանուր դիմադրողականությունը մեծ դեր է խաղում։

Սույն աշխատության մեջ ի մի են բերված հեղինակի դիտողությունները կապույտ հազից բարդացած թոքաբորբերի ժամանակ օրգանիզմի ընդհանուր (ոչ սպեցիֆիկ) իմունիտետի վերաբերյալ։ Այդ նպատակով ուսումնասիրված են պրոպերդինի և կոմպլեմենտի ցուցանիշները։ Ընդամենը կատարված է 192 հետազոտություն արյան շիճուկի մեջ այդ ցուցանիշներից յուրաքանչյուրը որոշելու համար։

Կատարված մանրակրկիտ կլինիկական և իմունոլոգիական հետազոտությունների հիման վրա հեղինակը հանգում է հետևյալ եզրակացության։

Գոյություն ունի օրինաչափ կապ այդ ցուցանիշների, հիվանդության, փուլերի և ընդհանուր կլինիկական երևույթների միջև։

Թոքաբորբի ծաղկման (սուր) շրջանում գերակշռում էին պրոպերդինի միջին և կոմպլեմենտի միջին և ցածր ցուցանիշները։ Հիվանդության հանգչման շրջանում և պրոպերդինի, և կոմպլեմենտի մակարդակները ցածր էին։ Հիվանդանոցից դուրս գրվելու պահին այդ ցուցանիշները նորից բարձրանում էին, բայց հետ էին մնում կլինիկական առողջացումից։

Պրոպերդինի ամենաբարձր մակարդակ հայտնաբերվել է ծանր վիճակի բարձրացած ջերմաստիճանի, լեյկոցիտոզի ժամանակ։ Ելնելով վերոհիշյալից ենթադրվում է, որ իրոք, պրոպերդինը հանդիսանում է ոչ սպեցիֆիկ իմունիտետի ցուցանիշ։

Պրոպերդինի բարձր ցուցանիշները թոքաբորբերի սուր շրջանում, ինչպես և հեմատոլոգիական տվյալների տատանումները, ըստ երևույթին, արտացոլում են օրգանիզմի պաշտպանողական ռեակցիաների ուժեղացումը։

ЛИТЕРАТУРА

1. **Блюменталь К. В.** Диссертация. М., 1949.
2. **Данилевич М. Г.** Коклюш. Л., 1930.
3. **Доброхотова А. И.** Коклюш. М., 1957.
4. **Домбровская Ю. Ф.** Педиатрия, 1960, 11, стр. 3.
5. **Ибоян С. Р.** Педиатрия, 1962, 2, стр. 27.
6. **Карлинская А. Ф.** ЖМЭИ, 1945, 1—2, стр. 14.
7. **Лохов Д. Д., Алитковская П. Н., Пивоварова М. П.** В кн.: Вопросы коклюша. Л., 1936, стр. 40.
8. **Машков А. В., Михайлова З. М.** ЖМЭИ, 1962, 5, стр. 103.
9. **Митрофанова Г. П.** Педиатрия, 1960, 11, стр. 36.
10. **Михайлова З. М., Ибоян С. Р., Дядюнова И. В.** ЖМЭИ, 1962, 9, стр. 19.
11. **Соболева В. Д.** Диссертация. М., 1959.
12. **Соколова К. Ф.** Педиатрия, 1951, 6, стр. 39.
13. **Тур А. Ф.** Гематология детского возраста. М., 1957.
14. **Чтецова В. М., Бабикова Н. И., Климова Н. И.** Вопросы охраны материнства и детства, 1961, 7, стр. 27.
15. **Kaufman S., Bruyn H.** AMA journ. of Dis. of children, 1960, 99, 4, p. 417.
16. **Pillemer L., Blum L., Lepow J., Ross O.** Science, 1954. 120, p. 279.

ՀԱՅԿԱԿԱՆ ՍՍՌ ԳԻՏՈՒԹՅՈՒՆՆԵՐԻ ԱԿԱԴԵՄԻԱ
АКАДЕМИЯ НАУК АРМЯНСКОЙ ССР

Էքսպեր. և կլինիկ. բժշկ. հանդես

IV, № 6, 1964

Журн. экспер. и клинич. медицины

А. А. ТОРОСЯН

ОПЫТ ЛЕЧЕНИЯ ХРОНИЧЕСКИХ ГАСТРИТОВ КВАТЕРОНОМ

В последние годы коллективом Института тонкой органической химии Академии наук АрмССР создан ряд холинолитических средств, в том числе и кватерон.

С. А. Мирзоян и Т. С. Татевосян [1] в эксперименте показали, что кватерон оказывает своеобразное действие на желудочно-кишечный тракт. Ими же доказано, что это действие в значительной мере обусловлено исходным состоянием органа и соответствующей дозой препарата. В большинстве случаев при повышенной моторной функции желудка кватерон оказывает тормозной эффект, а при пониженной моторной функции желудка кватерон часто усиливает эту функцию. В работах С. А. Мирзояна [2] и А. М. Саркисяна [3] ясно показано, что кватерон обладает высокой активностью в регуляции секреторной функции желудка. Малые дозы значительно возбуждают секрецию изолированного желудочка, выкроенного из малой кривизны желудка, а при применении больших доз наблюдается противоположный эффект.

Для определения секреторной, моторной и эвакуаторной функций желудка мы использовали баллонно-кимографический двухзондный метод исследования по Быкову и Курцину.

Все больные, подвергавшиеся лечению, исследовались этим методом до и после лечения. Как раздражитель химической фазы мы применяли пробный завтрак по Катчу и Кальку. Больные, кроме кватерона, других средств, специфически действующих на желудок, не принимали.

Лечение кватероном проводилось у 51 больного, из которых 37 в стационарных, а 14 в амбулаторных условиях. Из них было 32 женщины и 12 мужчин, 31 человек в возрасте от 20 до 40 лет, остальные—в пределах от 41 до 80 лет. По давности заболевания до 5 лет—35 человек, остальные в пределах от 6 до 20 лет. Кислотообразующая и секреторная функции желудка до лечения показаны в табл. 1.

Таблица 1

Вид кислотности	Всего больных	Типы секреции по Быкову и Курцину					Реакция Уффельмана (+)
		нормальный	возбужденный	астенический	инертный	тормозной	
Гиперацидный	27	6	4	3	9	5	
Нормацидный	10	2	2	2	1	3	
Гипацидный	6	1	—	1	2	2	
Ахиллия	8	1	1	—	—	6	6

У части больных, которые получали кватерон в малых дозах — по 60—90 мг pro die, в продолжение 2—3 недель независимо от вида хронического гастрита в большинстве случаев проявлялось возбуждающее действие—повышение секреторной и кислотообразующей функции желудка (табл. 2).

Таблица 2

Функция желудка	Число больных	Снизилась	Повысилась	Осталась без изменений
Секреторная	33	9	24	—
Кислотообразующая	33	4	22	7

При гиперацидных гастритах малые дозы кватерона имеют тенденцию еще более повышать имеющуюся высокую кислотность. При этом дебет-час свободной соляной кислоты значительно прибавляется. В этом случае одновременно повышается активность переваривающей силы пепсина, а количество слизи существенно не меняется. При гипацидных гастритах значительно повышается часовое напряжение секреции и кислотность, а в некоторых случаях наблюдается даже чрезмерное повышение их. Пониженная активность пепсина в этом случае часто повышается до нормы, а количество слизи значительно уменьшается.

При ахилии, при лечении малыми дозами кватерона, в некоторых случаях наблюдается появление свободной соляной кислоты (из 8 случаев в 4), значительно улучшается моторика, нормализуется эвакуаторная функция желудка, повышается переваривающая сила пепсина, а количество слизи уменьшается.

При назначении больших доз кватерона мы получили противоположный эффект. При даче кватерона в дозах 180—240 мг pro die в продолжении 2—3 недель в большинстве случаев наблюдается тормозящее действие секреторной и кислотообразующей функции желудка (табл. 3).

Таблица 3

Функция желудка	Число больных	Снизилась	Повысилась	Осталась без изменений
Секреторная	18	13	3	2
Кислотообразующая	18	17	1	—

В некоторых случаях при длительном употреблении этих доз процесс доходит вплоть до стадии анхлоргидрии. Нами отмечено 3 подобных случая, один из них с гиперацидным, а два с гипацидным гастритом. При применении больших доз кватерона переваривающая сила пепсина часто угнетается, а скудное количество слизи часто увеличивается. Для иллюстрации приводим диаграмму изменения секреторной и кислотообразующей функции желудка у больной Маркосян М. У нее имелись явления гиперацидного гастрита. При даче малых доз кватерона кислотность еще более повысилась. Часовое напряжение секреции прибавилось незначи-

тельно. Через 5 мес. у этой же больной, которая повторно поступила с явлениями гиперацидного гастрита, применение больших доз кватерона привело к обратному эффекту. Результаты лечения больных по изменению секреторной и кислотообразующей функции показаны в табл. 4.

Таблица 4

Вид кислотности	Всего больных	Типы секреции по Быкову и Курцину					Реакция Уффельмана (+)
		нормальный	возбужденный	астенический	инертный	тормозной	
Гиперацидный . .	22	9	7	—	2	4	
Нормацидный . .	17	11	1	1	1	3	
Гипацидный . . .	5	1	1	—	2	1	
Ахиллия	7	2	—	—	1	4	3

Как видно из таблицы, после лечения кватероном число больных с нормальной секрецией увеличилось от 10 до 23, число больных с возбужденной секрецией увеличилось от 7 до 9, число больных с астенической секрецией уменьшилось от 6 до 1, а с тормозной секрецией—от 16 до 12.

Реакция Уффельмана была положительной у 6 больных из 8 ахиликов, после лечения она осталась положительной у 3 больных.

В наших исследованиях и в исследованиях Л. Г. Красильникова и

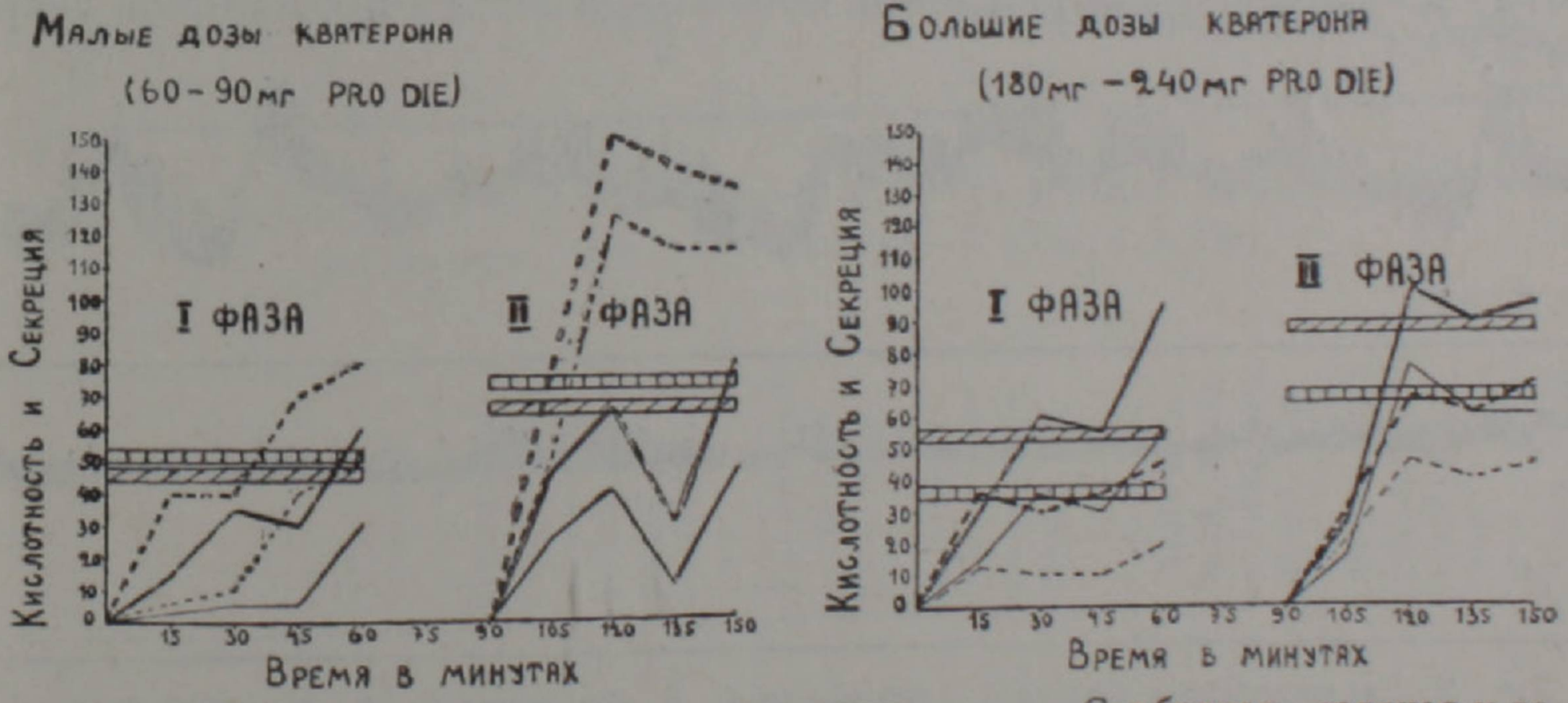

——— — Свободная соляная к-та до лечения. - - - - — Свободная соляная к-та после лечения. ═══ — Общая соляная к-та до лечения, ≒ = = = — Общая соляная к-та после лечения. |III| — Часовое напряжение секреции до |III| — и после лечения.

Ю. И. Физелона-Рысс [4] секреторная и моторная функции желудка не протекали параллельно, и по нашим данным, как и по данным С. М. Рысс [5], кватерон часто регулирует нарушенную моторику желудка. Наши клинические данные совпадают также с экспериментальными данными С. А. Мирзояна и Т. С. Татевосян [1], по чьим данным в условиях непрерывных и весьма энергичных сокращений желудка кватерон вызывает угнетение моторной функции желудка, а при пониженной двигательной активности в большинстве случаев обнаруживает стимулирующий эффект. Для иллюстрации приводим гастрограммы 4 больных с их

диагнозами: 1. Хронический эндогенный гастрит без изменений слизистой оболочки желудка с нормальной секрецией в стадии декомпенсации. Дискинезия желчного пузыря (рис. 1). 2. Хронический экзогенный

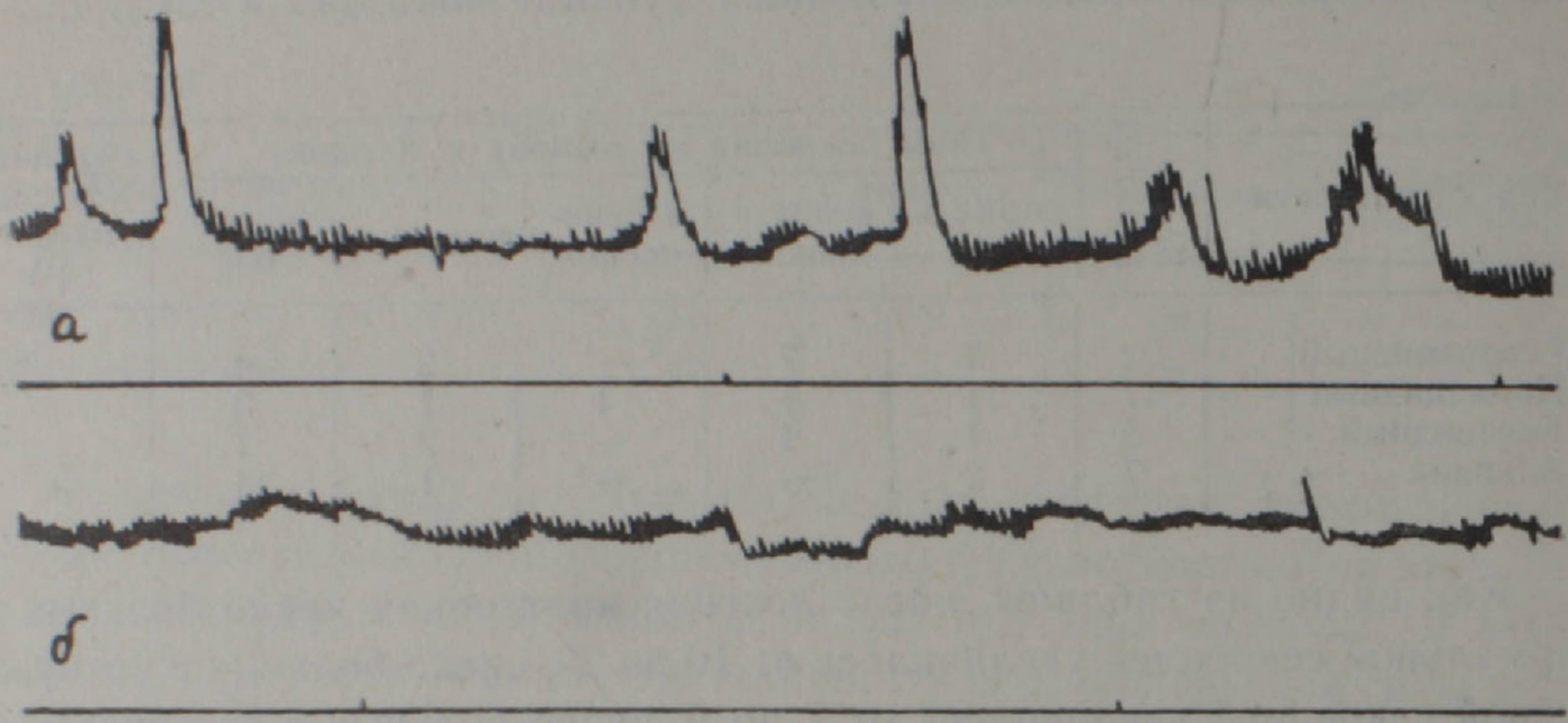

Рис. 1. Гастрограмма больной Петросян Г. а. До лечения. б. После лечения кватероном. Отметчик времени—1 удар в 5 мин.

гастрит с повреждением слизистой оболочки желудка, повышенной секрецией в стадии декомпенсации (рис. 2). 3. Хронический экзогенный гастрит с повреждением слизистой оболочки желудка нормальной секре-

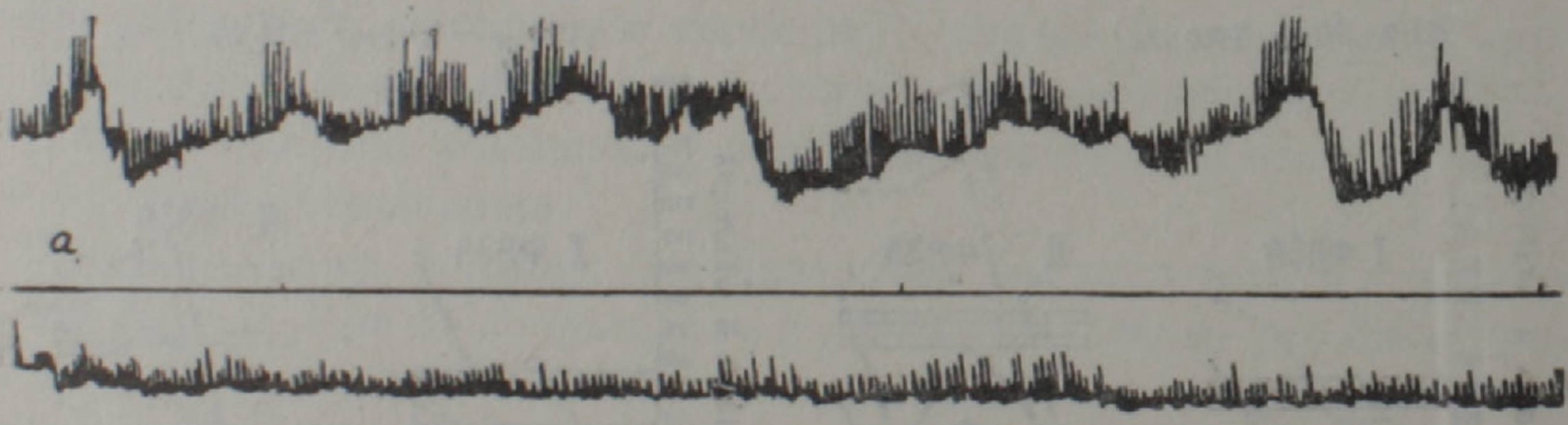

Рис. 2. Гастрограмма больной Андриасян С. а. До лечения. б. После лечения кватероном. Отметчик времени—1 удар в 5 мин.

цией в стадии декомпенсации (рис. 3). 4. Хронический экзогенный гастрит с повреждением слизистой оболочки желудка нормальной секрецией в стадии субкомпенсации (рис. 4).

После лечения кватероном патологические типы гастрограмм в большинстве случаев сразу переходят в ритмичные, умеренно возбудимые (табл. 5).

Эвакуаторная функция желудка при гиперацидном состоянии после лечения кватероном имела тенденцию к ускорению, а при гипацидном и ахиллическом состоянии замедленная эвакуация в большинстве случаев возвращалась к норме.

Рентгенологически в некоторых случаях удается определить исчезновение пилороспазма и улучшение перистальтики и эвакуации желудка.

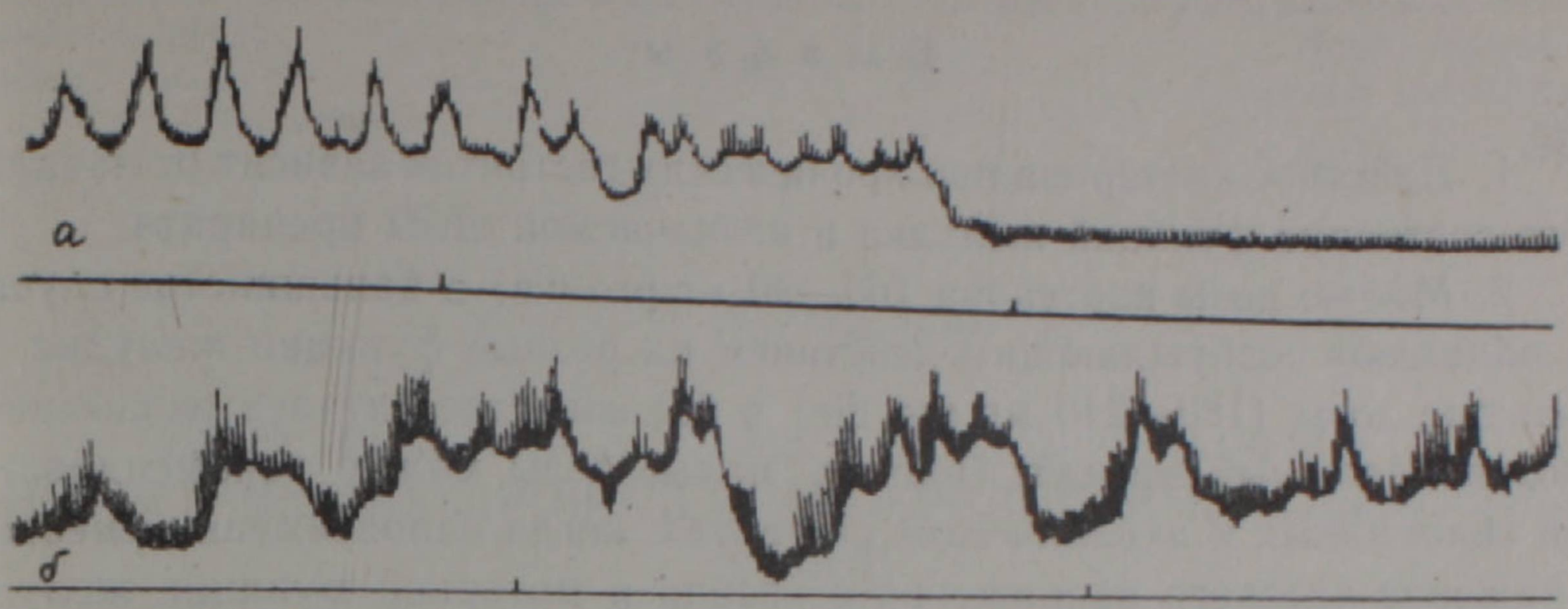

Рис. 3. Гастрограмма больной Маркосян М. а. До лечения. б. После лечения кватероном. Отметчик времени—1 удар в 5 мин.

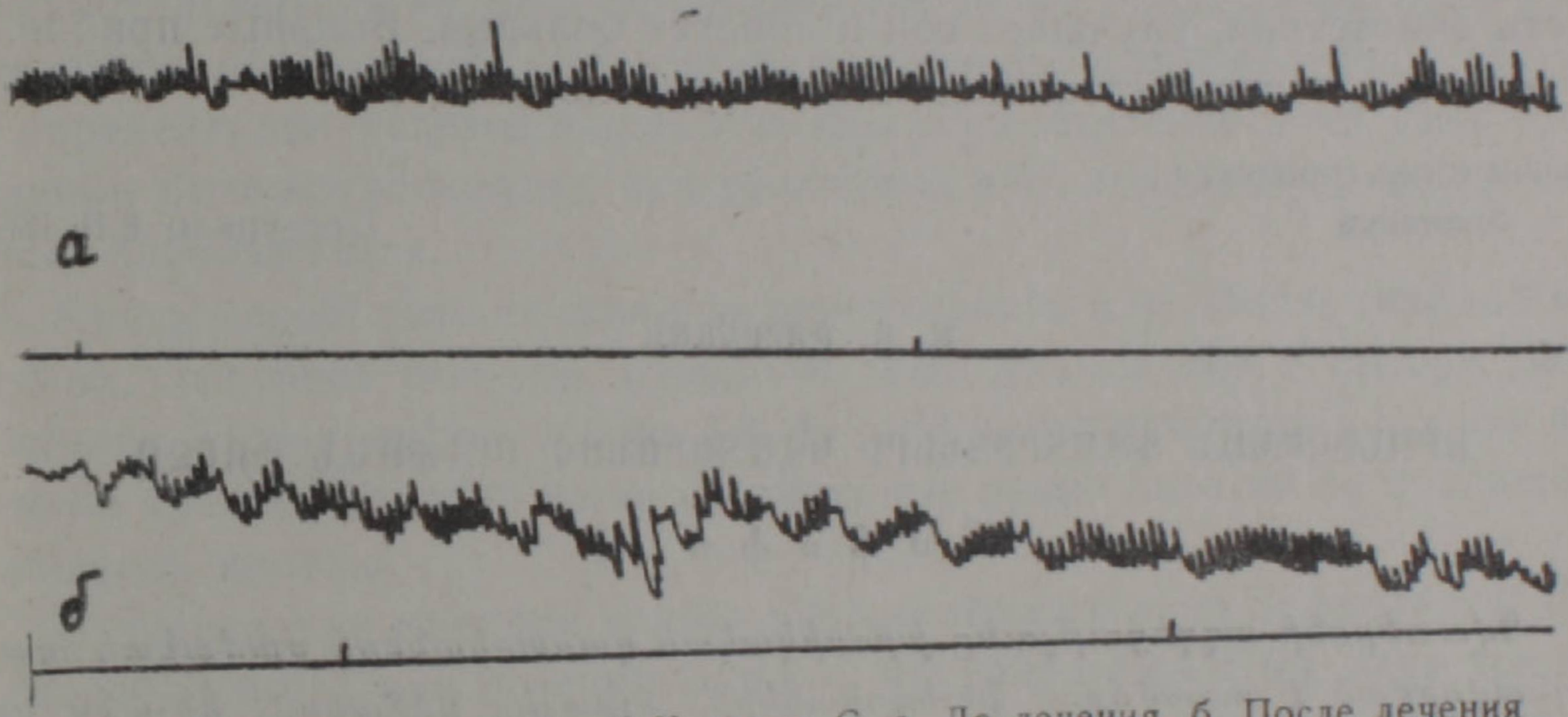

Рис. 4. Гастрограмма больной Казарян С. а. До лечения. б. После лечения кватероном. Отметчик времени—1 удар в 5 мин.

Таблица 5

	Число больных	Спокойный тип	Ритмичный, умеренно-возбужд. тип	Ритмичный астенический тип	Аритмичный, умеренно-возбужд. тип	Аритмичный, повышенно-возбужд. тип	Ритмичный повышенно-возбужд. тип	Тормозной тип
До лечения	51	17	8	5	16	5	—	—
После лечения	51	13	23	5	7	2	1	—

После лечения кватероном у многих больных улучшается гемограмма. У 42 больных вес прибавился на 0,5—7 кг, у 2 остался без изменений. У 7 наблюдалось уменьшение веса на 0,5—1,5 кг. Результаты лечения приведены в табл. 6.

Таблица 6

Препарат	Число больных	Выздоровление	Улучшение	Без изменений	Ухудшение
Кватерон	51	11	33	6	1

Как видно из таблицы, выздоровление и улучшение отмечено у значительного большинства больных.

Выводы

1. Действие кватерона при хронических гастритах зависит от начального состояния функций желудка и назначаемой дозы препарата.

2. Малые дозы кватерона (60—90 мг pro die) в большинстве случаев обладают возбуждающим действием на разные функции желудка, а большие дозы (180—240 мг pro die) в большинстве случаев оказывают противоположный эффект. Поэтому малые дозы можно рекомендовать при гипацидных и ахиллических гастритах, когда одновременно имеется понижение часового напряжения секреции и моторной функции желудка. Большие дозы следует назначать при гиперацидных гастритах.

3. Кватерон улучшает самочувствие больных, прекращает боли в области эпигастрии, улучшает сон и аппетит больных. Больные прибавляют в весе, и часто восстанавливается трудоспособность.

Дилижанская городская
больница

Поступило 8.II 1963 г

Ա. Ա. ԹՈՐՈՍՅԱՆ

ԽՐՈՆԻԿԱԿԱՆ ԳԱՍՏՐԻՏՆԵՐԻ ԿՎԱՏԵՐՈՆՈՎ ԲՈՒԺՄԱՆ ՓՈՐՁԸ

Ա մ փ ո փ ո ւ մ

Կվատերոնի ազդեցությունը խրոնիկական գաստրիտների ժամանակ պայմանավորված է ստամոքսի ֆունկցիաների ելքային վիճակով, ինչպես նաև դեղորայքի համապատասխան դոզաներով։ Փոքր դոզաները (60—90 մգ pro die*) մեծամասամբ օժտված են ստամոքսի տարբեր ֆունկցիաների գրգռման երևույթներով, իսկ մեծ դոզանները, գերազանցապես, տալիս են հակառակ ազդեցություն։ Ահա թե ինչու փոքր դոզանները կարելի է առաջարկել հիմնականում այն գաստրիտների դեպքում, որոնք ուղեկցվում են հիպոսեկրետոր և հիպացիդ երևույթներով, իսկ գերդոզանները (180—240 մգ* pro die*) հիպերսեկրետոր և հիպերացիդ գաստրիտների դեպքում։*

Կվատերոնը մեծ մասամբ կանոնավորում է ստամոքսի խախտված մոտորիկան, լավացնում հիվանդի ինքնազգացումը, դադարեցնում ցավերը վերապորային շրջանում, կանոնավորում քունն ու ախորժակը, ավելացնում հիվանդների քաշը, վերականգնեցնում աշխատունակությունը։

ЛИТЕРАТУРА

1. **Мирзоян С. А., Татевосян Т. С.** Журнал экспериментальной и клинической медицины, 1962, т. II, 1, стр. 3.
2. **Мирзоян С. А.** Влияние ганглиоблокирующих средств на двигательную функцию желудка в норме и патологии. Материалы X Всесоюзной конференции фармакологов, токсикологов и химиотерапевтов, посвященной вопросам заболеваний сердечно-сосудистой системы. Волгоград, 1962.
3. **Саркисян А. М.** Моторно-секреторная реакция желудочков малой и большой кривизны желудка к ганглиоблокаторам. Материалы научной сессии, посвященной 40-летию основания института. Ереван, 1963, стр. 61.
4. **Красильников Л. Г.** Терапевтический архив, 1963, 8, стр. 56.
5. **Рысс С. М.** Терапевтический архив, 1963, 8, стр. 49.

ՀԱՅԿԱԿԱՆ ՍՍՌ ԳԻՏՈՒԹՅՈՒՆՆԵՐԻ ԱԿԱԴԵՄԻԱ
АКАДЕМИЯ НАУК АРМЯНСКОЙ ССР

Էքսպեր. և կլինիկ. բժշկ. հանդես

IV, № 6, 1964

Журн. экспер. и клинич. медицины

С. П. МАРТИРОСЯН

ОПЫТ ЛЕЧЕНИЯ БОЛЬНЫХ БРУЦЕЛЛЕЗОМ И ЕГО ХИРУРГИЧЕСКИХ ПРОЯВЛЕНИЙ ПЕРЕЛИВАНИЕМ ИММУННОЙ КРОВИ

Идея использования сыворотки и крови реконвалесцентов с целью иммунотрансфузии не нова. За прошедшие 40 лет после разработки Райтом учения об иммунотрансфузии советские и зарубежные ученые достигли определенных успехов в практическом осуществлении и научном обосновании иммунотрансфузии при различных инфекционных и неинфекционных заболеваниях.

Кровь переболевших доноров переливалась при общей гнойной инфекции, ожоговой болезни, брюшном тифе, скарлатине и других заболеваниях. При этом все авторы [3, 4, 7, 8] высказываются в пользу иммунной крови, указывая на ее несомненные преимущества по сравнению с обычной кровью.

В литературе имеются также данные относительно применения крови переболевших при лечении больных бруцеллезом [2, 6]. Хотя все эти авторы отмечают высокую эффективность иммуногемотрансфузий, однако число их наблюдений столь невелико, что мы не имеем права делать определенные выводы.

Мы поставили перед собой задачу изучить вопрос об иммунотрансфузиях при бруцеллезе и его хирургических проявлениях на большом материале наблюдений и дать сравнительную оценку этому методу.

Данная работа обобщает наш опыт лечения 70 больных, страдающих различными проявлениями бруцеллеза (орхиты, бурситы, артриты и т. д.).

17 больных имели острую форму заболевания, 6—подострую, 47—хроническую. В стадии субкомпенсации было 30 больных, декомпенсации—40. Мужчин было 26, женщин—44. Возраст больных колебался в пределах от 16 до 60 лет.

Из общего числа больных 38 страдали хирургическими проявлениями бруцеллеза (бурситы, орхиты, артриты, абсцессы и т. д.). У всех больных динамически определялись иммунологические реакции, специфическая и общая неспецифическая реактивность организма, морфологический состав периферической крови и др. Реакция Хеддльсона была положительной у 66 человек, Райта—у 60, аллергическая проба Бюрне—у 45, опсоно-фагоцитарная реакция—у 63. Указанные реакции были положительными одновременно у 35 человек.

Для практической деятельности врача, занимающегося вопросами

лечения бруцеллеза, правильный учет реактивности организма имеет важное значение. Выявление состояния реактивности организма дает врачу возможность судить и о целесообразности применения того или другого метода лечения.

Для определения общей неспецифической реактивности организма мы пользовались общеизвестной пробой С. К. Розенталя (нанесение на кожу предплечья смеси, состоящей из 9 объемных частей хлороформа и 1 части этилового спирта). У наших больных эта проба у 7 человек вызвала образование эритемы, у 10—еле заметного волдыря, у 38—волдырей средних или больших размеров, у 15—волдырей чрезмерно больших размеров. На основании результатов пробы Розенталя можно думать, что у 17 больных общая неспецифическая реактивность была пониженная, у 38—нормальная и у 15—резко повышенная.

Нашим тестом при бруцеллезе является также функциональное состояние ретикуло-эндотелиальной системы. В условиях районной больницы мы имели возможность изучить у больных билирубинообразовательную функцию ретикуло-эндотелиальной системы, для чего пользовались пробой В. А. Тарноградского («проба синячка»).

Результаты изучения этой пробы показали: замедленную функцию р. э. с. у 18 больных, нормальную—у 35 и резко нарушенную—у 17.

Переливание иммунной крови мы производили при отсутствии противопоказаний и подтверждении диагноза бруцеллеза.

Как правило, переливались одноименные группы крови переболевших с титром реакции Хеддльсона 1 : 100, 1 : 200. Кровь переливалась капельным способом через каждые 2—3 дня по 150—200 мл. В среднем каждый больной получал 5—6 переливаний.

Положительный результат переливания был отмечен почти у всех больных. В большинстве случаев уже после первых двух вливаний отмечалось улучшение самочувствия и сна больных, появление аппетита, сокращение печени и селезенки, уменьшение локальных проявлений заболевания (орхиты, бурситы и т. д.), понижение температуры.

Для иллюстрации позволим себе привести выдержку из истории болезни одного нашего больного.

Больной М. Н., 40 лет, колхозник, поступил в райбольницу 30. VI. 57 г. с жалобами на сильные головные боли, боли в конечностях и пояснице, отсутствие аппетита. Болеет 2 года. Больной правильного телосложения. Кожа бледно-желтого оттенка, подкожная клетчатка слабо выражена, лимфатические узлы не прощупываются. Температура тела—38°. Пульс —96 ударов в минуту, ритмичный, артериальное давление—80/55. Со стороны внутренних органов нет отклонения от нормы. В области левого локтя имеется припухлость величиною с грецкий орех округлой формы, малоподвижная, эластической консистенции. Кожа над припухлостью не изменена и легко собирается в складки.

Реакции: Хеддльсона—1 : 200, Райта—1 : 200, опсоно-фагоцит.—положительная. Пробы: Розенталя—резко пониженная, Тариноградского—замедленная, Бюрне—слабо положительная (2×2). Кровь: гемогл.—64%, цвет. показатель—08, эрит.—3510000, лейк.—3800, РОЭ—12 мм в час. Лейкоцитарная формула: э.—4%, п.—3%, с.—47%, л.—41%, м.—5%. Моча—без особых отклонений.

Диагноз: Обострение хронического бруцеллеза, бруцеллезный бурсит, декомпенсация.

Лечение проводилось капельным переливанием иммунной крови с титром реакции Хеддльсона 1 : 200, по 150 мл. Слабая посттрансфузионная реакция имела место после первой трансфузии в течение 3 ч. После второго переливания отмечалось значительное улучшение общего состояния больного, восстановление аппетита, уменьшение болей и припухлость в области локтя.

После пяти трансфузий все клинические симптомы заболевания прошли; исчезла также припухлость. Для закрепления полученного эффекта произведено еще одно переливание иммунной крови. Больной выписан из больницы на 21-й день пребывания с клиническим выздоровлением.

Перед выпиской сделаны повторные исследования. Реакции: Хеддльсона—1 : 400, Райта—1 : 400, опсоно-фагоцит.—резко положительная. Пробы: Розенталя и Тарноградского нормальные, Бюрне—отрицательная. Кровь: гемогл.—74%, цвет. пок.—1, эритр.—4320000, лейк.—6200, РОЭ—10 мм в час. Лейкоцитарная формула: э.—3%, п.—4%, с.—62%, л.—28%, м.—3%. Моча—без особых отклонений. Артериальное давление—105/75 мм.

Отдаленные результаты лечения: больной в течение трех лет находился на диспансерном наблюдении и за все это время никаких жалоб не предъявлял, работал в колхозе.

Следует отметить, что больной до иммуногемотрансфузии безуспешно лечился внутривенным введением вакцины.

Эффективность метода иммуногемотрансфузии контролировалась также изучением у больных динамики иммунологических показателей крови, которые наряду с другими тестами служат индикаторами функциональной реактивности р. э. с.

Таблица

Динамика иммунологических реакций до и после лечения иммуногемотрансфузией

Реакции		Количество больных				
		до лечения	после лечения	повышение	без изменения	понижение
Хеддльсона	отрицат.	4	—	30	37	3
	1:100	13	3			
	1:200	22	20			
	1:400	31	47			
Райта	отрицат.	10	3	44	24	2
	1:100	17	10			
	1:200	27	25			
	1:400	16	32			
О. Ф Р.	отрицат.	7	2	58	10	2
	сл. полож.	35	14			
	ум. полож.	24	29			
	резко полож.	4	25			

В таблице приводятся сводные данные о динамике иммунологических реакций наших больных до и после переливания иммунной крови. Из этих данных видно, что переливание иммунной крови в большинстве случаев приводит к стимуляции иммунобиологических свойств больных, страдающих бруцеллезом. Так, у 30 из 70 наших больных (43%) реакция Хеддльсона повысилась и только у 3 (4%) она понизилась. Реакция Райта—у 44 человек (63%) повысилась, у 2 (3%)—понизилась.

Цифры, указывающие на неизменчивость титров реакции Хеддльсона (37) и Райта (24), носят относительный характер, так как эти реакции выше титра 1 : 400 нами не ставились.

Более наглядные данные были получены при изучении опсоно-фагоцитарной реакции. Повышение опсоно-фагоцитарной реакции наблюдалось у 58 (83%) больных, а понижение ее только у 2 (3%).

Говоря о причинах вышеуказанных успехов, естественно предполагать, что они возникают в результате непосредственного введения в организм больного определенного количества антител, содержащихся в крови реконвалесцентов. Однако такое представление, на наш взгляд, будет неверным.

Повышение иммунологических сдвигов организма, как известно, наступает при переливании и неиммунной крови, правда, в меньшей степени.

Мы думаем, что указанный процесс имеет активный характер и зависит от перестройки функционального состояния организма больного, возникшей в ответ на введение иммунной крови со своими многочисленными компонентами.

Несомненно, что при иммунотрансфузиях имеются все предпосылки для возникновения пассивного иммунитета. Однако они прежде всего являются мощными раздражителями активной мезенхимы, что способствует более активной продукции иммунных антител в организме самого реципиента.

Как указывает И. С. Коган (3), антитела, содержащиеся в иммунной крови и передаваемые в качестве элементов пассивного иммунитета, одновременно являются значительными раздражителями ретикуло-эндотелиальной системы, позитивно влияющими на иммуногенез больных.

Переливание иммунной крови, несомненно, сказывается также на аллергической и общей неспецифической реактивности организма больных.

Так, у 38 из 45 наших больных с положительной пробой Бюрне после иммунотрансфузий наблюдалось понижение аллергической пробы, а у 13 проба стала отрицательной. Что касается пробы Тарноградского, то она оставалась после лечения замедленной только у одного больного, в то время как у всех остальных больных по истечении 24 ч. вокруг синего пятна появилась зеленая, зелено-желтая или же желтая окраска, что говорило за то, что билирубинообразовательная функция р. э. стала нормальной.

При определении общей неспецифической реактивности организма по пробе Розенталя после лечения мы наблюдали только у 2 больных образование эритемы и у 1 больного—чрезмерно большого волдыря, а у остальных больных были волдыри средних размеров. Эти данные говорят о том, что после лечения пониженная общая неспецифическая реактивность оставалась у 2 больных, повышенная—у 1, а у остальных она стала нормальной.

Полученные нами результаты дали возможность констатировать зна-

чительную роль иммуногемотрансфузии в нормализации специфической и неспецифической реактивности организма.

Как известно, переливание крови оказывает сложное биологическое воздействие на сосудистые интерорецепторы и на все этажи центральной нервной системы, приводящее прямым или косвенным путем к перестройке функционального состояния организма больного всех его органов и систем. Иммунная же кровь содержит еще специфические антитела, которые, кроме нейтрализации антигена, выполняют и своеобразную роль раздражителей нервной системы и прежде всего нервнорецепторных приборов. В результате этого воздействия возникает ряд сложных процессов, способствующих повышению резистентности организма. У больных бруцеллезом мы наблюдали в большинстве случаев до лечения в той или иной степени выраженную лейкопению, а в некоторых случаях и анемию. После лечения в подавляющем большинстве случаев количество лейкоцитов нормализовалось. Так, если до лечения у 20 наших больных была резкая, а у 22 умеренная лейкопения, то после лечения резкой лейкопении мы не наблюдали, а умеренную отметили только у 13 человек. Если к сказанному прибавить еще способность иммунной крови стимулировать фагоцитарную активность лейкоцитов, то можно согласиться, что иммуногемотрансфузия действительно оказывает на организм больного сложное и многообразное воздействие. Еще И. И. Мечников говорил о необходимости усиления лейкоцитоза при инфекционных болезнях посредством впрыскивания веществ, вызывающих умножение белых кровяных шариков, одновременно усиливая все акты их фагоцитарной деятельности. С другой стороны, наши наблюдения показывают, что параллельно с нормализацией количества лейкоцитов наступает нормализация в лейкоцитарной формуле.

Иммунная кровь обладает также гемостатическим и заместительным действиями, о чем свидетельствует повышение у наблюдаемых нами больных гемоглобина и пониженного до лечения кровяного давления.

В процессе нашей работы мы изучали также интенсивность посттрансфузионных реакций, которые делились на сильную, среднюю, слабую и отсутствующую. Реакцию сильной и средней интенсивности мы наблюдали только у 12 больных, причем после первого переливания, у 16—вообще не наблюдали, а у 42—отмечалась слабая реакция.

Обычно после третьего переливания посттрансфузионные реакции наблюдались очень редко. В тех случаях, когда у больных как общая неспецифическая, так и аллергическая реактивность бывала повышенной, то посттрансфузионная реакция бывала выражена сильнее и наоборот.

Из общего числа больных, лечившихся переливанием иммунной крови, положительного эффекта мы не наблюдали только у 2 человек, что составляет около 3%. Во всех остальных случаях имело место значительное и быстрое улучшение общего состояния больных, которые выписаны или с клиническим выздоровлением (21 человек—30%), или же со значительным улучшением (30 человек—42,8%). Остальные 17 больных (24,2%) были выписаны с клиническим улучшением. Как указывалось,

улучшение в состоянии больных, как правило, сопровождалось повышением иммунологических реакций, нормализацией специфической и общей неспецифической реактивности организма.

В тех случаях, когда имелось вялое клиническое течение заболевания, мы замечали, что вышеприведенные нами тесты, определяющие общее состояние больных, не изменялись или же изменялись в сторону ухудшения.

Из 70 больных, лечившихся переливанием иммунной крови в течение четырех лет, рецидивы заболевания наблюдались у 21 человека (30%).

Аборты бруцеллезной этиологии мы наблюдали у 11 больных от одного до трех раз.

При проверке отдаленных результатов лечения было установлено, что у 8 больных в дальнейшем имелась беременность, которая закончилась нормальными родами.

Мы располагаем также опытом лечения бруцеллеза и его хирургических проявлений также другими методами, в частности вакцинотерапией. С целью сравнения мы позволим себе привести только два показания —частоту рецидива заболевания и средний срок пребывания больных в стационаре. Наши наблюдения показывают, что рецидивы бруцеллеза и его хирургических проявлений при иммуногемотрансфузии встречаются в 30—35%, в то время как при вакцинотерапии они доходят до 38—40%, а среднее количество койкодней составляет при первом методе 21, а при втором 30.

Таким образом, наш опыт лечения бруцеллеза и его хирургических проявлений переливанием иммунной крови, взятой от реконвалесцентов, говорит об эффективности этого метода. Все сказанное дает нам основание рекомендовать иммуногемотрансфузию для лечения бруцеллеза.

Апаранская районная больница

Поступило 19.XI 1962 г.

Ս. Պ. ՄԱՐՏԻՐՈՍՅԱՆ

ԲՐՈՒՑԵԼՅՈԶՈՎ ԵՎ ՆՐԱ ՎԻՐԱԲՈՒԺԱԿԱՆ ԱՐՏԱՀԱՅՏՈՒՄՆԵՐՈՎ ՏԱՌԱՊՈՂ ՀԻՎԱՆԴՆԵՐԻ ԲՈՒԺՄԱՆ ՄԵՐ ՓՈՐՁԸ ԻՄՈՒՆ ԱՐՅԱՆ ՓՈԽՆԵՐԱՐԿՄԱՄԲ

Ա մ փ ո փ ո ւ մ

Բժշկության մեջ արյան փոխներարկումը (իմուն) նորություն չէ։ Սակայն բուժման այս ձևը չի կիրառվել պրակտիկ բժշկության մեջ բրուցելյոզով և հատկապես նրա վիրաբուժական արտահայտումներով տառապող հիվանդների բուժման նպատակով։

Աշխատանքում ընդհանրացված է բրուցելյոզով և նրա վիրաբուժական արտահայտություններով տառապող 70 հիվանդների նշված մեթոդով բուժման փորձը։

Կատարվել է բրուցելյոզ անցկացրած մարդկանց արյան համանուն իմբի կաթիլային փոխներարկում (Հեդդելսոնի ռեակցիայի 1։100-ի 1։200-ի տիտրով), 150—200-ական մլի լիտր, 2—3-օրը մեկ անգամ։

Դրական արդյունքը ստկա է եղել գրեթե մեր բոլոր հիվանդների մոտ: Մեթոդի էֆեկտիվությունը ստուգվել է մի շարք ցուցանիշների ուսումնասիրմամբ: Այդ ցուցանիշների աճը նկատվել է դեպքերի մեծամասնության մոտ: Այսպես, Հեդդելսոնի ռեակցիայի ինտենսիվության բարձրացումը նշվել է դեպքերի 43%, Ռայտի ռեակցիան 63%-ի, Օպսոնո-ֆագոցիտալ ռեակցիան 83%-ով: Մեր կողմից օգտագործված մեթոդը ազդում է հիվանդների օրգանիզմի և ընդհանուր օրգանների սպեցիֆիկ և ընդհանուր ոչ սպեցիֆիկ ռեակտիվության վրա: Բյուռնեի դրական փորձով 45 հիվանդներից 38-ի մոտ (84,4), բուժումից հետո դիտված է նրա ինտենսիվության նվազումը, այդ թվում 13-ի մոտ փորձը դարձել է բացասական: Տարնոգրացկու փորձը բացառությամբ 1-ից, որի մոտ մնացել է դանդաղեցված, բոլորի մոտ նորմալացվել է: Ռոզնթալլի փորձ 2 հիվանդների մոտ մնացել են դանդաղեցված և 1-ի մոտ բարձր, իսկ մյուսների մոտ նորմալացվել է:

Այս տվյալները վկայում են նկարագրված մեթոդի զգալի էֆեկտիվություն: Այս մեթոդով բուժման էֆեկտիվությունը չի կապված օրգանիզմի ալերգիկ վիճակի հետ: Բուժման արդյունքները՝ կլինիկական ապաքինում — 30, զգալի չափով լավացում —42,8 լավացում 24,2 (անփոփոխ 3):

Հիվանդության կրկնում մենք նշել ենք 21 մարդու մոտ (30): Մեր դիտողությունների արդյունքները հիմք են տալիս երաշխավորելու լայնորեն կիրառել բուժման այս ձևը բրուցելյոզով հիվանդների և նրա վիրաբուժական արտահայտումների բուժման համար:

ЛИТЕРАТУРА

1. **Бунин К. В.** Роль иммунитета и аллергии в лечении инфекционных больных. М., 1959.
2. **Выговский А. П.** Советская медицина, 1949, 9.
3. **Коган И. С.** Иммунотрансфузия. УИЭМ, 1940.
4. **Морозкин Н. И.** и др. Современные проблемы гематологии и переливания крови. М., 1936, в. 13—14, стр. 200.
5. **Минасян А. М., Мартиросян С. П.** Сборник научных трудов Армянского ин-та переливания крови. Ереван, 1959, в. 7—8, стр. 95.
6. **Шамов В. Н.** Экспериментальная медицина, 1937, 8.
7. **Schottmüller H.** Zur Therapie des typhus abdominalis. Münch. med. Wchnschr. 42. Okt. 15, 1926.
8. **Tzanck A. et Jaubert A.** De l'immunotransfusion. Bull. acad. med. Paris, 103, p, 696, 1930.

ՀԱՅԿԱԿԱՆ ՍՍՌ ԳԻՏՈՒԹՅՈՒՆՆԵՐԻ ԱԿԱԴԵՄԻԱ
АКАДЕМИЯ НАУК АРМЯНСКОЙ ССР

Էքսպեր. և կլինիկ. բժշկ. հանդես

IV, № 6, 1964

Журн. экспер. и клинич. медицины

Т. М. МУСИНА

КЛИНИКА, ДИАГНОСТИКА И ЛЕЧЕНИЕ МЕТАСТАЗОВ ХОРИОНЭПИТЕЛИОМЫ В ЛЕГКИХ

Особо неблагоприятным свойством хорионэпителиомы является проникновение опухолевых клеток в кровеносное русло и образование метастазов. Наиболее часто при этом поражаются легкие (75%).

В Институте экспериментальной и клинической онкологии АМН СССР за 1959—1964 гг. обследовано 58 больных женской хорионэпителиомой. У 41 больной имелись метастазы в различных органах. Метастатическое поражение легких выявлено у 34 больных, причем у 13 легкие являлись единственным местом расположения метастазов. У 33 из 34 больных первичный очаг хорионэпителиомы располагался в матке, у одной—в трубе. У одной больной имелось первичное поражение хорионэпителиомой верхней доли правого легкого.

Известно, что развитие хорионэпителиомы связано с предшествовавшей беременностью как нормальной (закончившейся родами или искусственным абортом), так и патологической (закончившейся самопроизвольными абортами и особенно — пузырным заносом).

Время появления метастазов варьирует в широких пределах. У 16, среди наблюдаемых нами больных, метастазы в легких выявлены до удаления первичного очага, у 18 больных—после экстирпации матки с придатками (у 8 из них, оперированных вне института, до операции рентгенологическое исследование не производилось).

Как видно из приведенных данных, длительность заболевания хорионэпителиомой в различных группах (так или иначе разрешившихся от беременности) неодинакова. После пузырного заноса хорионэпителиома диагностируется в более или менее ранние сроки развития, однако и в этой группе при продолжительности заболевания, не превышающей 1-го месяца, возникают метастазы. После абортов хорионэпителиома длительное время остается нераспознанной. Хорионэпителиома, возникшая после родов, отличается более злокачественным течением, выражающимся в раннем появлении метастазов.

В частом поражении метастазами больных хорионэпителиомой имеется и доля врачебной вины. Она заключается в том, что возникшие ациклические кровотечения после абортов и родов принимаются за физиологические и только при наличии в анамнезе пузырного заноса мысль врача останавливается на возможности этого заболевания. Основным диагностическим методом заболевания хорионэпителиомой является гистологический метод. Данные исследования соскобов из полости матки

Таблица 1

Сопоставление продолжительности заболевания и выявления метастазов в легких при хорионэпителиоме

Вид родоразрешения при предшествовавшей беременности	Продолжительность симптомов	Количество больных		
		общее	с метастазами	с метастазами в легких
Пузырный занос	до 1 мес.	10	3	2
	2—3	7	4	3
	4—6	1	1	1
	7—12	5	4	4
Итого		23	12	10
Аборт	до 1 мес.	2	2	1
	2—3	2	1	1
	4—6	3	3	3
	7—12	9	9	8
	неизв.	6	3	2
Итого		22	18	15
Роды	до 1 мес.	4	4	3
	2—3	3	3	1
	4—6	2	2	2
	7—12	2	2	2
	неизв.	2		1
Итого		13	11	9
Всего		58	41	34

позволяют установить у больных диагноз хорионэпителиомы. Но далеко не всегда при возникших кровотечениях соскобы, получаемые при выскабливании полости матки, подвергаются гистологическому исследованию, и правильный диагноз ставится только после подавления метастазов.

Таблица 2

Сопоставление количества выскабливаний полости матки и выявленных метастазов в легких

Тип предшествовавшей беременности	Общее число больных с метастазами	Количество выскабливаний				
		нет	1	2	3	4—10
Пузырный занос	23/10	4/0	13/7	5/2	1/1	3/3
Аборт	21/14	3/1	6/3	7/5	2/2	
Роды	13/9	1/1	9/6	2/2	1/0	
Беременность	1/1	1/1				
Всего	58/34	9/3	28/16	14/9	4/3	3/3

Метастатическое поражение легких у 17 больных ни в чем не проявлялось. При изучении данных рентгенологического исследования установлено, что у этих больных, несмотря на множественность метастатических очагов, последние не превышали 2 см в диаметре и располагались в периферических отделах легких. У 7 больных был сухой кашель. Ведущим признаком при метастазах хорионэпителиомы в легких является кровохарканье, которое наблюдалось у 19 из наблюдаемых нами больных, у 4 оно сочеталось с одышкой и болями в области грудной клетки.

Иногда хорионэпителиома впервые проявляется симптомами поражения легких [2, 16]. Такого рода наблюдения исчисляются у нас двумя больными (у одной имелась первичная опухоль легкого, у другой поражение развивалось по типу инфаркта, о чем будет сказано ниже).

Основным методом диагностики метастазов хорионэпителиомы в легких является рентгенологическое исследование. Обобщив данные различных авторов, описавших рентгенологическую картину метастазов хорионэпителиомы, Броне [6] выделяет 3 типа поражения легочной ткани. Для хорионэпителиомы характерно гомогенное поражение в основном периферических отделов легких, по преимуществу двухстороннее, в виде шарообразных, слабой интенсивности неравномерно расположенных очагов (перифокальное воспаление, как правило, отсутствует). Величина таких образований от 0,5 до 2см. Подобные данные получены нами при исследовании 19 больных. Реже встречаются очаги поражения, превышающие 4—5 см, что наблюдалось у 8 больных.

При сравнении рентгенологических данных и данных аутопсии в литературе [17] установлено, что вначале происходит тромбоз артериол легочных сосудов трофобластическими клетками и клеточная инфильтрация, затем некроз окружающей ткани. Распад легочной ткани наблюдался нами у 4 больных. Имеются указания на возможность образования инфаркта вследствие тромбоза трофобластическими клетками. Мы наблюдали это у 1 больной.

Больная Ш., 44 лет, имела 7 беременностей (3 родов и 3 аборта). Последняя беременность в 1951 г. закончилась пузырным заносом, удаленным выскабливанием полости матки. (Развитие пузырного заноса сопровождалось значительно выраженным токсикозом: рвотой, нефропатией). По удалении пузырного заноса периодически на протяжении 2 лет проводилось биологическое исследование мочи на гонадотропины, затем наблюдение было прекращено. В июне 1959 г., спустя 8 лет после удаления пузырного заноса, появился сухой кашель, высокая температура. При рентгенологическом исследовании в правом легком обнаружена тень. При диагнозах пневмонии, хронического бронхита, туберкулеза легких больной проводилось лечение антибиотиками и специфическая терапия. Легочные образования не рассасывались. В марте 1961 г. в правом легком оставался фокус неравномерного уплотнения легочной ткани размером 2×3 см, постепенно переходящий в неизмененную легочную ткань. В связи с подозрением на возможное развитие хорионэпителиомы после пузырного заноса (в июле и октябре 1962 г.) дважды произведено диагностическое выскабливание полости матки, но патологических изменений не было обнаружено. С декабря 1962 г. по июнь 1963 г. больная находилась на стационарном лечении, и впервые произведенная биологическая реакция оказалась положительной. Проведено лечение сарколизином—150, метатрексатом—100 мг, наруж-

ное облучение—3100 ч. При продолжающемся прогрессировании процесса больная с жалобами на кровохарканье, боли в грудной клетке для дальнейшего лечения переведена в ИЭКО. При гинекологическом исследовании выявлено увеличение тела матки соответственно 7—8-недельной беременности, 3 июля 1963 г. произведена экстирпация матки (расширенная) с придатками, резекция сальника (метастаз) с последующей химиотерапией (метатрексат, хризомаллин, 6-меркаптопурин) и гормонотерапией. Несмотря на проводимое лечение, в правом легком на месте уплотнения, рентгенологически имевшего ранее черты воспалительного фокуса, вырос большой метастатический узел. В январе 1964 г. в легких определялись множественные метастазы, первый из которых распадается с образованием полости с горизонтальным уровнем жидкости. Однократно отмечено опорожнение полости с большим выделением гноя. Полость несколько увеличилась в размерах, достигнув 7 см в диаметре. Перманентно проводилось химиотерапевтическое лечение, и, несмотря на рост метастатических образований, больная находится в удовлетворительном состоянии. Таким образом, в данном случае легочные изменения появились 8 лет спустя после пузырного заноса, по-видимому, вследствие инфаркта легочной ткани. На протяжении 8 лет на фоне применяемой терапии наблюдался медленный рост метастатического узла с последующим возникновением других метастазов.

Крайне редко при хорионэпителиоме развивается эмболия, вызванная закупоркой просвета сосудов опухолевыми клетками или вторичными тромбами [1, 3, 4, 6, 10]. При этом ведущими являются симптомы сердечно-легочной недостаточности: одышка, кровохарканье, цианоз слизистых, увеличение печени.

Возникновение единичного крупного очага встречается очень редко и наблюдается по преимуществу при первичной хорионэпителиоме легкого. При этом [5] опухоль склонна располагаться в верхней доле легкого. Диагноз первичной хорионэпителиомы легкого является трудным и если врачи не используют биологической реакции, то они обычно впадают в ошибку. Почти всегда правильный диагноз ставился после исследования удаленной опухоли. Но удаление очага поражения при первичной хорионэпителиоме легкого обычно сопровождается излечением больных. Нам встретилась одна больная с эктопической хорионэпителиомой правого легкого.

Больная Б., 31 год, имела 3 беременности: самопроизвольный аборт, роды и искусственный аборт в 1960 г. Через год лечилась по поводу воспалительного процесса придатков матки. Нарушения менструального цикла не было. В августе 1962 г. появилось кровохарканье, продолжавшееся в течение 3 мес. При рентгенологическом исследовании обнаружено изменение в правом легком, расцененное как туберкулезное поражение. Больной проводилось специфическое лечение, не давшее эффекта. С диагнозом «доброкачественная опухоль верхней доли правого легкого» произведена сегментарная резекция. При исследовании удаленной опухоли обнаружена хорионэпителиома. Через 1,5 мес. после операции биологическая реакция на гонадотропины стала отрицательной. В удаленной матке (произведена экстирпация матки с придатками) элементов опухоли не обнаружено.

Подчас трудно бывает разграничить случаи метастатического поражения и так называемые эктопические хорионэпителиомы, и многие авторы склонны считать опухоли, расположенные вне матки (кроме тератогенных), метастазами. R. Roellase выделяет третий тип поражения при хорионэпителиоме—силиарное поражение легочной ткани и называ-

ет его «милиарным раком», считая его идентичным милиарному туберкулезу.

Для уточнения диагноза хорионэпителиомы и для контроля при лечении ценные данные дает биологический метод исследования мочи на гонадотропные гормоны.

Бронхоскопия при диагностике метастазов в легких при хорионэпителиоме, по мнению авторов, применявших этот метод, не оправдала себя. При цитологическом исследовании секрета, взятого при бронхоскопии, Пил [15] обнаружил клетки хорионэпителиомы. Другие, однако, не обнаружили опухолевых клеток при цитологическом исследовании мокроты. Широкого распространения эти методы при диагностике метастазов в легких не получили.

Лечение больных с метастазами в легких осуществляется применением хирургического, гормонального, лучевого, а в последние годы и химиотерапевтического методов. Единичные случаи благоприятного течения заболевания—исчезновение метастазов после оперативного удаления первичного очага—не снижает потребности в дополнительных лечебных мероприятиях в целях подавления роста метастатических опухолей. Исчезновение опухоли наблюдалось у отдельных больных от применения одного лучевого метода [7, 12, 13], гормонального [8], комбинированного (А. К. Первова, 1955).

С появлением химиотерапевтических препаратов открылись новые возможности лечения хорионэпителиомы и, в частности, легочных метастазов. Наибольшее число лекарственных препаратов, используемых при хорионэпителиоме, относится к группе антиметаболитов (они направлены на нарушение обменных процессов в пролиферирующих клетках). При этом используются антипурины и антипиримидины в качестве ингибиторов роста и для непосредственного подавления синтеза нуклеиновых кислот. Одни из этих препаратов являются антагонистами фолиевой кислоты (метатрексат и аминоптерин), препятствующими превращению ее в фолиниевую кислоту, другие являются производными пурина (6-меркаптопурин) и направлены на торможение синтеза нуклеиновых кислот. Кроме того, используется нитромин, противоопухолевые антибиотики—митомицин «С», саркомицин и др. По данным литературы [9], при применении метатрексата в сочетании с оперативным удалением матки и придатков получены следующие результаты: у 22 из 52 больных наступила полная регрессия метастазов в легких, у 6—временная ремиссия, у 22—эффект отсутствовал.

В ИЭКО лечение больных хорионэпителиомой осуществлялось комплексным методом (хирургический, гормональный, лучевой и химиотерапевтический). Из химиопрепаратов использовались метатрексат, аминоптеран, 6-меркаптопурин, сарколизин, митомицин «С» и отечественный противоопухолевый антибиотик—хризомаллин. На метастазы во влагалище и параметральной клетчатке одновременно с химиотерапией и гормонотерапией (тестостероо-пропионат) в послеоперационном периоде

применялось лучевое воздействие—наружное облучение и близкофокусная терапия.

Метатрексат применялся per os прерывистыми курсами: разовая доза 25 мг на протяжении 4—5 дней, общая доза за курс 100—120 мг. Интервалы между курсами 7—12 дней. При внутривенном введении препарат применялся более растянутым курсом и меньшими дозами—по 5 мг 8—10 дней. При появлении токсического действия сокращался курс и увеличивалось время между курсами. Терапевтический эффект получен у 5 из 11 больных с метастазами; у 2 больных наблюдалось полное исчезновение метастазов в легких (суммарная доза 500—700 мг). У одной из этих больных спустя 6 мес. после окончания лечения наблюдался рецидив метастазов, который излечен повторными курсами. У трех больных наблюдалось временное уменьшение метастазов с последующим прогрессированием процесса. У 3 больных эффекта не получено. Трем больным из-за токсического действия лечение метатрексатом прекращено и в дальнейшем заменено другими препаратами. Метатрексат оказывает сильное токсическое действие на организм (описаны даже летальные исходы). Он вызывает депрессию костного мозга, проявляющуюся в лейкопении и тромбоцитопении, поражение слизистых желудочно-кишечного тракта (стоматиты, фарингиты и т. д.), кожную сыпь, расстройства со стороны центральной нервной системы. Наряду с достигнутым терапевтическим эффектом у 5 наших больных мы наблюдали и токсическое действие препарата после применения 350—500 мг. При этом доминирующим являлось поражение слизистых желудочно-кишечного тракта. При лечении осложнений применялись: полужидкая диета, парэнтеральное введение жидкостей, полоскание полости рта дезинфицирующими растворами. Как правило, все явления исчезали в течение первых 7 дней после прекращения лечения.

Для профилактики осложнений, возникающих со стороны кроветворной системы, и для борьбы с ними проводилась гемостимулирующая терапия, включающая регулярные гемотрансфузии, независимо от показателей крови. Возможно, что именно благодаря этому у наших больных не наблюдалось часто встречающейся при применении метатрексата лейкопении и тромбоцитопении (количество лейкоцитов не снижалось ниже 2500).

Аминоптерин, который также относится к группе антифолиевых препаратов, при хорионэпителиоме впервые применен нами. До этого препарат использовался при лечении острых лейкозов. Мы применяли его per os по 0,5 мг ежедневно в течение 6 дней на курс и после 6-дневного интервала возобновлялся следующий курс, так до 4—5 курсов. У 2 из 6 больных при наличии метастазов в легких, влагалище и параметрии достигнуто полное излечение. У 3 больных наблюдалась временная ремиссия, у одной больной эффект не получен. Токсическое действие препарата (стоматит, кожная сыпь) наблюдалось у 2 больных в слабой форме.

6-меркаптопурин давался per os по 300—400 мг ежедневно в течение 10 дней, на курс 3—4 г, с перерывами по 10 дней, до 3—5 курсов. В

результате у 5 больных (из 13 с метастазами) достигнуто полное излечение после 1—3 курсов лечения, у 3 наблюдалось временное улучшение общего состояния и уменьшение метастазов. У 2 больных лечение прервано из-за токсического действия и у одной—из-за отсутствия эффекта. 6-меркаптопурин вызывает более выраженное угнетение функции костного мозга, чем метатрексат, особенно у больных, подвергшихся лучевому лечению. При этом отмечалось падение лейкоцитов до 300 (у 2 больных) и тромбоцитов—до 90 тыс. Картина крови нормализовалась обычно через 10—14 дней.

Применение сарколизина при хорионэпителиоме матки начато в институте с 1959 г. Сарколизин вводился внутривенно и внутрибрюшинно по 30—50 мг 1 раз в неделю до 100—300 мг в суммарной дозе. У трех больных препарат применялся в сочетании с хорионическим гормоном в расчете на большую эффективность комбинированного лечения. У 2 из 5 больных получена временная ремиссия, выражавшаяся в улучшении общего состояния, стабилизации метастатического процесса в легких. У 3 больных эффекта не получено. Осложнение (лейкопения) наблюдалось у всех больных.

Применение митомицина «С» осуществлялось в виде внутривенного введения по 2—4 мг через 1—2 дня, курсовая доза 24—60 мг. У одной из 7 больных достигнуто полное исчезновение метастазов, но через год был выявлен рецидив, который был ликвидирован после применения курса метатрексата (наблюдение велось 2 г. 10 мес.).

При применении хризомаллина терапевтический эффект получен у 5 из 13 больных: у одной больной (имевшей метастазы в легких и влагалище) отмечено почти полное исчезновение метастазов; дополнительно проведено облучение области малого таза. У другой больной исчезли метастазы в легких, у остальных больных отмечалась временная стабилизация метастатического процесса в легких.

Отсутствием эффекта или сильным токсическим действием препарата была вызвана необходимость замены одного препарата другим, что позволяло в некоторых случаях добиваться излечения больных или стабилизации процесса в легких.

У 11 из 13 больных с полной ремиссией метастатические очаги (множественные) не превышали 2 см в диаметре, причем у 5 имелось поражение одного легкого. При продолжительности наблюдения (8 мес. и 2 г. 9 мес) у 3 больных мы наблюдали рецидирование метастазов через 3—6 мес. после прекращения лечения; у 2 наступило исчезновение метастазов после повторных курсов химиотерапии, у третьей—спустя 3 мес. после лечения возникли симптомы поражения позвоночника. На аутопсии обнаружены множественные метастазы в легких, в параметральной клетчатке, сосудах малого таза. Опухоль врастала в позвоночник, разрушая костную ткань. 9 больных имели только временную ремиссию, она выражалась в улучшении общего состояния, снижении температуры, уменьшении кашля, одышки, у одной больной— стабилизация метастатического процесса. У 12 больных мы не могли отметить явного эф-

Таблица 3

Действие химиотерапевтических препаратов на метастазы хорионэпителиомы в легких

Препарат	Общее число больных	Больные с метастазами	Эффект		Без эффекта	Замена из-за	
			полный	временный		токсичности	отсутствия эффек.
Метатрексат	17	12	3	3		3	3
Аминоптерин	6	6	2		1		3
6-меркаптоп.	15	12	5	2	2	3	1
Сарколизин	8	7		1	5		1
Хризомаллин	16	13	1	4		1	7
Митомицин „С" . . .	7	7	1				6
Итого	69	57	12	9	8	7	21

фекта от воздействия лекарственными препаратами, но совершенно очевиден был медленный рост метастазов.

Падение титра гонадотропинов в моче не аналогично исчезновению метастазов в легких. У 9 больных регрессия метастазов сопровождалась исчезновением гонадотропинов. У 4 больных отмечалось уменьшение метастазов, однако титр гонадотропных гормонов не менялся. У одной больной заболевание протекало на фоне отрицательной биологической реакции, и у одной отмечено исчезновение гонадотропинов раньше исчезновения метастазов.

Выводы

1. При хорионэпителиоме метастазы в легких могут возникнуть на фоне краткого периода выраженной симптоматологии заболевания (не превышающего 1 мес.).

2. Почти в 50% случаев метастазы в легких не дают на первых порах никаких клинических симптомов. Основным же признаком поражения легких является кровохарканье.

3. Характерным для метастатического поражения легких хорионэпителиомой является: двухстороннее поражение, множественное, мелкими очагами, не превышающими 2 см в диаметре, без перифокального воспаления; реже очаги достигают 4—5 см в диаметре. Первичная хорионэпителиома легкого представляет собой единичный очаг с четкими контурами. До оперативного вмешательства правильный диагноз можно поставить только с помощью биологического метода.

4. Лечебное воздействие на метастазы в легких, осуществляющееся применением гормонального и лучевого методов, дает излечение лишь в единичных случаях. Включение химиотерапии в состав комплексного лечения позволяет достичь у одних больных исчезновения метастазов в легких, а у других—торможения их развития или стабилизации на те или иные сроки.

Московский институт экспериментальной и клинической онкологии АМН СССР

Поступило 3.VII 1964 г.

Տ. Մ. ՄՈՒՍԻՆԱ

ԹՈՔԵՐՈՒՄ ԽՈՐԻՈՆԷՊԻԹԵԼՈՄԱՅԻ ՄԵՏԱՍՏԱԶՆԵՐԻ ԿԼԻՆԻԿԱՆ, ԱԽՏՈՐՈՇՈՒՄԸ ԵՎ ԲՈՒԺՈՒՄԸ

Ա մ փ ո փ ո ւ մ

Արգանդի խորիոնէպիթելոմայով 58 հիվանդներից թոքերի ախտահարում նկատված է 35 հիվանդի մոտ։ Թոքերում մետաստազների զարգացման հիմնական ախտանիշը՝ արյունաթքումը նշվել է 19 հիվանդի մոտ. խորիոնէպիթելոմայի թոքային մետաստազների համար ռենտգենաբանորեն բնորոշ է բազմաթիվ, մանրօջախային ստվերների առաջացումը, որոնց տրամագիծը 2 սմ ավել չի լինում և տեղակայված են երկու թոքերում։ Հնարավոր է ավելի մեծ քայքայվող օջախների զարգացում (4—5 սմ)։

Խորիոնէպիթելոմայի թոքային մետաստազներով հիվանդների բուժումը իրագործվում է կոմպլեքսային մեթոդով։ Քիմիոթերապևտիկ դեղամիջոցներից օգտագործվել են՝ մետատրեկսատ, ամինոպտերին, սարկոլիզին, խրիզոմալին, 6 մերկապտոպուրին, միտոմիցին «C»։ Չկա ոչ մի դեղամիջոց, որը նույնանման ներգործություն ունենա բոլոր հիվանդների վրա։ Տոքսիկ ազդեցությունը, էֆեկտի բացակայությունը ստիպում են մի դեղամիջոցը փոխարինել մյուսով։ Հետևանքը լինում է այն, որ հնարավոր է լինում ստանալ բուժական էֆեկտ առանձին հիվանդների մոտ (11 հիվանդի մոտ՝ լրիվ, հետագա 9 հիվանդի մոտ՝ ժամանակավոր ռեմիսսիա)։ Մետաստազների անհայտացման դեպքում հիվանդները կարիք ունեն պրոֆիլակտիկ բուժման՝ կրկնվող բուժաշրջաններով 1—1,5 տարվա ընթացքում։

ЛИТЕРАТУРА

1. **Коган Б. Б.** Подострое легочное сердце при хорионэпителиоме. Терапевтический архив, 1964, 4, стр. 119.
2. **Семина Т. В.** Случай хорионэпителиомы матки с метастазами в легких. Сборник научных работ врачей-терапевтов научн. об-ва терапевтов Вологодской обл. 1963, стр. 79.
3. **Ahumada J. C., Sammarting R., Chevalier R.** Zur kennfnis des endoarteriellen choriocarzinoms der Lunge, Gebertshilfe und Frauenheilh, 1956, 16, 9, 743—754.
4. **Baghawe K. D., Brooks W. D.** Subcute pulmones hypertrnsion due to chorion epiteliome, Lancet, 1959, 1, 653—658.
5. **Brigand H. L., Bronet G.** Characteres clinlques des chorionepithelioma pulmonaires indication operatoires, F. Frans. de medecine et chirurque thoraciques, 1960, 14, 1, 65—71.
6. **Bronet G.** Les chorio-epitheliomas intrathoraciques, Paris, 1959.
7. **Brown A., Snadgrass W., Pratt O.** Latent choriocarcinoma, Am. J. Obst and Gyn., 1940, 38, 4, 564—568.
8. **Herold J.** Chorionepitheliomes et metastasis pulmonaires, C. R. Sos. Fran Gynec., 1961, 1, 11—12.
9. **Hertz R., Lipsett M., Lewis F.** &—years experience with the chemotherapy of metastasis choriocarcinoma and related throfoblastic tumors in women, Am. J. Obstet., 1961, 82, 3, 631—640.
10. **Gadd R.** Chorionepithelioma. A report of a case with unusual featufes, J. Obst. Brit. Emp., 1956, 63, 4, 594—596.

11. **Garin-Iajoie L.** A case of chorionepithelioma of the lungs, Am. J. Obstetr., 1954, 68, 1, 391, 401.
12. **Nolan J., Cook** E., **Dalke W.**, Metastasis pulmones chorionepitheliomes with recovery in two cases. J. of Surgery Obst. and Gyn., 1955, 63, 31, 101.
13. **Mazer C., Edeiken L.** Value of Aschgeim-Zondek reaction in diagnosis an prognosis of chorionepithelioma Am. J. Obst., 1933, 26, 195.
14. **Novak E., Koff A.** Chorionepithelioma with spesial reference to dissapearance of the primary uterine tumors. Am. J. Obst., 1930, 20, 153—154.
15. **Peel J., Dawson J., Mather G.** Choriocarcinoma. A report of two cases with unusual features. J. Obst. Brit. Emp., 1955, 62, 2, 232—238.
16. **Siegler S., Ravid J., Tobin S.** An appraisal of chorionepithelioma based on observation in 12 cases. Am. J. Obst., 1950, 60, 3, 586—604.
17. **Soond-Hung Chao, Wn** Pao-chen, Ho Tsei-hva, The treatment of choriocarcinoma and chorioadenoma destruehs with 6-mercaptopurini and surgeri. Cancer research. 1962, 441—463.

ՀԱՅԿԱԿԱՆ ՍՍՌ ԳԻՏՈՒԹՅՈՒՆՆԵՐԻ ԱԿԱԴԵՄԻԱ
АКАДЕМИЯ НАУК АРМЯНСКОЙ ССР

Էքսպեր. և կլինիկ. բժշկ. ճանդես

IV, № 6, 1964

Журн. экспер. и клинич. медицины

В. А. АЛЕКСАНЯН, А. В. ТАТЕВОСЯН, С. К. АРУТЮНЯН С. М. ГРИГОРЯН, Р. А. МАНУКЯН, Р. Г. КАНТАРДЖЯН

НЕКОТОРЫЕ ВОПРОСЫ ЭПИДЕМИОЛОГИИ ДИФТЕРИИ В АРМЯНСКОЙ ССР В ПЕРИОД ЕЕ ЛИКВИДАЦИИ И ЭФФЕКТИВНОСТЬ МЕТОДОВ ПРИВИВОК В ОЦЕНКЕ РЕАКЦИЙ ШИКА И ИЕНСЕНА

Заболеваемость дифтерией в Армянской ССР за последние три года благодаря принятым мерам снижена, и в настоящее время мы находимся на пути ее ликвидации.

Учитывая предварительные эпидемиологические данные о ценности интенсивного метода иммунизации, предложенного в Армении А. Б. Алексаняном [1, 2, 3, 4], мы поставили перед собой задачу изучить его эффективность в широком эпидемиологическом опыте и в оценке иммунобиологических реакций Шика и Иенсена.

Для правильной оценки полученных нами результатов исследований считаем необходимым вкратце привести некоторые статистические данные по заболеваемости дифтерией в нашей республике за прошедшие 43 года.

Известно, что в прошлом (до 1920 г.) заболеваемость дифтерией в Армении наблюдалась постоянно, периодически усиливаясь через каждые 5—8 лет. В первые годы установления Советской власти (до 1928 г.) показатели заболеваемости дифтерией были низкими, что объясняется «периодом затишья» («закон периодичности»), а также недостаточным учетом и регистрацией больных. Первый подъем дифтерии имел место в 1929 г., а в 1931 г. заболеваемость достигла своей кульминации: 14,2 на 10 000 населения по республике и 59,0—по г. Еревану. Повышенная заболеваемость дифтерией в Ереване наблюдалась до 1934 г., после чего она из года в год стала снижаться. Такое благополучие (один-два случая на 10 000 населения) продолжалось в течение 21 года. В дальнейшем, вследствие ослабления внимания к прививочным мероприятиям, заболеваемость с 1955 по 1958 г. стала расти — от 6,8 в 1955 г. до 10,9 в 1958 г. [5].

В 1957 г. высока была восприимчивость детей к дифтерии в Ереване и в оценке реакции Шика; так, например, в 1957 г. было обнаружено от 30,2 до 38,3% Шик-положительных детей. Такое положение диктовало необходимость принятия решительных мер, а также применения более интенсивного метода прививок. Благодаря принятым мерам заболеваемость дифтерией в дальнейшем стала неуклонно снижаться: коэффициент заболеваемости в 1959 г. равнялся 5,3; в 1960 г.—3,3; в 1961 г.—1,8 и в

1962 г.—0,3. В частности, по г. Еревану заболеваемость на 10 000 населения сответственно равнялась: 6,2; 3,7; 1,9 и 0,3.

Снижение заболеваемости дифтерией за последние 3 года имело место благодаря более организованному осуществлению прививочных мероприятий (особенно благодаря применению интенсивного метода прививок) и сравнительно более высокому, почти исчерпывающему охвату прививками детей в возрасте от 6 мес. до 12 лет.

О преимуществе интенсивного метода противодифтерийных прививок сравнительно с существующей схемой иммунизации, рекомендованной инструкцией Минздрава СССР, представляется возможным судить как в оценке иммунобиологических реакций (реакция Шика и Иенсена), так и эпидемиологических наблюдений.

Реакции Шика и Иенсена нами применены в Ереване и в прилегающих к нему двух районах — Эчмиадзинском и Аштаракском.

В Эчмиадзинском районе в прошлые годы заболеваемость дифтерией находилась на сравнительно высоком уровне. Благодаря усилению прививочных мероприятий (улучшению качества прививок и широкому охвату детей) заболеваемость дифтерией за последние 2 года доведена до спорадических случаев. В детских коллективах Эчмиадзинского района, где в основном были охвачены более младшие группы детского населения, положительно реагировали на реакцию Шика в пределах 3—5%.

В противовес этому восприимчивость детей к дифтерии в Аштаракском районе, по данным реакции Шика, была высокой. Реакция Шика в этом районе ставилась на детях, ранее получивших прививки общепринятым методом. Из 908 детей в возрасте 7—12 лет положительно реагировало 20,7%.

Почти аналогичная картина наблюдалась и среди детей, посещавших детские ясли и детские сады г. Аштарака и с. Ошакан (табл. 1).

Таблица 1

Реакция Шика в г. Аштараке и с. Ошакан в 1961 г.

Наименование детских учреждений	Возраст	Всего подвергнуто реакции Шика	Положительно реагировавшие в %
Школы	7—12	908	20,7
Аштаракская неполная средняя школа	7—12	318	10,1
Аштаракская средняя школа	7—12	255	12,9
Аштаракская русская школа	7—12	51	8,7
Ошаканская средняя школа	7—12	284	23,5
Детясли, детсады	2—6	152	13,9
Аштаракский детсад	4—6	99	10,1
Ошаканские 2 детсада и детясли	2—6	53	18,8

Высокий процент положительных реакций Шика среди привитых наблюдался также среди школьников, детей детских садов и яслей в с. Лусакерт того же района (18—19%).

Реакция Шика в школах и детских садах г. Еревана была проведена в течение 1962 г. Более низкие показатели восприимчивости детей к дифтерии нами были получены в Ереване среди детей, привитых интенсивным методом иммунизации (табл. 2).

Таблица 2

Результаты реакции Шика у школьников г. Еревана в течение 1962 г.

Метод прививки	Наименование объекта	Возраст исследованных детей	Число исследованных детей	Положительная реакция Шика	
				абс.	%
Общепринятый	школа	7—12	958	56	5,8
	детсад	3—7	392	37	9,4
Всего		3—12	1350	93	6,9
Интенсивный	школа	7—12	1555	9	0,5
	детсад	3—7	738	36	4,8
Всего		3--12	2293	45	1,9

Особенно показательны данные школы-интерната № 7, школ № 14, 44, 49, где из 1477 детей, иммунизированных интенсивным методом прививок, с положительной реакцией Шика было всего 8 (0,5%).

Изучение восприимчивости к дифтерии в детских садах показало, что часть детей положительно реагировала на реакцию Шика по причине несвоевременного их привития против дифтерии; некоторая же часть детей, как выяснилось, относилась к рефрактерной, слабо реагирующей на прививки категории детей. Все дети с положительной реакцией Шика своевременно были подвергнуты повторной иммунизации.

Насколько велико значение повторной иммунизации ранее привитых детей, положительно реагировавших на реакцию Шика, легко убедиться, ознакомившись с результатами проведенных повторных реакций Шика (табл. 3).

Аналогичные результаты были получены нами и в других детских коллективах.

Когда еще интенсивный метод иммунизации не был внедрен в практику, то среди привитых обычным методом детей наблюдалась сравнительно более высокая восприимчивость к дифтерии. В настоящее время положительно реагирующие на реакцию Шика дети встречаются значительно реже. Если среди детей, привитых обычным методом, процент положительно реагировавших на реакцию Шика доходил до 10—20%, а в отдельных коллективах и выше 20%, то после применения интенсивного метода иммунизации восприимчивость к дифтерии в оценке реакции Шика наблюдается только в 2—5%. В подтверждение сказанного можно привести данные хотя бы по одному району г. Еревана, где положительная реакция Шика в 1960 г. была у каждого третьего, четвертого ребенка (табл. 4).

Таблица 3

Результаты повторных реакций Шика в некоторых детских коллективах г. Еревана в течение 1962 г.

Наименование детского коллектива	Дата постановки реакции Шика	Всего подвергнуто реакции Шика	Положительная реакция Шика в %	Уменьшение числа положительно реагировавших на реакцию Шика
Школа № 83	март	336	7,4	Более чем в 3 раза
	декабрь	408	2,2	
Школа-интернат № 12	май	204	4,9	Более чем в 3 раза
	декабрь	227	1,3	
Детский сад № 89	май	129	10,5	Более чем в 8 раз
	ноябрь	79	1,2	
Детский сад № 98	май	56	5,3	Около 2 раз
	ноябрь	109	2,7	
Детский сад № 84	май	70	10,0	В 10 раз
	ноябрь	92	1,0	
Детский сад № 138	май	69	17.4	Более чем в 4 раза
	ноябрь	78	3,8	

Таблица 4

Результаты реакции Шика в районе им. Орджоникидзе г. Еревана в 1960 г.

Наименование детского коллектива	Возраст	Всего подвергнуто реакции Шика	Положительная реакция Шика в %
Школы	8—10	2577	25,0
Детские сады	3—4	324	25,2
Дети, не посещающие эти коллективы	3—4	207	32,2
Всего	3—10	3108	25,7

Такой высокий процент неиммунных детей и высокая заболеваемость в районе им. Орджоникидзе в прошлые годы диктовали необходимость массового проведения интенсивного метода вакцинации, в результате которой имело место резкое снижение заболеваемости (в 1962 г. в этом районе было зарегистрировано всего 6 случаев дифтерии против 123 случаев в 1958 г.). Об этом же говорят результаты определения восприимчивости детей к дифтерии по реакции Шика (табл. 5).

Говоря об интенсивности реакции Шика, следует отметить, что кожная проба в подавляющем большинстве случаев (90—95%) выражалась у детей в виде слабо выраженной реакции (в виде одного плюса). Такой интенсивно выраженной реакции, какая наблюдалась в том же районе и вообще в г. Ереване в 1957 г. [5 и др.] в виде хорошо выраженной красноты, широко разлитого инфильтрата и даже в ряде случаев некроза, в 1962 г. нами не наблюдалось.

Резюмируя вышесказанное в отношении реакции Шика, поставленной более чем у 12 000 детей, мы приходим к заключению, что в настоящее время, в период ликвидации дифтерийной заболеваемости, в результате массового применения интенсивного метода иммунизации созданы широкие иммунные слои детского населения и благодаря искусственно

Таблица 5

Результаты реакции Шика в районе им. Орджоникидзе г. Еревана в течение 1962 г.

Наименование школы	Всего подвергнуто реакции Шика	Процент положительно реагировавших
Школа № 39	228	0
„ № 7	152	0
„ № 14	212	0
„ № 16	221	0,9
„ № 9	423	1,6
„ № 33	287	2,0
„ № 64	199	2,6
„ № 57	149	2,7
„ № 35	403	3,2
„ № 17	330	3,6
„ № 119	187	4,2
„ № 123	297	4,3
„ № 45	295	4,7
„ № 58	142	5,5
„ № 73	204	6,3
„ № 34	377	7,1
„ № 53	146	8,2
Всего . . .	4252	3,4

созданному массовому напряженному иммунитету восприимчивость к дифтерии очень низка.

Помимо применения реакции Шика, одновременно мы определяли уровень антитоксического иммунитета у детей посредством постановки реакции Иенсена. Этим методом была исследована 141 сыворотка крови детей (табл. 6).

Таблица 6

Содержание антитоксина в сыворотках крови детей, иммунизированных различными методами

Метод иммунизации	Число обсл. детей	Титр антитоксина (АЕ)									
		4	2	1	0,5	0,2	0,1	0,05	0,025	0,02	средний титр
Общепринятый .	48	—	—	—	13	4	16	5	5	5	0,19±0,061
Интенсивный . .	93	4	6	18	4	8	19	10	9	15	0,56±0,017

Сравнивая результаты изучения сывороток крови детей, иммунизированных интенсивным и общепринятым методами прививок, мы приходим к заключению, что уровень содержания антитоксина в сыворотке крови детей, привитых интенсивным методом, гораздо выше, чем это наблюдается у детей, иммунизированных обычным методом: количество антитоксина при интенсивной иммунизации колебалось в большинстве случаев в пределах от 0,05 до 4 АЕ, тогда как титр антитоксина в сыворотках крови детей, привитых общепринятым методом, не превышал 0,5 АЕ.

Статистически достоверный средний титр антитоксина у детей, привитых общепринятым методом, равнялся 0,19±0,061, а у детей, получивших интенсивную иммунизацию, 0,56+0,017, или почти в три раза больше (2,9 раз).

Наконец, мы хотели бы остановиться еще на одном вопросе, имеющем отношение к заболеваемости дифтерией. Считается установленным, что правильная организация прививок влияет на резкое снижение заболеваемости до единичных случаев. Но при этом главное внимание должно быть обращено, в первую очередь, на крупные города (плотность населения). Жизнь доказала правильность этого довода: с резким снижением заболеваемости дифтерией в г. Ереване заболеваемость в последние годы снизилась до редко встречаемых случаев и в окружающих Ереван районах республики—Эчмиадзинском, Арташатском, Октемберянском, Аштаракском, Абовянском и др.

Для полной ликвидации дифтерии в городах и селах нашей республики необходимо добиться в течение ближайших лет полного охвата прививками детей в возрасте от 5—6 мес. до 12 лет. Исключение составляют дети, у которых имеется клиническое противопоказание; кстати сказать, противопоказания эти, как правило, носят временный характер. Что касается рефрактерных детей (слабо реагирующих на активную иммунизацию), которые по причине восприимчивости могут поддерживать заболеваемость дифтерией, то их следует возможно полно иммунизировать путем массовой постановки реакции Шика с последующей обработкой тех, у кого реакция положительная.

Наши наблюдения в течение ряда лет приводят к выводу, что применяемая в практике схема иммунизации против дифтерии должна быть изменена в сторону повышения ее иммунобиологической и эпидемиологической эффективности. С этой точки зрения, предложенный в Армянской ССР интенсивный метод иммунизации, на наш взгляд, заслуживает самого серьезного внимания, как метод эпидемиологически гораздо более эффективный.

Институт эпидемиологии
и гигиены Армянской ССР

Поступило 20.I 1964 г.

Վ. Ա. ԱԼԵՔՍԱՆՅԱՆ, Ա. Վ. ԹԱԴԵՎՈՍՅԱՆ, Ս. Կ. ՀԱՐՈՒԹՅՈՒՆՅԱՆ, Ս. Մ. ԳՐԻԳՈՐՅԱՆ,
Ռ. Ա. ՄԱՆՈՒԿՅԱՆ, Ռ. Գ. ՂԱՆԹԱՐՋՅԱՆ

ՄԻ ՔԱՆԻ ԷՊԻԴԵՄԻՈԼՈԳԻԱԿԱՆ ՀԱՐՑԵՐ ՀԱՅԿԱԿԱՆ ՍՍՌ-ՈՒՄ ԴԻՖՏԵՐԻԱՅԻ ԼԻԿՎԻԴԱՑՄԱՆ ՇՐՋԱՆՈՒՄ ԵՎ ՊԱՏՎԱՍՏՄԱՆ ՄԵԹՈԴՆԵՐԻ ԱՐԴՅՈՒՆԱՎԵՏՈՒԹՅԱՆ ԳՆԱՀԱՏՄԱՆԸ ՇԻԿԻ ԵՎ ԻՆՆՍԵՆԻ ՌԵԱԿՑԻԱՆԵՐՈՎ

Ա մ փ ո փ ո ւ մ

Շնորհիվ ձեռնարկված հակահամաճարակային միջոցառումների, վերջին երեք տարիների ընթացքում, դիֆտերիայով հիվանդացությունը մեր հանրապետությունում զգալի չափով իջել է և ներկայումս դանվում է իր լիկվիդա-

ցիայի շեմքին։ Այսպես՝ դիֆտերիայով հիվանդացության ինտենսիվ ցուցանիշը 10000-բնակչին, հանրապետությունում 1959 թ. 5,3-ից իջել է մինչև 0,9-ի՝ 1962 թ.։ Նույն տարիներին Երևանում այն կազմել է համապատասխանաբար 6,2—0,3։

Դիֆտերիայի իջեցմանը նպաստել է նաև կիրառվող ինտենսիվ մեթոդը։ Մեր կողմից ուսումնասիրվել են այդ մեթոդի էպիդեմիոլոգիական և իմունոլոգիական էֆեկտիվությունը։ Իմունոլոգիական հետազոտությունները կատարվել են Շիկի և Իենսենի ռեակցիաների օգնությամբ։ Հետազոտության արդյունքները ցույց են տվել, որ այն վայրերում, որտեղ դիֆտերիայի դեմ պատվաստումները կատարվել են ընդունված մեթոդով, Շիկ դրական երեխաների տոկոսը եղել է ավելի բարձր, քան ինտենսիվ մեթոդով պատվաստվածների մոտ։ Նման արդյունքներ են ստացվել նաև պատվաստված երեխաների արյան շիճուկում հակատոքսինների տիտրի որոշման ժամանակ։ Ինտենսիվ մեթոդով պատվաստված երեխաների արյան շիճուկի մեջ անտիտոքսինների քանակը ավելի բարձր էր, քան սովորական մեթոդով պատվաստվածների արյան շիճուկում։ Մեր կողմից կատարված հետազոտությունները գալիս են ապացուցելու ինտենսիվ մեթոդի առավելությունը պրոֆիլակտիկ պատվաստումների սովորական մեթոդի նկատմամբ։

ЛИТЕРАТУРА

1. **Алексанян А. Б.** Труды Второй сессии отделения гигиены, микробиологии и эпидемиологии АМН СССР, 1948, стр. 187.
2. **Алексанян А. Б.** В кн.: XII Всесоюзный съезд гигиенистов, эпидемиологов и инфекционистов. Медгиз, 1949, стр. 102.
3. **Алексанян А. Б.** XIII Всесоюзный съезд гигиенистов, эпидемиологов, микробиологов и инфекционистов. М., 1959, стр. 637.
4. **Алексанян А. Б.** Дифтерия. Медгиз, 1957.
5. **Алексанян В. А.** Эпидемиологическая география Армянской ССР. Диссертация, Тбилиси, 1962.

ՀԱՅԿԱԿԱՆ ՍՍՌ ԳԻՏՈՒԹՅՈՒՆՆԵՐԻ ԱԿԱԴԵՄԻԱ
АКАДЕМИЯ НАУК АРМЯНСКОЙ ССР

Փորձեր. և կլինիկ. բժշկ. հանդես

IV, № 6; 1964

Журн. экспер. и клинич. медицины

Է. Ա. ԽԱՉԱՏՐՅԱՆ

ՔՐՈՄԱՅԻՆ ՄԻԱՑՈՒԹՅՈՒՆՆԵՐԻ ԴԵՐԸ ԹՈՔԵՐԻ ԱՌԱՋՆԱՅԻՆ ՔԱՂՑԿԵՂԻ ԱՌԱՋԱՑՄԱՆ ՀԱՐՑՈՒՄ

Թոքերի առաջնային քաղցկեղի պրոբլեման իրենից ներկայացնում է յուրահատուկ կարևորություն: Վերջին տարիներս թոքերի քաղցկեղով հիվանդության հաճախականությունը նկատելի կերպով բարձրացել է, որը և ինքնըստինքյան ստիպում է ավելի ընդլայնելու ուսումնասիրությունները այս ասպարեզում: Լենինգրադում 1957 թ. հրավիրվեց հատուկ կոնֆերանս, որտեղ հիմնականում արծարծվեցին թոքերի քաղցկեղի էթիո-պաթոգենեզի, ինչպես նաև պրոֆիլակտիկայի և բուժման հարցերը:

Թոքերի պրոֆեսիոնալ քաղցկեղի հաճախակի դեպքեր առաջին անգամ նկարագրել են Գերմանիայում: Հետագա կլինիկական և պաթոմորֆոլոգիական բազմակողմանի ուսումնասիրությունները հաստատեցին, թոքերի քաղցկեղի առաջացման անմիջական կապը զանազան պրոֆեսիոնալ պատճառներից առաջացած թոքերի խրոնիկական բորբոքական պրոցեսների հետ:

Նախաքաղցկեղային հիվանդությունների շարքին են պատկանում զանազան տեսակի փոշիների ու քիմիական կանցերոգեն նյութերի շնչառումից առաջացած թոքային հյուսվածքի յուրահատուկ փոփոխությունները:

Վերջին տարիներում մի շարք հեղինակներ [1—4, 6—16] հաղորդում են քրոմային միացությունների կարևոր դերը թոքերի առաջնային քաղցկեղի առաջացման պրոցեսում:

Թոքերի առաջնային քաղցկեղի մանրամասն և խորը նկարագրությունը քրոմային միացությունների հետ շփվողների մոտ առաջին անգամ 1890 թ. նշել է Նեյմանը [19]: Այնուհետև հետազոտություններ են կատարվել Լեմանի [16], Ալվենսի [3] և մյուսների կողմից:

Ըստ Ն. Վ. Լազարևի [3] տվյալների, թոքերի առաջնային քաղցկեղով հիվանդությունը և մահացությունը քրոմային միացությունների հետ շփվողների մոտ կազմում է 63%, կոնտրոլ խմբի 8,7%-ի փոխարեն:

Շպանգելի [14] տվյալներով թոքերի առաջնային քաղցկեղով հիվանդության տոկոսը քրոմային միացությունների հետ շփվողների մոտ 43 անգամ բարձր է կոնտրոլ խմբի համեմատությամբ: Հեղինակը ուսումնասիրելով թոքերի պրոֆեսիոնալ քաղցկեղով հիվանդության 18 դեպք (քրոմային միացությունների հետ շփվողներից), բոլոր հիվանդների թոքերում հայտնաբերեց քրոմային միացություններ, որը կազմում է 0,27 մգ-ից մինչև 2—3 մգ տոկոս 100 գրամ թոքային հյուսվածքում: Ըստ Շպանգելի, թոքերի պրոֆեսիոնալ քաղցկեղով հիվանդացողների միջին տարիքը կազմել է 51,7 տատանվել է մինչև 33—72 տարիքի սահմանում:

Մանկուզոն և Խյուպերը նույնպես [11] մահացողների թոքերում հայտնաբերել են քրոմ 0,25-ից մինչև 4 մգ% 100 գրամ հյուսվածքի մեջ: Ըստ այս

հեղինակների թոքերի առաջնային քաղցկեղի զարգացման գաղտնի շրջանը քրոմային միացությունների հետ շփվողների մոտ, կազմում է մինչև 10,6 տարի:

Կալոնը 20 տարվա ստաժով բանվորի թոքերում (թոքերի քաղցկեղից մահացած), հայտնաբերեց 8—10 մգ% քրոմ, իսկ (նույն հիվանդի) առողջ թոքերում քրոմը կազմում էր ընդամենը 1,8 մգ% [1]:

Ըստ Սկամանի [15] կատարած կլինիկո-ռենտգենյան տվյալների թոքերի առաջնային քաղցկեղով հիվանդությունը քրոմային միացությունների հետ շփվողների մոտ կազմել է 53,6%, իսկ կոնտրոլում 0,2%: Ինչպես հայտնի է, քրոմը հանդես է գալիս տարբեր միացությունների ձևով և թե քրոմային միացություններից որն է՞, որ օժտված է ուռուցքածին հատկությամբ, և ինչպիսի փոխհարաբերության մեջ է նա գտնվում թոքային հյուսվածքի բջիջների հետ, մինչև այսօր էլ վերջնականապես պարզված չէ: Օրինակ, Ֆիշերը [16], նշում է, որ ճիշտ է թոքերի քաղցկեղը քրոմային միացությունների հետ շփվողների մոտ հանդիպում է շատ հաճախ, քան այլ տեսակի քիմիական արտադրությունների մեջ, բայց նա գտնում է, որ հավանական է թոքերի պրոֆեսիոնալ քաղցկեղը զարգանում է քրոմաքարի մեջ գտնվող այլ խառնուրդների ներգործություններից, որոնք կարող են գտնվել քրոմիտի (հանքաքարի) մեջ, տարբեր միացությունների ձևով:

Ըստ Մեյլլայի և Գերգորյուսի [12] տվյալների թոքերի քաղցկեղի պատճառը համարվում է քրոմատը: Նրանք ԱՄՆ-ում քրոմային տարբեր միացություններ արտադրող ֆաբրիկաներում թոքերի քաղցկեղից մահացողների մանրակրկիտ ուսումնասիրություններ կատարելով նշում են, որ այն ֆաբրիկաներում որտեղ օդում շատ է քրոմատի, քրոմաթթվի և քրոմսուլֆատի տոկոսը այնտեղ թոքերի քաղցկեղով հիվանդներ գրեթե չեն հայտնաբերվել, իսկ այն ֆաբրիկայում, որտեղ օդում հայտնաբերվել են նատրիական քրոմ, և նատրի-բիոքրոմատ, թոքերի քաղցկեղով հիվանդացություն ու մահացությունը 18 անգամ ավելի հաճախ համեմատած Ամերիկյան Միացյալ Նահանգների մյուս տեսակի քիմիական արտադրությունների մեջ թոքերի քաղցկեղով հիվանդության և միջին մահացության հետ: Այսպիսով, Մեյլլայն ու Գերգորյուսը եկան այն եզրակացության, որ թոքերի պրոֆեսիոնալ քաղցկեղի առաջացման պատճառը քրոմի արդյունաբերության մեջ նատրիական մոնո-քրոմն ու նատրի-բիոքրոմատն է:

Ըստ Միրուեդզերի [13], նույնպես թոքերի քաղցկեղի առաջացման պատճառը համարվում են քրոմատները, իսկ քրոմաթթուն թոքերի քաղցկեղ չի առաջացնում: Գրոսսը և Կելշը [9], նկարագրել են 18 դեպք, 7-ից 17 տարիկան աշխատանքային ստաժով բանվորների մոտ թոքերի առաջնային քաղցկեղ. նրանք դա հայտնաբերել են այն ֆաբրիկայում, որտեղ քրոմային միացություններից օգտագործվել են ցինկ-քրոմատը (ներկեր պատրաստելու համար):

Ըստ Կելշի [9], քաղցկեղածին է համարվում բիոքրոմատը, իսկ քրոմատը քաղցկեղածնի հատկություններ չունի քանի որ նա օրգանիզմի բջիջների մեջ չի լուծվում:

Ըստ Խյուպերի [11], քրոմատները ինքնուրույն քաղցկեղածին չեն, այլ ընկնելով թոքային հյուսվածքի մեջ ազդում են բջիջների օրգանական նյութերի վրա և ստեղծում են նպաստավոր պայմաններ քաղցկեղածին նյութերի

մշակման համար, որտեղ թոքերի քաղցկեղի զարգացման համար կարևոր նշանակություն ունի հավանաբար տվյալ օրգանիզմի զերզգայնությունը քրոմային միացությունների նկատմամբ։ Հեղինակը հետագայում Փեյնի հետ միասին 1959 թվականին փորձնական ճանապարհով ուսումնասիրություններ կատարեց առնետների և մկների վրա և եկավ այն եզրակացության, որ քրոմօքսիդը շիկացված վիճակում ունի կանցերոգեն հատկություններ։

Ըստ Խյուպերի նույնպես, քրոմօքսիդը համարվում է կանցերոգեն նյութ, նա շնչառման ճանապարհով ընկնելով թոքային հյուսվածքի մեջ, նստում է այնտեղ շատ երկար տարիներ և աստիճանաբար նպաստում թոքային հյուսվածքի ֆիբրոսկլերոզին ու նախաքաղցկեղային պրոցեսներին, որով և պատճառ դառնում թոքերի նորագոյացության զարգացման համար։

Պետք է նշել, որ մինչև այսօր էլ այդ քիմիական միացությունների քաղցկեղածին հատկությունների մասին և նրանց ազդման մեխանիզմի վերաբերյալ չկա մեկ միասնական կարծիք։

Հաշվի առնելով այն հանգամանքները, որ մեզ մոտ Երևանում նույնպես գտնվում էր քրոմային միացությունների ստացման համար «Երքրոմպիկ» գործարանը, որի արտադրական պրոցեսները նույնպես սերտորեն կապված էին քրոմային տարբեր միացությունների հետ, ապա մենք ևս հետաքրքրվեցինք և հետազոտություններ կատարեցինք այդ գործարանում աշխատող բանվորների առողջության վիճակը ուսումնասիրելու ասպարեզում հատկապես օնկոլոգիական որոշ հարցեր լուսաբանելու նպատակով, որին և նվիրված է այս աշխատանքը։

Մենք ուսումնասիրել ենք նաև այդ գործարանում երկար տարիներ աշխատած ու թոշակի անցած բանվորների առողջության վիճակը։ Առողջության վիճակի պարզման հիմնական ցուցանիշ են հանդիսացել կլինիկո-ռենտգենյան հետազոտությունները, ինչպես նաև տարբեր պատճառներից մահացած այդ գործարանում աշխատող բանվորների օրգանների պաթոհիստոլոգիական քննությունները ու ներքին օրգանների հյուսվածքների սպեկտրոմետրիկ հետազոտությունները։ Ուսումնասիրությունները պարզել են, որ հիմնական ցեխերում աշխատող բանվորների մոտ խրոնիկական բրոնխիտները կազմում են մոտ 75%, քթի միջնապատի պերֆորացիաները կազմում են 59,1%, թոքերի սկլերոզով տառապող հիվանդները կազմում են 29,7%, այդ թվում նաև 31 հոգի թոշակառուներ (55—75 տարեկան 5—20 տ. ստաժով)։ Բրոնխիալ ասթմայով հիվանդների թիվը կազմել է 1,6%, պալարախտով՝ 2,7%, հետազոտության ընթացքում հայտնաբերեցին նաև մեծ քանակությամբ ստամոքսա-աղիքային տրակտի, լյարդի, լեղուղիների որոշ հիվանդություններ, ինչպես նաև մաշկի քրոմային խրոնիկական խոցեր։

Բացի այս բոլորից հայտնաբերվեցին նաև թոքերի առաջնային քաղցկեղով 12 հիվանդներ, որոնց տարիքը տատանվում է 45 տարեկանից մինչև 72 տարեկանի սահմաններում։ Նրանց աշխատանքային ստաժը միայն քրոմային միացությունների հետ կազմում է 5—19 տարի։

Սկլերոզով հիվանդների տարիքը տատանվում է 29 տարեկանից մինչև 50 և ավելին, աշխատանքային ստաժը 5-ից 20 տարի։

Ռենտգենյան հետազոտության տվյալները.—Թարների առաջնային քաղցկեղով տառապող բոլոր հիվանդների մոտ նշվեց թոքանկարի ուժեղացում, թոքարմատների լայնացում, կարծրացում և ձևափոխում (դեֆորմացիա),

ռենտգենոգրամայի վրա հայտնաբերվեցին շատ ուշագրավ փոփոխություններ, որոնք դրսևորվում էին մանր կետավոր գնդասեղի մեծության թույլ արտահայտված մթագնումների ձևով, վերջիններս մեծ մասամբ տեղակայված էին թոքերի միջին և ստորին մասերում, ամենից շատ (համեմատաբար) աջ թոքում:

Գործարանում աշխատող բանվորներից թոքերի առաջնային քաղցկեղից մահացածների հերձման ավյալներում շատ ուշագրավ էր թոքերի դրունքների (հիլուսների) շրջանից անջատված մեծ քանակությամբ մուգ կապտասևուն (քրոմիտի գույնի հատուկ), խցանավորված փոշիների առկայությունը, որոնք բնոցների նման նստած էին թոքերում և հեռացումից վերջինիս տեղը մնում էր փոսիկներ:

Բոլոր մահացածների մոտ նշվեց բրոնխների լայնացում (բրոնխեոէկտազիա), լորձաթաղանթի արյունալեցվածություն, աջ պլևրալ խոռոչի լրիվ բացակայում, աջ թոքի կարծրացում ներաճած դնոպի կրծքավանդակի առաջնային պատը, մետաստազներ հայտնաբերվեց միջնորմում, դեպի կերակրափողը և այլն: Բիֆուրակցիայի ու տրախեյայի լիմֆատիկ հանգույցները մեծացած էին և կարծրացած, ծրտրանման (պակետանման):

Հյուսվածաբանական քննության համար վերցրված բոլոր օրգանները ֆիքսվել են 20%-ոց ֆորմալինի լուծույթի մեջ. ֆիքսելուց հետո պրեպարատները ներկվել են հեմատոքսիլին էոզին և Վան գեզոնի մեթոդներով:

Միկրոսկոպիական ննննության արդյունքները.—համարյա թե բոլոր հիվանդների մոտ աջ թոքում հայտնաբերվել են թոքային հյուսվածքի ցայտուն արտահայտված սկլերոտիկ փոփոխությունների ֆոնի վրա զարգացած հարթ բազմաբջջաձև էպիթելային հյուսվածքից բաղկացած քաղցկեղ, որը տարածուն կերպով ներաճել էր (ինֆիլտրացիայի էր ենթարկել) դեպի ամբողջ աջ թոքը:

Պրեպարատներում ակնհայտ կերպով հայտնաբերվել են ալվեոլների միջնապատերի հաստացում և տարածուն էմֆիզեմատոզ դաշտեր: Ալվեոլների խոռոչում երբեմն հայտնաբերվել են բավականին մեծ քանակով փոշու հատիկներ, որտեղ երկաթի ռեակցիան բացասական էր:

Բրոնխների լորձաթաղանթը ենթարկված էր խրոնիկական բորբոքման (պան-բրոնխիտ): Լորձաթաղանթի էպիթելային հյուսվածքը ենթարկվել է ուժեղ կազմափոխման, գլանաձև էպիթելը վերափոխվելով հարթի: Շատ ցայտուն էր բրոնխիալ հյուսվածքի և անոթների սկլերոզը (պերիվասկուլար և պերիբրոնխյալ սկլերոզ):

Բիֆուրկացիոն լիմֆատիկ հանգույցներում առկա էին փոշու հատիկները, որոնք պատյանավորված էին շարակցական հյուսվածքի բարակ թաղանթով (պարկիկով): Լիմֆատիկ հանգույցների ստրուկտուրան նույնպես ենթարկվել էր սկլերոզի ու կազմափոխման:

Այսպիսով, ելնելով բրոմային միացությունների հետ երկար տարիներ շփված և թոքերի առաջնային (բրոնխոգեն) քաղցկեղից մահացած բանվորների հերձման ու մանրադիտակային քննության ավյալներից, թոքերի առաջնային քաղցկեղի զարգացման հիմնական պատճառը կարելի է վերագրել բրոմային փոշեգարության հոդի վրա զարգացող թոքային հյուսվածքի դիֆուզ (տարածուն) կերպով ֆիբրոսկլերոտիկ փոփոխություններին:

Ըստ տարբեր պատճառներից մահացած (փողոցային պատահարներից

Նկ. 1. Դիֆուզ արտահայտված պնևմոկոնյուզի և պլևմոսկլերոզի հոդի վրա երևում է հաբթ էպիթելային տիպի կետավոր քաղցկեղի բջիջները։ Տեղ-տեղ երևում է նաև փոշու կուտակ մուգ կապտասևավուն գույնով։

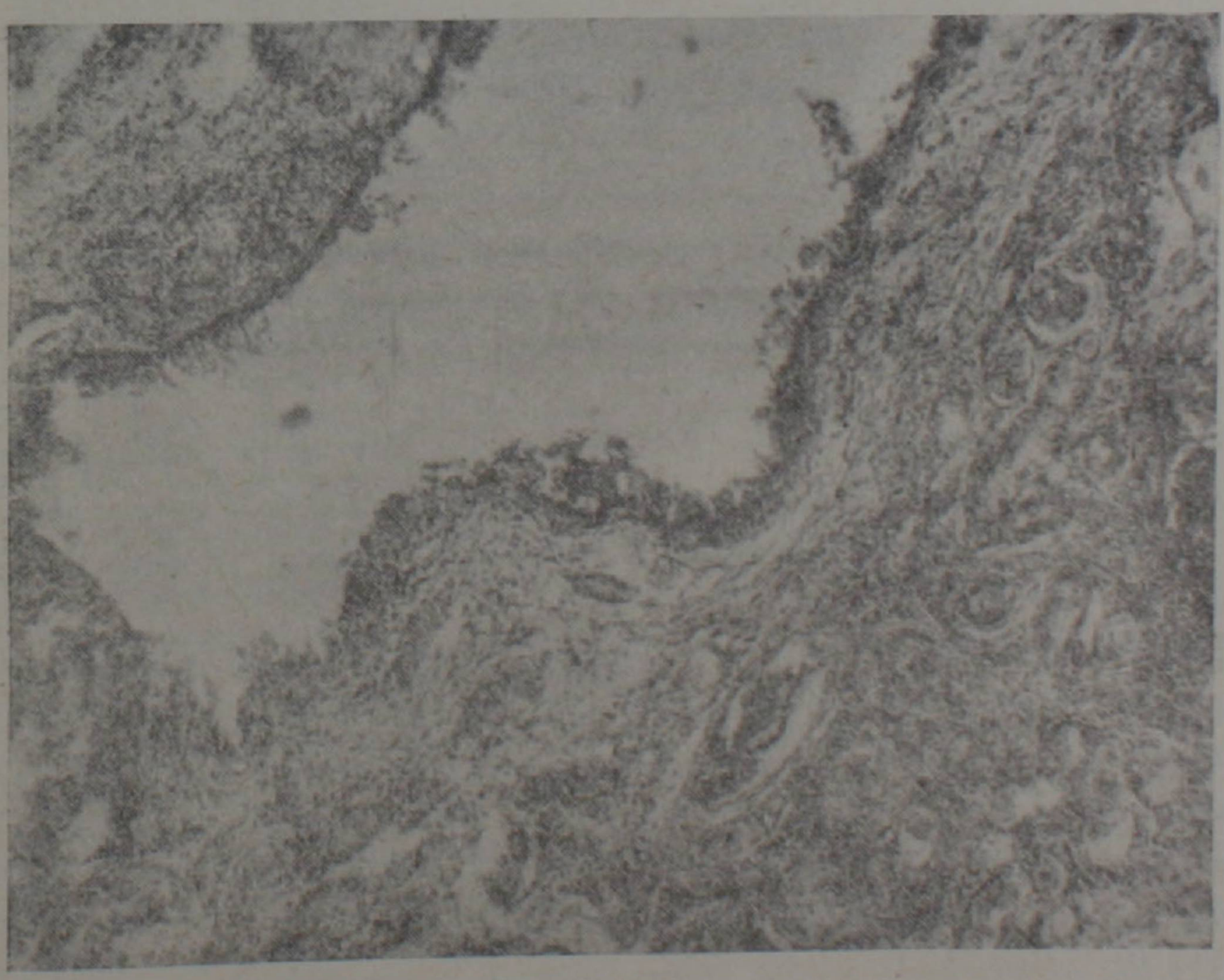

Նկ. 2. Պրեպարատում նշվում է բրոնխների լորձաթաղանթի էպիթելային հյուսվածքի մետապլազիա, բրոնխների լուսանցքի լայնացում։ Բրոնխները շրջապատող թոքային հյուսվածքի չարորակ կազմափոխում (քաղցկեղ)։

հանկարծամահ եղած, քրոմային այրվածքից, թոքերի այտուցքից, սրտի ինֆարկտից և այլն) բանվորների, որոնք ունեին 6-ից մինչև 15 տարվա աշխատանքային ստաժ խրոմի արդյունաբերության մեջ պարզվեց. ընդամենը ուսումնասիրվել են 5 հերձման դեպք։ Համարյա թե բոլորի մոտ արտահայտվել էին ուժեղ պլևրալ կպումներ, որը ձգվում էր դեպի կրծքավանդակի հետին պատը։ Բոլորի թոքերի դրունքների շրջանում նկատվում էին մեծ քանակությամբ փոշու կույտեր, որոնք բնույթների նման նստած էին հյուսվածքներում և ունեին մուգ կապտասևավուն գույն։

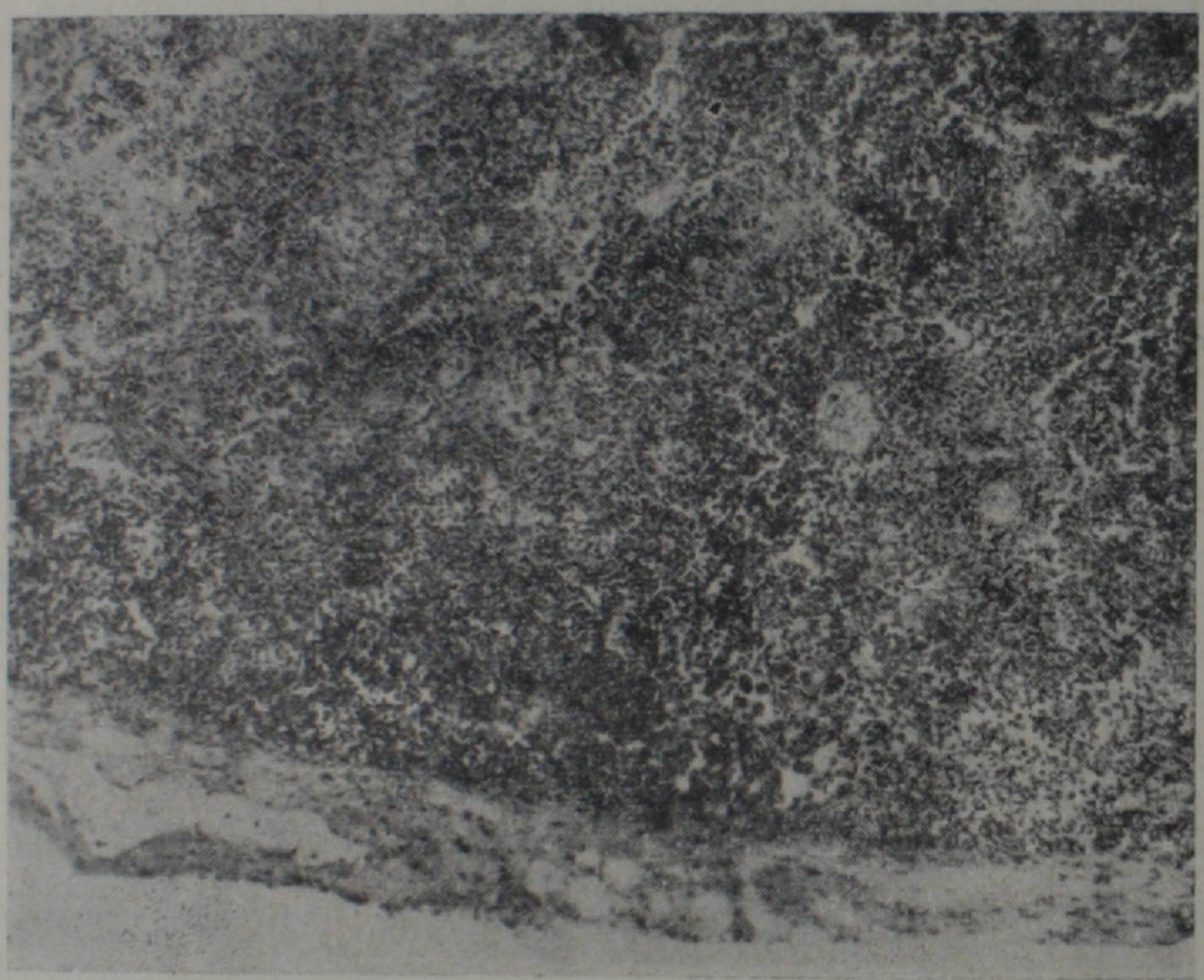

Նկ. 3. Էմֆատիկ հանգույցների ստրուկտուրայի կազմափոշում և ռետիկուլյար հյուսվածքի մեջ լի փոշու կույտերով, մուգ կապտասևավուն գույնով, կապտալավորված բարակ շարակցական թաղանթներով։

Բրոնխների լորձաթաղանթը գրեթե բոլոր հետազոտվողների մոտ ենթարկված էր արնալեցման (հիպերեմիա), թոքերը էմֆիզեմատոզ էին, կտրվածքի վրա մուգ կարմրավուն գույնով, սեղմելուց հոսում էր մուգ փրփրավուն հեղուկ։

Միկրոսկոպիական ննդուբյան արդյունքները—Բոլորի մոտ դիտվեց ալվեոլների միջնապատերի փոփոխություն, ինտերստիցիալ թոքաբորբ, տեղ-տեղ վերջիններիս պատերը շատ բարակած էին և ունեին պատռվածքի տեսք ու միանալով կազմում էին ալվեոլների մեկ մեծ խոռոչ, առաջացնելով ցայտուն արտահայտված էմֆիզեմատոզ դաշտեր։ Ալվեոլների խոռոչը լի էր փոշու հատիկներով (քրոմիտի գույնին հատուկ)։

Երկաթի ռեակցիան տվեց բացասական պատասխան, որը խոսում էր ի օգուտ քրոմային ֆիբրոզին։ Թոքադաշտերում դիտվեց բավականին մեծ տարածությամբ սկլերոտիկ փոփոխություններ բրոնխիալ հյուսվածքի և բրոնխիալ անոթները նույնպես ենթարկվել էին սկլերոտիկ փոփոխություննե-

րի, այնուհետև նշվեց բրոնխոէկտազիա, էպիթելային հյուսվածքի հարթացում և տեղ-տեղ լիովին նրա վերացում:

Ուշագրավ փոփոխություններից թոքերում դա ֆիբրոզ հյուսվածքի թույլ հանգուցաձև գերաճումներն էին, որոնք ռենտգենոգրամայի վրա չէին երևում, միայն նշվեց սկսվող թույլ արտահայտված էմֆիզեմայի երևույթների ձևով: Լիմֆատիկ հանգույցների ստրոման ենթարկվել էր կազմափոխման սկլերոզի, լի փոշու հատիկներով, փոշին կապտավարդած շարակցական թաղանթի բարակ պարկիկով:

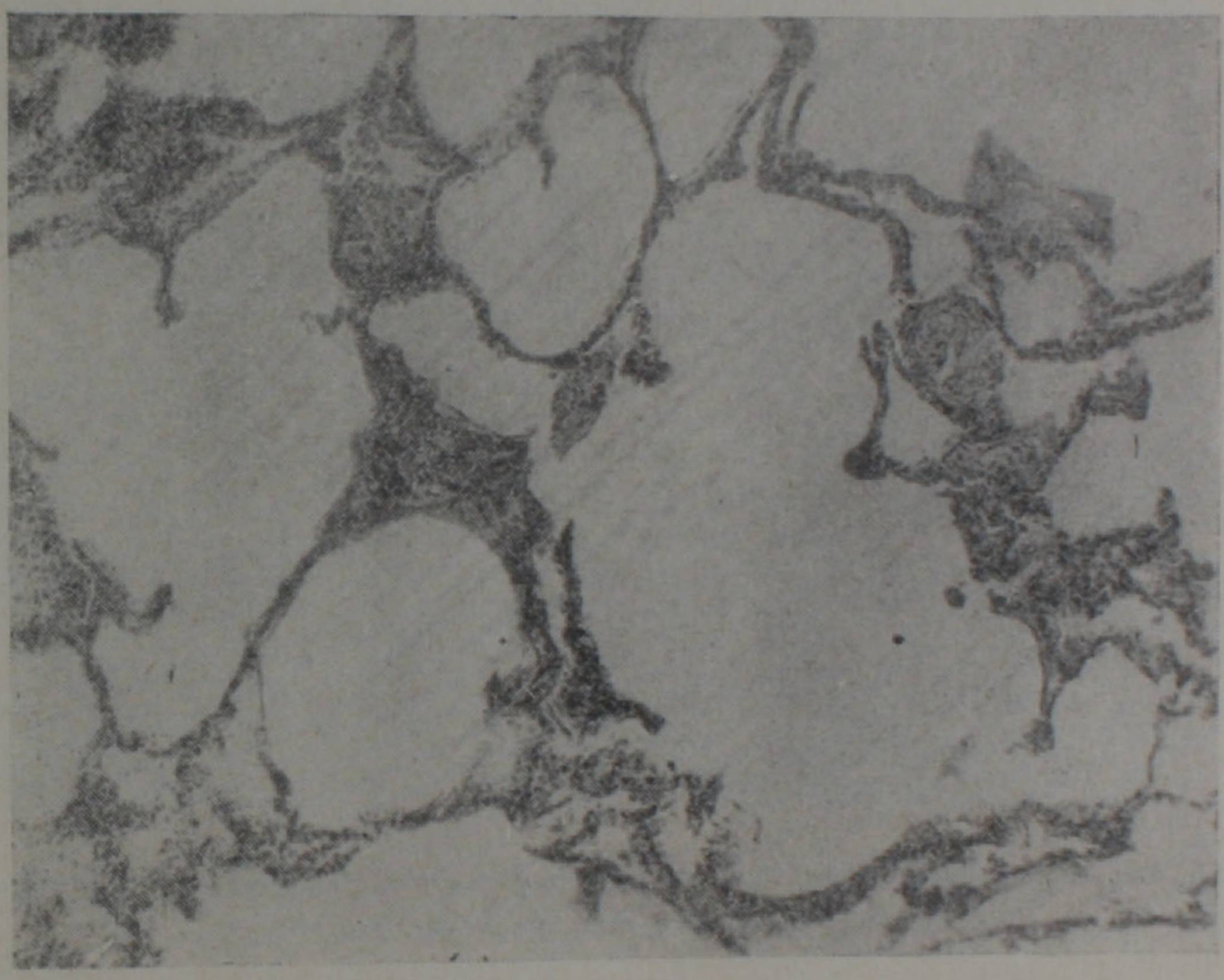

Նկ. 4. Էմֆիզեմա ալվեոլների պատերի տեղ-տեղ բարակում, տեղ-տեղ պատռվածքները, միանալով կազմել են մեկ մեծ խոռոչ:

Այսպիսով, ելնելով քրոմային միացությունների հետ շփված տարբեր պատճառներից հանկարծամահ եղած բանվորների հերձման ու մանրադիտակով զննման տվյալներից, եկանք այն եզրակացության, որ իրոք քրոմային փոշեգերության ազդեցության տակ բրոնխների լորձաթաղանթի լուրջ կերպով վնասման հետ մեկտեղ, վնասվում է նաև պլևրան, թոքային հյուսվածքներում առաջանում է աստիճանաբար ֆիբրոսկլերոտիկ փոփոխություններ:

Ինչպես վերևում նշեցինք, մենք կատարել ենք նաև սպեկտրոմետրիկ հետազոտություններ, որոնց նպատակն էր պարզելու թե ինչ քանակով քրոմային միացություններ են գտնվում օրգանիզմում և որքան երկար են նրանք տեղակայվում այնտեղ:

Սպեկտրոմետրիկ հետազոտությունները—ցույց տվեցին, որ քրոմային աղերի հետ երկար տարիներ շփված տարբեր պատճառներից մահացածների թոքերում և մյուս ներքին օրգաններում կուտակվում են տարբեր քանակությամբ քրոմ, որոնց քանակության ցուցանիշները արտահայտված են № 1 աղյուսակում:

Ինչպես երևում է № 1 աղյուսակի տվյալներից, ամենից շատ քրոմ կուտակվում է թոքերի հիլուաններում։ Նման պատկեր է նկատվում նաև մյուս օրգաններում՝ ստամոքսում, երիկամներում, ինչպես նաև մեծ քանակությամբ քրոմ է կուտակվում լեղու մեջ (իսկ ուղեղի մեջ մեծ մասամբ քրոմ չհայտնաբերվեց)։

Նկ. 5. Հանգուցավոր պնևմոսկլերոզ (սիլիկոզի նման) դիֆուզ փոշեգարության հողի վրա տեղ-տեղ փոշու կուտեր։

Երկար տարիների ընթացքում քրոմի արդյունաբերության մեջ աշխատած 3—8 տարի և թոշակի անցած բանվորների մեզի, խորխի ստամոքսահյութի սպեկտոմետրիկ հետազոտությունը ցույց տվեց, որ այդ անհատների մոտ նույնպես հայտնաբերվում է քրոմ, տարբեր քանակներով։

Ստացված տվյալները թույլ են տալիս եզրակացնել, որ քրոմային միացություններից անջատված գրգռիչ և այրիչ փոշիների ազդեցության տակ ամենից առաջ ախտահարվում են բրոնխների լորձաթաղանթը, որի հետևանքով առաջանում է վերին շնչուղիների խրոնիկական կատար։ Այնուհետև դրան միանալով երկրորդային որևիցե մի ինֆեկցիա, եղած բորբոքային պրոցեսները աստիճանաբար սկսում են ավելի խորանալ պատճառ դառնալով հետագայում բրոնխների լորձաթաղանթի էպիթելային հյուսվածքի կազմափոխման։ Ստեղծված համապատասխան նախաքաղցկեղային փոփոխությունները հետագայում հող են ստեղծում բրոնխներում նորագոյացության զարգացման համար։

Թոքերում նորագոյացության համար քրոմային ֆիբրոզը հավանաբար ունի որոշակի դեր։ Քանի որ քրոմը լինելով կայուն մետաղ ընկնելով շնչառական օրգանների մեջ նստում է շատ երկար տարիների ընթացքում պարենխիմայի մեջ, աստիճանաբար նպաստելով թոքային հյուսվածքի ֆիբրոսկլերոզին, իսկ վերջինս իրեն հերթին կարող է հող ստեղծել թոքերի նորագոյա-

Աղյուսակ

Քրոմային միացությունների հետ երկար տարիներ շփված և տարբեր պատճառներից մահացած բանվորների ներքին օրգանների ախեկտրոմետրիկ հետազոտության արդյունքները

Ազգանուն, անուն	Մահվան պատճառը	Տարիքը	Ստաժը	Պրոֆեսիան	Ամեն օրգանից 100 գր						Երիկամ	Լեղի	Լեղաքար
					ուռուցքից	թոքերի ղբունքից	սինուսից	լյարդ	ուղեղ	ստոմոքս			
Ա. Գ.	Աջ թոքի քաղցկեղից	62	5	ուլակովշչիկ	քրոմի հետքեր	3 մգ%	հետքեր	0,01%	հետքեր	հետքեր	հետքեր	0,03%	—
Մ. Գ.	Փողոցային պատահարից	62	13	շինգացնող		4,5 մգ	0,01	հետքեր	—	—	—	հետքեր	—
Ա. Մ.	Այրվածքից	49	14	շինգացնող	—	2,5%	հետքեր	1%	—	2%	0,1%	0,003	0,003%
Ա. Մ.	Աջ թոքի քաղցկեղից	72	9	շիկ բրիգադ	հետքեր	3%	հետքեր	0,1%	հետքեր	—	հետքեր	—	—
Գ. Գ.	Թոքի այտուցքից	58	6	շիկ բրիգադ		2,5	հետքեր	0,01	—	—	հետքեր	—	—
Ե. Կ.	Ստամոքսի քաղցկեղից	48	6	շիկ բրիգադ	հետքեր	6%	հետքեր	1,5	հետքեր	—	հետքեր	0,001	—

ցության զարգացման համար։ Ներթափանցելով օրգանիզմ, ցիրկուլացիայի է ենթարկվում նա, միանալով թոքային հյուսվածքի բջիջների օրգանական նյութերի հետ, վերափոխվում է հավանաբար ուռուցքածին նյութերի։

Մեծ հավանականություն կա կարծելու, որ այդ ուռուցքածին նյութերը ազդում են թոքային հյուսվածքի բջիջների վրա, ենթարկելով նրանց չարորակ կազմափոխման։

Դիտողությունները ցույց են տալիս, որ ինչքան աշխատանքային վայրի օդում քրոմային միացությունների քանակը բարձր է, այնքան հաճախ է թոքերի քաղցկեղով հիվանդության դեպքերը։

Հայտնաբերված թոքերի քաղցկեղի դեպքերի ուռուցքը մեծ մասամբ տեղակայված են եղել աջ թոքի ստորին կամ վերին բլթում։

Քրոմային միացությունների ազդեցության հետևանքով մյուս օրգաններում ևս առաջ են գալիս պաթոլոգիական փոփոխություններ, ախտահարվում է քթի խոռոչը, գլխավորապես քթի միջնապատը, որը հաճախակի ենթարկվում է պերֆորացիայի, այնուհետև քրոմային միացությունները ընկնելով աղեստամոքսային տրակտը նույնպես առաջ են բերում ախտահարումներ, բայց չարորակ նորագոյացություններ համեմատաբար քիչ են եղել։

Թոքերի առաջնային քաղցկեղով հիվանդացողների միջին տարիքը մեր տվյալներով կազմել է 51,4%, իսկ աշխատանքային ստաժը 10,9 տարի։

Ըստ պրոֆեսիայի 98,1% եղել են խրոմային միացությունների շիկացնողներ (հիմնական ցեխ), որը թույլ է տալիս ենթադրելու, որ ուռուցքածին նյութերը հավանաբար մշակվում է և անջատվում են խրոմի շղթայի շիկացման ընթացքում, շիկացնող վառարաններից։

Երևանի V կլինիկական հիվանդանոց

Ստացված է 2.VI 1964 թ.

Э. А. ХАЧАТРЯН

РОЛЬ ХРОМОВЫХ СОЕДИНЕНИЙ В ПРОЦЕССЕ ВОЗНИКНОВЕНИЯ ПЕРВИЧНОГО РАКА ЛЕГКИХ

Резюме

Учитывая, что данный вопрос до настоящего времени является спорным, мы решили путем обследования больных из числа рабочих хроматной промышленности в Армянской ССР выяснить роль хромистых соединений в возникновении рака легкого. Наблюдения показали, что в наших хромовых предприятиях также отмечаются случаи рака легкого. Всего нами было выявлено 24 случая из 370 обследованных. Предшествующими заболеваниями рака легкого являются: упорные «хромовые» бронхиты, фибросклерозы, которые, по всей вероятности, способствуют развитию бронхогенного «хромового» рака легких. При особой индивидуальной чувствительности к хромовым соединениям этот процесс, возможно, ускоряется.

ЛИТЕРАТУРА

1. **Грушко Я. М.** Вопросы онкологии, 1961, 7, 1, стр. 100.
2. **Движков П. П.** Архив патологии, 1959, 21, 4, стр. 3.
3. **Лазарев Н. В.** Хром и его соединение. В кн.: Химически вредные вещества в промышленности. 1951, ч. II, стр. 415.
4. **Alwens W., Jonas W.** Der Chromat-lungenkrebs. Acta Un. intern. contra cancrum 1938, 3, 103—114.
5. **Baetjer A. M.** Pulmonary carcinoma in chromate workers. Review of the literature-A report of cases. Arch. Industr. Hygiene, 1950, 2, 5, 487—504.
6. **Bidstrup P. L.** Carcinoma of lung in chromate workers. Brit. J. Industr. Med., 1951, 8, 302—305.
7. **Brinton H. P., Frasier C. S., Kowen A. L.** Morbidity and mortality experience among chromate workers. Publ. Health Rep., 1952, 67, 835—847.
8. **Buckell M., Harvey D. C.** An environmental study of the chromate industry. Brit. J. Industr. Med., 1951, 8, 298—301.
9. **Gross E., Kölch F.** Uber den Lungenkrebs in der chromfarben-industrie. Arch. Gewerbepathol. u. Gewerbeys., 1943, 12, 164—170.
10. **Gross W. G., Heller V. G.** Chromates in animal nutrition. J. Indusir. Hyg., 1946, 28, 52—56.
11. **Mancuso T. F., Hueper W.** Occupational cancer and other health hazards in chromate plant; a medical appraisal 1. Lung cancer in chromate workers. Industr. Med., 1951, 20, 8, 358—363.
12. **Machle W., Grecorius F.** Cancer of the respiratory system in the United States chromate-producing industry. Publ. Health Rep., 1948, 63, 1114—1127.
13. **Merewether E. R. A.** Industrial Medicine and Hygiene. London, 1956, 3, 188.
14. **Spannagel H.** Lungenkrebs und andere Organischäden durch chromvebindungen. Leipzig, 1953, 92, 5.
15. **Scamman C. L.** Follow-up study of Lung cancer suspects in mass chest X-ray survey. New Engl. J. Med. 1951, 244, 541—544.
16. **Fischer R.** Die industrielle Herstellung und Verwandung der chromverbindungen. Berlin, 1911.
17. **Lehmann K.** Ist Grund zu einer besonderen Beunrahigung wogen des Auftretens von Lungenkrebs bei chromatarbeiten vorhanden? Zbl. Gewerbenyg. Unfalfer hütung, 1932, 9, 168—170.
18. **Kölsch F.** Lungenkrebs und Beruf. Acta Un. Intern. Contra Cancrum. 1938, 3, 243—251.
19. **Nemman D.** Glasgow. Med. J. 1890, 33, 469.

«ՀԱՅԿԱԿԱՆ ՍՍՌ ԳԻՏՈՒԹՅՈՒՆՆԵՐԻ ԱԿԱԴԵՄԻԱՅԻ ԷՔՍՊԵՐԻՄԵՆՏԱԼ ԵՎ ԿԼԻՆԻԿԱԿԱՆ ԲԺՇԿՈՒԹՅԱՆ ՀԱՆԴԵՍԻ» 1964 թ. ԸՆԹԱՑՔՈՒՄ ՉԵՏԵՂՎԱԾ ՀՈԴՎԱԾՆԵՐԻ (Հ. IV, № № 1—6)

№—էջ

Ալեքսանյան Ա. Մ., Կիպրիյան Թ. Կ. *Մի քանի նյութերի ազդեցությունը գրգիռը ներվից մկանին անցնելու պրոցեսի վրա* . . . . . 2—3

Ալեքսանդրյան Մ. Ա. *Հակաբրուցելյոզային արյան կոնսերվացիայի և նրա իմուն հատկությունների պահպանման հարցի շուրջը* . . . . . 4—81

Ալեքսանյան Վ. Ա., Թադևոսյան Ա. Վ., Հասրությունյան Ս. Կ., Գրիգորյան Ս. Մ., Մանուկյան Ռ. Ա., Ղանթարչյան Ռ. Գ. *Մի քանի էպիդեմիոլոգիական հարցեր Հայկական ՍՍՌ-ում* . . . . . 6—111

Ախվերդյան Ռ. Ա. *Երակի լայնացումը վիրաբուժության միջոցով* . . . . . 2—67

Անդրեասյան Հ. Հ. *Օրթոստատիկ փորձի կիրառումը պղնձա-մոլիբդենային հանքերում աշխատող բանվորների մոտ* . . . . . 5—71

Այլամազյան Ն. Մ. *Մետաստազների տարածման ուղիները և հակահիալուրոնիդազային միջոցների նշանակությունը ուռուցքների ժամանակ էքսպերիմենտում* . 1—97

Ասլանյան Գ. Գ. *Պրոպերդինի մակարդակն արյան մեջ որպես օրգանիզմի ռեակտիվության ցուցանիշ խրոնիկ տոնզիլիտով հիվանդների մոտ* . . . . . 5—53

Ասլանյան Ն. Լ. *Հիպերտոնիկ հիվանդության ամինազինով բուժելու մասին* . . . 2—79

Ավագյան Վ. Մ. *Հիպերտոնիկ հիվանդության տարբեր ստադիաներում գտնվող հիվանդների գիֆներևնցված բուժումը* . . . . . 5—21

Արզումանյան Գ. Ա. *Թոքի քաղցկեղի ցիտոմորֆոլոգիան տարբեր հյուսվածաբանական կառուցվածքների ժամանակ* . . . . . 1—47

Արզումանյան Գ. Ա., Մախմուրյան Թ. Գ., Դայան-Բարսեղյան Օ. Ա. *Արգանդի քաղցկեղի բջջաբանական կառուցվածքի մասին* . . . . . 4—21

Բակլավաջյան Հ. Գ. *Կենտրոնական նյարդային համակարգության մի քանի հատվածների գործունեության խոլինէրգիկ մեխանիզմների ժամանակակից պատկերացումները ըստ էլեկտրաֆիզիոլոգիական տվյալների* . . . . . 1—9

Բաղրամյան Ի. Գ., Վարդանյան Ա. Ս., Շերդուկալովա Լ. Ֆ. *Հեմոդինամիկայի մի քանի ցուցանիշների փոփոխությունը միտրալ կոմիսուրոտոմիայի ազդեցության տակ* 6—65

Բերյոզով Յու. Ե., Ստեփանյան Է. Պ., Լապին Մ. Գ. *Ացանակազմակերպական պրոցեսների և հակամակարդիչ բուժման ազդեցությունը արյան շիճուկի սպիտակուցային ֆրակցիաների վրա ստամոքսի դրայլքի և որկորի քաղցկեղի ժամանակ* . 5—45

Բլավատսկայա Ե. Գ. *Աչքի տուբերկուլյոզային բորբոքումների ժամանակ կորտիզոնի օգտագործումը զուգորդված հակաբակտերիալ բուժման հետ* . . . . . 3—55

Գալստյան Ս. Մ. *Մրրան-պոչուկային շրջանի էպիթելիալ կիստաներ* . . . . . 8—17

Գասպարյան Ե. Ն. *Երեխաների ֆիզիկական զարգացման և արյան ցուցանիշների փոփոխությունը Մադկաձորի պիոներական ճամբարներում* . . . . . 4—31

Գասպարյան Ե. Ի. *Քլորոպրենային կաուչուկի արտադրության մեջ աշխատող բանվորների արյան մեջ ացետիլխոլինի պարունակության և խոլինէսթերազայի ակտիվության մասին* . . . . . 1—39

Գասպարյան Է. Ի. *Ստամոքսի և աղիների համատեղված լոկալ լիմֆոգրանուլոմատոզի հազվագյուտ դեպք* . . . . . 5—97

Գասպարյան Կ. Տ. *Լյարդի ֆունկցիոնալ վիճակը հեպատոխոլեցիստիտների ժամանակ* 2—89
Գասպարյան Ե. Ի. *Սուլֆհիդրիլային խմբերի քանակական փոփոխությունները քլորոպրենային կաուչուկի արտադրության մեջ աշխատող բանվորների արյան շիճուկում* . . . . . 3—63
Գյուլխասյան Ա. Ա. *Տոնզիլէկտոմիայից հետո օգտագործված հակացավային միջոցառումների համեմատական տվյալների մասին* . . . . . 4—91
Գրիգորյան Ա. Ա. *Աֆիբրինոգենեմիա ծննդաբերության ժամանակ* . . . . 5—105
Գրիգորյան Գ. Ե. *Տվյալներ վերնյակ ակտիվացիայի սպեցիֆիկության վերաբերյալ* . 3—13
Գևորգյան Է. Մ. *Ատամների կարծր հյուսվածքների մաշվածության տեղայնացված և ընդհանրացված ձևերի առանձնահատկությունները և նրանց օրթոպեդիկ բուժումը* . . . . . 5—109
Դանիելյան Հ. Ա., Սայադյան Կ. Ա. *Ստամոքսի ռնդեկցիայի ենթարկված մասի հաստաղիքային տրանսպլանտատով հակապերիստալտիկ դիրքում փոխարինման վիրահատումների կլինիկա-ռենտգենաբանական դիտարկումները* . . . 6—31
Դինդինյան Օ. Գ. *Երեխաների մոտ էրիտրոցիդների թթվակայունության մեթոդով ռևմատիզմից առաջացած արյան պակասության հետազոտությունը* . . . 3—71
Եղիյան Գ. Մ. *Ատրծնոտային պրոգենիայի բուժումը վիրահատությամբ* . . . 4—87
Եսայան Մ. Ա. *Միտրալ ստենոզով տառապող հիվանդների մոտ պսակաձև արյան շրջանառության վիճակը մինչև վիրաբուժական միջամտությունը և հետո* . . 6—59
Էփրեմյան Գ. Հ. *Թոքերի պարենխիմայի ռնակտիվ փոփոխությունները բրոնխների անցնելության թանգարման դեպքում* . . . . . 4—43
Զոզուլյա Յու. Ա., Սերգիենկո Տ. Մ. *Գլխուղեղի արյան շրջանառության կլինիկա-էքսպերիմենտալ հետազոտությունը ներգանգային գերճնշման դինամիկայում* . 2—55
Թաթարյան Ա. Հ., Քերոբյան Ֆ. Ա. *Միզապարկի ուռուցքների ժամանակ ցիստոսկոպիական և ռենտգենոլոգիական տվյալների ուսումնասիրման շուրջը* . . 1—55
Թորոսյան Ա. Ա. *Խրոնիկական գաստրիտների կվատերոնով բուժման փորձը* . . 6—85
Իրոյան Ս. Թ. *Կապույտ հազից բարդացած թոքաբորբերի ժամանակ ոչ սպեցիֆիկ իմունիտետի հարցի շուրջը* . . . . . 6—79
Խաչատրյան Է. Ա. *Քրոմային միացությունների դերը թոքերի առաջնային քաղցկեղի առաջացման հարցում* . . . . . 6—119
Կասպարյան Ռ. Մ. *Բազմակի միելոմայի դեպք* . . . . . 1—61
Կոլեսնիկովա Ն. Ի., Դանիելյան Լ. Ա. *Միտրալ կոմիսուրոտոմիայից հետո առաջացած բարդությունները և նրանց բուժումը* . . . . . 6—47
Հարությունյան Ռ. Հ. *Առողջ կենդանիների արյան էրիտրոպոետիկ ակտիվության մասին* . . . . . 3—19
Հովսեփյան Ա. Մ. *Անոթային պայմանական և անպայման ռեֆլեքսների հետազոտությունը բարձրագույն նյարդային համակարգության ֆազային գործունեության ընթացքում* . . . . . 2—15
Ղազարյան Գ. Ս. *Թիրեոտոկսիկոզով հիվանդների ռադիոակտիվ յոդի իզոտոպով բուժման հարցի շուրջը* . . . . . 2—39
Ղարիբյան Զ. Մ. *Սրտի մեխանիկական ակտիվությունը խրոնիկական նշիկաբորբերի ժամանակ* . . . . . 4—57
Մայրապետյան Ա. Խ. *Բրուցելյոզային ինֆեկցիայի էպիզոոտո-էպիդեմիոլոգիական բնութագիրը Հայկական ՍՍՌ-ի Սևանի ավազանի շրջաններում և պրոֆիլակտիկայի միջոցները* . . . . . 1—75
Մայրապետյան Ա. Խ. *Շների բրուցելյոզով վարակման հարցի շուրջը* . . 1—81
Մատինյան Լ. Ա., Եփրեմյան Գ. Հ. *Ողնուղեղի հիստո-ֆիզիոլոգիական բնութագիրը նրա լրիվ հատումից հետո՝ լիդազայի, հիալուրոնիդազայի և պրոզերինի կիրառման դեպքում* . . . . . 3—3
Մարտիկյան Մ. Ս. *Պլետիզմոգրաֆիկ տվյալներ անպայման անոթային ռեֆլեքսների մասին՝ տեքստիլագործուհիների մոտ* . . . . . 3—87
Մարտիրոսյան Ս. Պ. *Բրուցելյոզով և նրա վիրաբուժական արտահայտումներով տառապող հիվանդների բուժման մեր փորձը իմուն արյան փոխներարկմամբ* . 6—93

Մելիք-Ալահվերդյան Ն. Հ. *Սպիտակ առնետների էստրալ ցիկլը քլորոպրենային խրոնիկական թունավորման ժամանակ* . . . . . 5—63
Մելիք-Ալահվերդյան Ն. Հ., *Սպիտակ առնետների ձվարանների գեներատիվ ֆունկցիան քլորոպրենային խրոնիկական թունավորման ժամանակ* . . . 5—67
Մելիք-Իսրայելյան Ս. Ս. *Այրվածքային էքսուդատի ներգործությունը պերիֆերիկ անոթների վրա* . . . . . 4—27
Մեհրաբյան Ա. Հ., Հարությունյան Ռ. Կ., Ավագյան Ս. Լ. *Էպիլեպսիայի և սիմպտոմատիկ ցնցումային վիճակների ժամանակ գիտակցության խանգարման էլեկտրաֆիզիոլոգիական պատկերը* . . . . . 2—47
Մեհրաբյան Ա. Հ., Հարությունյան Ռ. Կ. *Էլեկտրաէնցեֆալոգրաֆիկ պատկերը դեպերսոնալիզացիայի սինդրոմի ժամանակ* . . . . . 5—17
Միմայելյան Ա. Լ., Մկրտչյան Ա. Ա. *Ներփորոքային միտրալ կոմիսուրոհատման փորձը* 6—41
Միրաքյան Մ. Մ. *Հաստաղիքային պլաստիկա ստամոքսի վիրահատումների և գաստրէկտոմիայի ժամանակ էքսպերիմենտում* . . . . . 6—23
Միրզա-Ավագյան Գ. Լ. *«Վ. Ա. Մալխասյան—«Տիպիկ վիրահատումների տեխնիկան ստամոքսի վրա»* . . . . . 5—117
Մխիթարյան Վ. Գ., Բաղալյան Գ. Ե. *Ռենտգենյան ճառագայթավորման ազդեցությունը առնետների գլխուղեղի ցերեբրոզիդների քանակական տեղաշարժերի վրա* . 6—3
Մկրտչյան Խ. Օ. *Էլեկտրանարկոզ տիոպենտալի միջանկյալ նարկոզով և մկանային ռելակսանտների կիրառմամբ* . . . . . 5—11
Մնացականյան Ա. Գ. *Բրուցելյոզի էպիդեմիոլոգիան և պրոֆիլակտիկան Հայկական ՍՍՌ-ում* . . . . . 3—79
Մնացականով Ս. Տ. *Կոբալտքլորիդի ազդեցությունը* Escherichia coli-*ի անտիբիոտիկագգայնության վրա* . . . . . 2—27
Մովսիսյան Ի. Ա., Գասպարյան Ե. Ի. *Լյարդի որոշ ֆունկցիաների մորֆոֆունկցիոնալ զուգահեռները տարբեր ծագում ունեցող էքսպերիմենտալ ցնցումների ժամանակ շների մոտ* . . . . . 1—3
Մովսիսյան Մ. Ա. *Արյան կորստի ազդեցությունը շրջանառության մեջ գտնվող արյան հոսքի արագության վրա* . . . . . 3—33
Մովսիսյան Մ. Ա., Մկրտչյան Լ. Ն. *Ճագարների էլեկտրակարդիոգրամայի նորմալ պատկերի մասին* . . . . . 6—73
Մուսինա Տ. Մ. *Թոքերում խորիոնէպիթելիոմայի մետաստազների կլինիկական ախտորոշումը և բուժումը* . . . . . 6—101
Նազարյան Ն. Ա. *Թմբկախորշի լորձաթաղանթի ռեֆլեկտոր արտահայտությունների մասին* . . . . . 3—45
Չիլինգարյան Հ. Մ., Կարապետյան Ի. Մ. *Մարդու ուղեղի մազանոթների և անոթների ռեակցիայի մասին* . . . . . 4—11
Ղուրարյան Խ. Հ. Ornithodoros *ցեղի տիզերին ծովային խոզուկների և սպիտակ մկների վրա կերակրելով՝ տիզային հետադարձ տիֆով վարակելու լաբորատոր փորձերի հետևանքները* . . . . . 1—85
Պապոյան Ս. Ա., Զիլֆյան Վ. Ն. *Էքսպերիմենտալ տարկոմա ավազամկների մոտ* . . 3—25
Պառավյան Ե. Ն. *Մազանոթների և նեյրո-գլիալ կառուցվածքների ռեակցիայի մասին տարբեր կենդանիների մոտ* . . . . . 4—15
Ջերեջյան Ռ. *Կոմբինացված վիրահատում կատարակտայի և գլաուկոմայի կապակցությամբ տեղական անզգայացման և պոտենցված ակինեզիայի տակ* . 6—9
Սահակյան Ս. Ս. *Շարժողական պաշտպանողական պայմանական ռեֆլեքսների կազման վրա ատրոպինի ազդեցության հարցի շուրջը* . . . . . 5—3
Սայադյան Կ. Ս. *Քաղցկեղի կապակցությամբ բացահայտված ստամոքսը հաստ աղիի տրանսպլանտատով փոխարինման ռենտգենաբանական պատկերը* . . . 5—87
Սեմերջյան Վ. Վ., Միմայելյան Ա. Լ. *Պաակաձև անոթների մեջ սառը ֆիզիոլոգիական լուծույթի պերֆուզիան որպես սրտի կանգնեցման ընտրողական մեթոդ արյան արհեստական շրջանառության ժամանակ* . . . . . 4—51
Սիմոնյան Զ. Մ. *Հիպոթիազիդի ազդեցությունը ջրա-էլեկտրալիտային փոխանակության վրա արյան շրջանառության անբավարարության ժամանակ* . . . . 1—67

Սիմոնյան Զ. Մ. *Սնդիկային միզամուղ դեղանյութերի (նովուրիտ և պրոմերան) ազդեցությունը ջրա-աղային փոխանակության վրա արյան շրջանառության անբավարարության դեպքում* . . . . . 4—65
Վաճրամյան Զ. Ա. *Գրգռման իմպուլսի հաղորդման ուսումնասիրությունը ողնուղեղի երկկողմանի կիսահատված մասով* . . . . . 2—9
Վարդանյան Ս. Ա. *Տիրոզինի և 3,4-դիօքսիֆենիլալանինի բլորէթիլամինային ածանցյալների հակաուռուցքային ազդեցության մասին* . . . . . 3—39
Վարդանյան Վ. Ա. *Էքսպերիմենտալ տվյալներ ձվաբջիջների գոյացման վրա իոնացվող ճառագայթների ազդեցության մասին* . . . . . 4—3
Տեր-Բաղդասարով Պ. Պ. *Գլխուղեղի արյան շրջանառության սուր խանգարումներից մահացության դեպքերի վերլուծումը ըստ Երևանի 2-րդ բուժմիավորման ներվային կլինիկայի 1950—1963 թթ. տվյալների* . . . . . 4—73
Տեր-Պողոսյան Ռ. Ա., Աբգումանյան Գ. Ա., Զնյրունյան Մ. Ա. *Լյումինեսցենտ-ցիտոլոգիական մեթոդով քաղցկեղի վաղ ախտորոշման հարցի շուրջը* . . . 5—81
Տիգրանյան Ռ. Ա. *Ուղեղի հյուսվածքի շնչառությունը և օքսիդացնող ֆոսֆորայնացումը կենտրոնական նյարդային համակարգության ֆունկցիոնալ տարբեր վիճակներում կրած գանգ-ուղեղային վնասվածքների դեպքում* . . . . . 1—25
Տիրատուրյան Յու. Ն., Աստաբացյան Կ. Ա., Վարազյան Հ. Ա. *Ապակյա միկրոմազանոթների պատրաստման հորիզոնական կիսաավտոմատ* . . . . . 3—95
Քաբանյան Ա. Ա., Հովհաննիսյան Ա. Ա. *Ռևմոկարդիտի ժամանակ որոշ բիոքիմիական ցուցանիշները և նրանց դիագնոստիկ նշանակությունը* . . . . . 2—31
Քյանդարյան Կ. Ա., Դոլաբշյան Զ. Լ. *Էբշտեյնի հիվանդության հնչյունային դիագնոստիկան* . . . . . 5—31
Քյանդարյան Կ. Ա., Բեգլարյան Ա Լ., Գրիբովոդ Ա. Ֆ. *Սրտի պաթոլոգիական անատոմիան էբշտեյնի հիվանդության ժամանակ* . . . . . 5—37
Ֆիլիճա Ս. Ա., Պողոսյան Ն. Խ. *Տրբոսպլաստմոզի կոմպլեմենտի կապման ռեակցիան դոնորների մոտ* . . . . . 2—85
Ֆիշիջյան Բ. Ս. *Առնետների լեյկոզի ցիտոպենիկ անալիզը, աճման նկատմամբ նրա ադապտացիայի պրոցեսում, մեծահասակ կենդանիների մոտ* . . . 1—31

УКАЗАТЕЛЬ

Статей, напечатанных в «Журнале экспериментальной и клинической медицины Академии наук Армянской ССР» за 1964 г. (т. IV, №№ 1—6)

№—Стр.

Авакян В. М. Дифференцированное лечение больных гипертонической болезнью в различных ее стадиях . . . . . 5—21

Айламазян Н. М. Пути распространения метастазов и антигиалуронидазовые средства при опухолях в эксперименте . . . . . 1—97

Александрян М. А. К вопросу о консервации и сохраняемости иммунных свойств противобруцеллезной крови направленного действия . . . . 4—82

Алексанян А. М., Киприян Т. К. О влиянии некоторых веществ на переход возбуждения с нерва на мышцу . . . . . 2—3

Алексанян В. А., Татевосян А. В., Арутюнян С. К., Григорян С. М., Манукян Р. А., Кантарджян Р. Г. Некоторые вопросы эпидемиологии дифтерии в Армянской ССР в период ее ликвидации и эффективность методов прививок в оценке реакций Шика и Иенсена . . . . . 6—111

Андреасян А. А. Применение ортостатической пробы у рабочих медно-молибденовых рудников . . . . . 5—71

Арзуманян Г. А. К цитоморфологии рака легкого различных гистологических структур . . . . . 1—47

Арзуманян Г. А., Махмурян Т. Д., Даян-Барсегян О. А. К цитоморфологии рака женской половой сферы . . . . . 4—21

Арутюнян Р. А. Об эритропоэтической активности крови здоровых животных 3—19

Асланян Г. Г. Уровень пропердина в крови как показатель реактивности организма у больных хроническим тонзиллитом . . . . . 5—53

Асланян Н. Л. О лечении гипертонической болезни аминазином . . . . 2—79

Ахвердян Р. А. О расширении артерии оперативным путем . . . . . 2—67

Баграмян И. Г., Вартанян А. С., Шердукалова Л. Ф. Изменение некоторых показателей гемодинамики под влиянием митральной комиссуротомии . 6—65

Баклаваджян О. Г. Современные представления о холинэргических механизмах деятельности некоторых отделов центральной нервной системы по данным электрофизиологических исследований . . . . . 1—9

Березов Ю. Е., Степанян Е. П., Лапин М. Д. О влиянии тромбообразовательных процессов и антикоагулянтной терапии на белковые фракции сыворотки крови у больных раком кардиального отдела желудка и пищевода 5—45

Блаватская Е. Д. Применение кортизона в сочетании с антибактериальной терапией при туберкулезных поражениях глаза . . . . . 3—55.

Ваграмян З. А. Исследование проведения импульса возбуждения через участок билатеральных гемисекций спинного мозга . . . . . 2—9

Варданян В. А. Экспериментальные данные о влиянии ионизирующей радиации на овогенез . . . . . 4—3

Варданян С. А. О противоопухолевом действии хлорэтиламинных производных тирозина и 3,4—диоксифенилаланина . . . . . 3—39

Галстян С. М. Эпителиальные кисты крестцово-копчиковой области . . 6—17

Гарибян З. М. О механической активности сердца при хронических тонзиллитах 4—57

Гаслер Р. Н. Изменение показателей физического развития и крови у детей в пионерских лагерях Цахкадзора . . . . . 4—31
Гаспарян Е. И. О содержании ацетилхолина и активности холинэстеразы в крови рабочих, занятых в производстве хлоропренового каучука . 1—39
Гаспарян Е. И. О количественных изменениях сульфгидрильных групп в сыворотке крови рабочих, занятых на производстве хлоропренового каучука 3—63
Гаспарян К. Т. Функциональное состояние печени при гепатохолециститах . 2—89
Гаспарян Э. И. Редкий случай локализованного сочетанного поражения лимфогранулематозом желудка и кишечника . . . . . 5—97
Геворкян Э. М. Особенности локализованной и генерализованной форм стираемости твердых тканей зубов и их ортопедическое лечение . . . 5—109
Григорян А. А. Афибриногенемия в родах . . . . . 5—105
Григорян Г. Е. Данные о специфическом характере восходящих активаций 3—13
Гюльхасян А. А. Сравнительные данные некоторых аналгезирующих средств в послеоперационном периоде тонзиллэктомии . . . . . 4—91
Даниелян Г. А., Саядян К. С. Клинико-рентгенологические наблюдения при операциях замещения резецированной части желудка толстокишечным трансплантатом с антиперистальтическим расположением его . . . . 6—31
Джебеджян Р. Комбинированная операция по поводу катаракты и глаукомы под местной анестезией и потенцированной акинезией . . . . 6—9
Диндинян О. Г. Изучение анемий при ревматизме у детей методом кислотоустойчивости эритроцитов . . . . . 3—71
Егиян Г. М. Оперативное лечение нижнечелюстной акинезии . . . . 4—87
Епремян Г. А. Реактивные изменения легочной паренхимы при нарушениях бронхиальной проходимости . . . . . 4—43
Есаян М. А. Состояние коронарного кровообращения у больных митральным стенозом до и после хирургической коррекции . . . . . 6—59
Зозуля Ю. А., Сергиенко Т. М. Клинико-экспериментальное исследование мозгового кровообращения в динамике внутричерепной гипертензии . . 2—55
Ибоян С. Р. К вопросу о неспецифическом иммунитете при коклюшных пневмониях . . . . . 6—79
Казарян Г. А. К лечению больных тиреотоксикозом радиоактивным изотопом йода . . . . . 2—39
Каспарян Р. М. Случай множественной миеломной болезни костей (болезнь Рустицкого-Келера) . . . . . 1—61
Катанян А. А., Оганесян А. А. Некоторые биохимические показатели при ревмокардитах и их диагностическое значение . . . . . 2—31
Колесникова Н. И., Даниелян Л. А. Осложнения у больных после митральных комиссуротомий и их лечение . . . . . 6—47
Кяндарян К. А., Долабчян З. Л. Звуковая диагностика болезни Эбштейна 5—31
Кяндарян К. А., Бегларян А. Г., Грибовод А. Ф. Патологическая анатомия сердца при болезни Эбштейна . . . . . 5—37
Майрапетян А. Х. Эпизоото-эпидемиологическая характеристика бруцеллезной инфекции в районах Севанского бассейна Армянской ССР и меры профилактики . . . . . 1—75
Майрапетян А. Х. О заражаемости собак бруцеллезом . . . . . 1—81
Мартикян М. С. Плетизмографические данные о безусловных сосудистых рефлексах у текстильщиц . . . . . 3—87
Мартиросян С. П. Наш опыт лечения больных бруцеллезом и его хирургических проявлений переливанием иммунной крови . . . . . 6—93
Матинян Л А., Епремян Г. А. Гисто-физиологическая характеристика спинного мозга после его полной перерезки при применении лидазы, гиалуронидазы, прозерина . . . . . 3—3
Меграбян А. А., Арутюнян Р. К., Авакян С. Л. Электрофизиологические данные о нарушении ясности сознания при эпилепсии и симптоматических судорожных состояниях . . . . . 2—47

Меграбян А. А., Арутюнян Р. К. Электроэнцефалографическая картина синдрома деперсонализациии . . . . . 5—17
Мелик-Аллавердян Н. О. Эстральный цикл белых крыс при хлоропреновой интоксикации . . . . . 5—63
Мелик-Аллавердян Н. О. Генеративная функция яичников у белых крыс при хронической хлоропреновой интоксикации . . . . . 5—67
Мелик-Исраелян С. С. Воздействие ожогового экссудата на периферические сосуды . . . . . 4—27
Микаелян А. Л., Мкртчян А. А. Наш опыт чрезжелудочковой митральной комиссуротомии . . . . . 6—41
Миракян М. М. Толстокишечная пластика при резекциях желудка и гастроэктомии в эксперименте . . . . . 6—23
Мирза-Авакян Г. Л. «В. А. Малхасян— «Техника типических операций на желудке» . . . . . 5—117
Мкртчян Х. О. Электронаркоз с вводным тиопенталовым наркозом и применением мышечных релаксантов в эксперименте . . . . . 5—11
Мнацаканов С. Т. Влияние хлористого кобальта на антибиотикочувствительность Escherichia coli . . . . . 2—27
Мнацаканян А. Г. Эпидемиология и профилактика бруцеллеза в Армянской ССР 3—79
Мовсесян И. А., Гаспарян Э. И. Функционально-морфологические параллели некоторых показателей функции печени при судорожных состояниях различной природы у собак . . . . . 1—3
Мовсесян М. А. Влияние кровопотери на скорость кровотока у облученных животных . . . . . 3—33
Мовсесян М. А., Мкртчян Л. Н. О нормальной картине электрокардиограммы у кроликов . . . . . 6—73
Мусина Т. М. Клиника, диагностика и лечение метастазов хорионэпителиомы в легких . . . . . 6—101
Мхитарян В. Г., Бадалян Г. Е. Влияние рентгеновых лучей на содержание цереброзидов мозга белых крыс . . . . . 6—3
Наджарян Н. А. О рефлекторных появлениях слизистой оболочки барабанной полости . . . . . 3—45
Овсепян А. М. Изучение сосудистых условных и безусловных рефлексов при фазовых состояниях высшей нервной деятельности . . . . . 2—15
Папоян С. А., Зильфян В. Н. Экспериментальная саркома песчанок . . . 3—25
Паравян Е. Н. О реакции капилляров и нейро-глиальных структур у различных видов животных . . . . . 4—15
Саакян С. А. К вопросу о влиянии атропина на образование двигательных условных рефлексов . . . . . 5—3
Саядян К. С. Рентгенологическая картина при резекциях желудка с использованием толстокишечного трансплантата по поводу рака . . . . 5—87
Семерджян В. В., Микаелян А. М. Коронарная перфузия холодным физиологическим раствором как метод избирательной остановки сердца при искусственном кровообращении . . . . . 4—51
Симонян З. М. Влияние гипотиазида на водно-электролитный обмен при недостаточности кровообращения . . . . . 1—67
Симонян З. М. Влияние ртутных мочегонных препаратов (новурита и промерана) на водно-электролитный обмен при недостаточности кровообращения 4—65
Татарян А. О., Херобян Ф. А. Материалы к изучению цистоскопических и рентгенологических данных при опухолях мочевого пузыря. . . . . 1—55
Тер-Багдасаров П. П. Анализ летальных исходов от острых нарушений мозгового кровообращения по данным клиники нервных болезней 11 медобъединения гор. Еревана за 1950—1963 гг. . . . . 4—73
Тер-Погосян Р. А., Арзуманян Г. А., Зейтунян М. А. К вопросу о ранней диагностике рака люминесцентно-цитологическим методом . . . . . 5—81

Тигранян Р. А. Дыхание и окислительное фосфолирование ткани мозга при лечебно-мозговой травме, нанесенной при различных функциональных состояниях центральной нервной системы . . . . . 1—25
Тиратурян Ю. Н., Астабатян К. А., Варагян А. А. Горизонтальный полуавтомат для изготовления стеклянных микропипеток . . . . . 3—95
Торосян А. А. Опыт лечения хронических гастритов кватероном . . . 6—85
Филина С. А., Погосян Н. Х. Реакция связывания комплемента на токсоплазмоз у доноров . . . . . 2—85
Фичиджян Б. С. Цитогенетический анализ крысиного лейкоза в процессе адаптации его к росту у взрослых животных . . . . . 1—31
Хачатрян Э. А. Роль хромовых соединений в процессе возникновения первичного рака легких . . . . . 6—119
Чилингарян А. М., Карапетян И. М. О капиллярно-сосудистой реакции мозга человека . . . . . 4—11
Чубарян Х. А. Результаты лабораторного заражения клещевым возвратным тифом морских свинок и белых мышей кормлением на них клещей из рода ornithodoros . . . . . 1—85

ԲՈՎԱՆԴԱԿՈՒԹՅՈՒՆ

Էջ

Մխիթարյան Վ. Գ., Բաղալյան Գ. Ե. *Ռենտգենյան ճառագայթավորման ազդեցությունը առնետների դլխուղեղի ցերեբրոզիդների քանակական տեղաշարժերի վրա* 3

Ջերեջյան Ի. *Կոմբինացված վիրահատում կատարակտայի և գլաուկոմայի կապակցությամբ տեղական անզգայացման և պոտենցված ակինեզիայի տակ* . . 9

Գալստյան Ս. Մ. *Սրբան-պոչուկային շրջանի էպիթելյալ կիստաները* 17

Միրաքյան Մ. Մ. *Հաստոպիքային պլաստիկա ստամոքսի վիրահատուածների և գաստրէկտոմիայի ժամանակ էքսպերիմենտում* 23

Դանիելյան Հ. Ա., Սայադյան Կ. Ս. *Ստամոքսի ռեզեկցիայի ենթարկված մասի հաստաղիքային տրանսպլանտատով հակապերիստալտիկ դիրքում փոխարինման վիրահատուածների կլինիկա-ռենտգենաբանական դիտարկումները* 31

Միքայելյան Ա. Լ., Մկրտչյան Ա. Ա. *Ներփորոքային միտրալ կոմիսուրահատման փորձը* 41

Կոլեսնիկովա Ն. Ի., Դանիելյան Լ. Ա. *Միտրալ կոմիսուրոտոմիայից հետո առաջացած բարդությունները և նրանց բուժումը* 47

Եսայան Մ. Ա. *Միտրալ ստենոզով տառապող հիվանդների մոտ պսակաձև արյան շրջանառության վիճակը մինչև վիրաբուժական միջամտությունը և հետո* . . 59

Բաղրամյան Ի. Գ., Վարդանյան Ա. Ս., Շերպուկալովա Լ. Ֆ. *Հեմոդինամիկայի մի քանի ցուցանիշների փոփոխությունը միտրալ կոմիսուրոտոմիայի ազդեցության տակ* 65

Մովսիսյան Մ. Ա., Մկրտչյան Լ. Ն. *Ձագարների էլեկտրակարդիոգրամայի նորմալ պատկերի մասին* 73

Իբոյան Ս. Ռ. *Կապուտ հազից բարդացած թոքաբորբերի ժամանակ ոչ սպեցիֆիկ իմունիտետի հարցի շուրջը* 81

Թորոսյան Ա. Ա. *Բրոնխիական գաստրիտների կվատերոնով բուժման փորձը* . . . 87

Մարտիրոսյան Ս. Պ. *Բրուցելյոզով և նրա վիրաբուժական արտահայտումներով տառապող հիվանդների բուժման մեր փորձը լիմուն արյան փոխներարկմամբ* 93

Մուսինա Տ. Մ. *Թոքերում խորիոնէպիթելիոմայի մետաստազների կլինիկան, ախտորոշումը և բուժումը* 101

Ալեքսանյան Վ. Ա., Թադևոսյան Ա. Վ., Հարությունյան Ս. Կ., Գրիգորյան Ս. Մ., Մանուկյան Ռ. Ա., Ղանթարչյան Ռ. Գ. *Մի քանի էպիդեմիոլոգիական հարցեր Հայկական ՍՍՌ-ում* 111

Խաչատրյան Է. Ա. *Բրոմային միացությունների դերը թոքերի առաջնային քաղցկեղի առաջացման հարցում* 119

Ցանկ «Հայկական ՍՍՌ Գիտությունների ակադեմիայի էքսպերիմենտալ և կլինիկական բժշկության հանդեսի» 1964 թ. ընթացքում գետեղված հոդվածների (տ. IV, №№ 1—6) 131

СОДЕРЖАНИЕ

Стр.

Мхитарян В. Г., Бадалян Г. Е. Влияние рентгеновых лучей на содержание цереброзидов мозга белых крыс 3

Джебеджян Р. Комбинированная операция по поводу катаракты и глаукомы под местной анестезией и потенцированной акинезией 9

Галстян С. М. Эпителиальные кисты крестцово-копчиковой области 17

Мпракян М. М. Толстокишечная пластика при резекциях желудка и гастроэктомии в эксперименте 23

Даниелян Г. А., Саядян К. С. Клинико-рентгенологические наблюдения при операциях замещения резецированной части желудка толстокишечным трансплантатом с антиперистальтическим расположением его 31

Микаелян А. Л., Мкртчян А. А. Опыт чрезжелудочковой митральной комиссуротомии 41

Колесникова Н. И., Даниелян Л. А. Осложнения у больных после митральных коммиссуротомий и их лечение 47

Есаян М. А. Состояние коронарного кровообращения у больных митральным стенозом до и после хирургической коррекции 59

Баграмян И. Г., Вартачян А. С., Шердукалова Л. Ф. Изменение некоторых показателей гемодинамики под влиянием митральной комиссуротомии . . 65

Мовсесян М. А., Мкртчян Л. Н. О нормальной картине электрокардиограммы у кроликов 73

Ибоян С. Р. К вопросу о неспецифическом иммунитете при коклюшных пневмониях 81

Торосян А. А. Опыт лечения хронических гастритов кватероном 87

Мартиросян С. П. Опыт лечения больных бруцеллезом и его хирургических проявлений переливанием иммунной крови 93

Мусина Т. М. Клиника, диагностика и лечение метастазов хорионэпителиомы в легких 101

Алексанян В. А., Татевосян А. В., Арутюнян С. К., Григорян С. М., Манукян Р. А., Кантарджян Р. Г. Некоторые вопросы эпидемиологии дифтерии в Армянской ССР в период ее ликвидации и эффективность методов прививок в оценке реакций Шика и Иенсена 111

Хачатрян Э. А. Роль хромовых соединений в процессе возникновения первичного рака легких 119

Указатель статей, напечатанных в „Журнале экспериментальной и клинической медицины Академии наук Армянской ССР" за 1964 г. (т. IV, №№ 1–6). 131

Сдано в производство 30/XI 1964 г. Подписано к печати 11/II 1965 г. ВФ 06522.
Заказ 456. изд. 2500, тираж 660, объем 8,75 п. л.

Типография Издательства Академии наук Армянской ССР, Ереван, Барекамутян, 24