ЛИТЕРАТУРА

1. *Геворкян Э. С., Абрамян А. Ш., Матинян К. С., Паносян Г. А.* Вопр. мед. химии, *31*, 5, 107—110, 1985.
2. *Мнацаканян Г. А., Казачян А. С., Шагинян К. А., Акопян Т. Н., Арутюнян А. А.* Биолог. ж Армении, *42*, 6, 538—546, 1989.
3. *Сарвазян Н. А., Абрамян А. Ш., Шагинян К. А., Акопян Т. Н., Арутюнян А. А.* Биолог. ж. Армении, *43*, 8, 1990.
4. *Bradford M. E.* Anal. Biochem., *33*, 248—254, 1976.
5. *Burch H.* Cell, *33*, 65—76, 1983.
6. *Chin J. F., Wang R., Fujitani H., Hattica C. S.* Biochemistry, *14*, 20, 4552—455, 1975.
7. *Goodwin G. H., Nicolas R. H., Johns E. W.* Biochem. Biophys. acta, *405*, 1, 280—291, 1975.
8. *Laemmli U. K.*, Nature, *227*, 680—685, 1970.
9. *Tsanev R.* Eur. Jour. Bioch., *43*, 257—263, 1974

Поступило 12.II 1990 г

Биолог. журн. Армении, № 10—11 (43) 1990 УДК 612.823

ПРОЕКЦИЯ ТЕМЕННОЙ КОРЫ В ЗРИТЕЛЬНУЮ

Н. М. ИПЕКЧЯН

Институт физиологии им. Л. А. Орбели АН Армении, Ереван

Показано, что поле 7, в отличие от поля 5, проецируется в зрительную кору. Ассоциативные волокна поля 7 оканчиваются в части латеральной извилины, расположенной над латеральной бороздой. Место окончания этих волокон соответствует полям 19 и 18 зрительной коры.

Ցույց է տրվել, որ 7-րդ դաշտը, ի տարբերություն 5-րդի, պրոյեկցվում է տեսողական կեղևում։ 7-րդ դաշտից սկսվող նյարդաթելերը վերջանում են լատերալ գալարի այն մասում, որը հպվում է լատերալ ակոսին։ Այն համապատասխանում է 19, 18 տեսողական դաշտերին։

It has been shown that area 7 of the parietal cortex, in difference from area 5, is projected in the visual cortex. Area 7 associative fibers terminate in the part of the lateral gyrus localized near under the lateral sulcus, corresponding to areas 19, 18.

Теменная кора—ассоциативные связи—зрительная кора.

Согласно литературным данным, теменная кора принимает участие в функции зрительного анализатора. В частности, показаны зрительные расстройства, изменения зрительных условных рефлексов, дефицит зрительного внимания и зрительного поведения при разрушении поля 7 у животных [1, 4, 8] и у человека [19]. Полю 7 отводится командная функция в отношении зрительного поведения [15]. Указанные литературные данные послужили основанием для изучения морфологического субстрата связей теменной и зрительной коры. Следует отметить немногочисленность и противоречивость морфологических исследований, касающихся связей указанных отделов коры мозга [5, 11, 14, 20]. Задачей настоящего исследования явилось определение топографического

распределения ассоциативных волокон полей 5 и 7, проецирующихся в зрительную кору.

Материал и методика. Опыты поставлены на кошках. Под нембуталовым наркозом (45 мг/кг веса) электролитически разрушали поля 5 и 7 теменной коры с последующим изучением хода дегенерированных волокон. Окраску производили по методу Наута-Гитакс [16]. Поля теменной и зрительной коры определяли согласно Хасслеру и Мусс-Клементу [12]. Использовали также карты коры больших полушарий мозга кошки Гуревич с соавт. [3] и Олсон с соавт. [17].

Результаты и обсуждение. При очаге разрушения в передней супрасильвиевой извилине, соответствующей полю 5, в зрительной коре (поля 17, 18, 19) дегенерированные волокна не обнаруживаются, что указывает на отсутствие проекции поля 5 в зрительную кору. Во всех случаях с разрушением поля 7 наблюдалось однотипное распределение дегенерированных волокон в зрительной коре. В настоящем сообщении представлен один случай с разрушением указанного поля. Очаг разрушения расположен в средней части средней супрасильвиевой извилины и соответствует задней части поля 7 по Хасслеру, Мус-Клементу [12], передней части поля 7 по Гуревичу с соавт. [3] или полю 7 р по Олсону с соавт. [17] (рис. 1, 2—4; рис. 2, А).

Рис. 1. Фронтальная серия срезов мозга кошки. Границы полей теменной (7) и зрительной (17, 18, 19) коры обозначены согласно Хасслеру, Мус-Клементу [12]. Очаг разрушения в поле 7 закрашен тушью, черточками показаны дегенерированные волокна, точками—дегенерированные претерминали. Обозначения: aes—передняя эктосильвиева борозда, l—латеральная борозда, mss—средняя супрасильвиева борозда, pes—задняя эктосильвиева борозда, pss—задняя супрасильвиева борозда, s—сильвиева борозда, spl—селениальная борозда.

От очага разрушения небольшое количество волокон, пересекая дно латеральной борозды, направляется вверх к латеральной извилине. Дегенерированные волокна оканчиваются в части латеральной извилины, расположенной над латеральной бороздой и соответствующей полю 19 (рис. 1, 2—4; рис. 2, А). Единичные волокна прослеживаются в верхней части латеральной извилины, соответствующей полю 18 (рис. 1, 2—3; рис. 2, А). Таким образом, дегенерированные волокна оканчиваются в

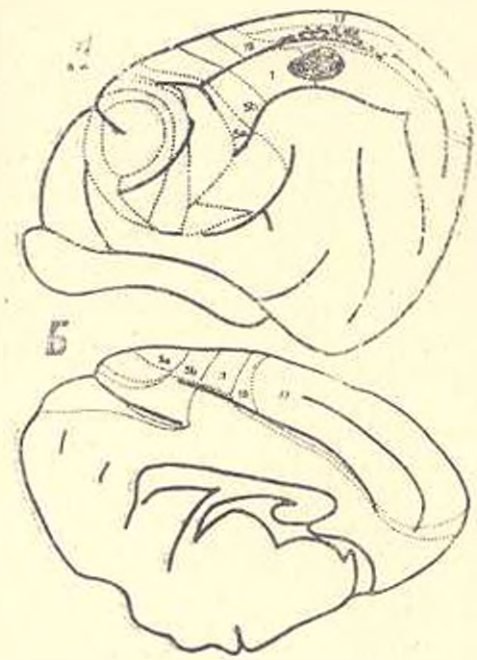

Рис. 2. Латеральная (А) и медиальная (Б) поверхность полушария мозга кошки с обозначением полей теменной (5,7) и зрительной (17, 18, 19) коры по Касслеру, Мус-Клементу [12]. Большим кругом сплошь начерчен очаг разрушения в поле 7, мелкими кружками показана область окончания дегенерированных волокон в зрительной коре.

части латеральной извилины, лежащей над очагом разрушения. Кпереди от очага разрушения дегенерированных волокон в латеральной извилине нет (рис. 2, 1; рис. 2, А). Кзади единичные дегенерированные волокна прослеживаются на значительном расстоянии в области латеральной извилины, лежащей над латеральной бороздой. Область окончания этих волокон соответствует полю 19 (рис. 1, 5—6; рис. 2, А). Единичные дегенерированные волокна пересекают белое вещество и направляются к медиальной поверхности полушария (рис. 1, 2—4). Эти волокна подходят к части сплениальной извилины, расположенной над сплениальной бороздой, и продолжаются далее в поясную извилину. В зрительной коре, расположенной на медиальной поверхности полушария (поле 17), дегенерированных волокон не обнаружено (рис. 1, 1—6; рис. 2, Б). Что касается послойного распределения волокон, то следует отметить густую претерминальную дегенерацию, в основном в V, IV и III слоях, и единичные волокна во II слое полей 19 и 18.

Как следует из результатов настоящего исследования, поле 5, в отличие от поля 7, не проецируется в зрительную кору. Отсюда отсутствие изменений со стороны зрительного анализатора при разрушении поля 5, что могло быть следствием отсутствия связей между полем 5 и зрительной корой, и наличие существенных нарушений в указанном анализато-

ре, вызванное разрушением поля 7 [4]. Это позволяет предположить, что литературные данные об отсутствии проекции теменной коры в зрительную [11] касаются лишь поля 5. Отсутствие связей поля 5 со зрительной корой установлено и у обезьяны [18]. Нами показано, что поле 7 дает начало небольшому количеству волокон, оканчивающихся в части латеральной извилины, лежащей над латеральной бороздой и соответствующей полям 19 и частично 18. Не обнаружена проекция поля 7 в поле 17, что не согласуется с данными Шоимуры, Ито [20], но подтверждает результаты Кавамуры [14]. При этом указанными авторами использованы одни и те же методы антероградной дегенерации. В настоящем исследовании показана система ассоциативных волокон, подходящих к медиальной поверхности полушария (поле 17), но не оканчивающихся здесь.

Результаты настоящего исследования, касающиеся преимущественной проекции небольшого числа ассоциативных волокон поля 7 в поле 19, подтверждают данные, полученные методами антероградной дегенерации [14, 20], а также мечеными аминами и пероксидазой [6, 17, 21]. Причем показана реципрокность связей полей 7 и 19 и преимущественность проекции поля 19 в поле 7 [21].

На обезьянах также показана проекция небольшого числа ассоциативных волокон, связывающих поле 7 с дорсомедиальным зрительным полем, соответствующем полю 19 [13].

Несмотря на небольшое количество ассоциативных волокон, связывающих поля 7 и 19, эксперименты со зрительной депривацией у кошек и обезьян свидетельствуют о большой функциональной значимости отмеченных связей [8]. Отсутствие зрительной ориентации у животных при наличии зрительных ответов в зрительной коре соответствует отсутствию зрительной функции поля 7 и тем самым подтверждает значимость ассоциативных связей в указанной функции. У человека, по сравнению с обезьяной, наряду с абсолютным приростом площади полей 7 и 19 [2, 7], имеет место значительное расширение III слоя последнего, основного реципиента ассоциативных волокон [9]. Значительным развитием как ассоциативных центров конечного мозга, так и ассоциативных связей у человека обусловлены клинические случаи с частичным восстановлением зрения у слепых после операций на роговице, не приведшие, однако к восстановлению зрительного поведения и ориентации, в результате чего больные вели себя как слепые [10], что, возможно, обусловлено перерывом волокон, связывающих поля 7 и 19.

ЛИТЕРАТУРА

1. *Бабаян С. А.* Изв. АН АрмССР, *10*, 6, 75—82, 1957.
2. *Гуревич М. О., Микаева В. М.* В кн.: Цитоархитектоника коры большого мозга человека. 203—211, М., 1949.
3. *Гуревич М. О., Хачатурян А. А., Хачатуров А.* В кн.: Высшая нервная деятельность. 171—184. М., 1929.
4. *Купалов П. С., Обухова Г. П., Хананашвили М. М.* В кн.: Гагрские беседы, *4*, 171—177, Т., 1963.
5. *Микеладзе А. Л., Кикнадзе Г. И.* Сообщ. АН ГрузССР, *38*, 2, 441—447, 1965.

6. *Силаков В. Л., Обухова Г. П., Сенаторов В. В.* В кн.: Ассоциативные системы мозга. 165—171. Л., 1985.
7. *Филимонов И. Н.* J. fur Psychol. und Neurol. 45, 69—137, 1933.
8. *Хишарин Ю.* В кн.: Ассоциативные системы мозга. 208—220. Л., 1985.
9. *Школьник-Яррос Е. Г.* В кн.: Нейроны и межнейронные связи. Зрительный анализатор. 94—98. Л., 1965.
10. *Ackroyd C., Humphrey N. K., Warington E. K.* J. Exp. Psychol., 26, 114—124, 1974.
11. *Gobbel W. G., Liles G. W.* J. Neurophysiol., 8, 1, 257—266, 1945.
12. *Hassler R., Muks-Clement K. I.* J. Hirnforschung, 6, 6, 377—420, 1964.
13. *Kaus J. H., Liu C. N., Wagor E.* J. Comp. Neurol., 171, 3, 487—498, 1977.
14. *Kawamura K.* Brain. Res., 51, 23—49, 1973.
15. *Mountcastle V. B., Lynch., Georgopoulos A., Sakata H., Acuna C.* J. Neurophysiol., 38, 4, 871—908, 1975.
16. *Nauta W. J. H., Gygax P. A.* Stain Technol., 29, 1, 91—93, 1954.
17. *Olson C. K., Lawler K. L.* J. Comp. Neurol., 259, 1, 13—30, 1987.
18. *Pandya D. N., Seltzer B.* J. Comp. Neurol., 204, 2, 196—210, 1982.
19. *Petersen S. E., Robinson D. L., Currie J. N.* Exp. Brain Res., 76, 2, 267—280, 1989.
20. *Shonmura K., Ito K.* Brain Res., 39, 2, 536—539, 1972.
21. *Symonds L. L., Rosenquist A. C.* J. Comp. Neurol., 199, 1, 31—47, 1981.

Поступило 19.VII 1990 г.

Биолог. журн. Армении, № 10—11 (43), 1990 УДК 612.467.1:612.015.31

О ВЛИЯНИИ ИОНОВ Na^+ НА ВНУТРИКЛЕТОЧНУЮ КОНЦЕНТРАЦИЮ КАЛЬЦИЯ МОЧЕТОЧНИКА МОРСКОЙ СВИНКИ

А. С. ОГАНЕСЯН, К. В. КАЗАРЯН, Р. Р. АКОПЯН

Институт физиологии им. Л. А. Орбели АН Армении, Ереван

Показано, что содержание ионов Ca^{++} в мышцах, инкубируемых в безнатриевой среде в течение 45 мин, монотонно возрастает. При помещении обогащенных ионами Ca^{++} мышц в натриевый раствор наблюдается уменьшение внутриклеточного Ca^{++} и соответствующее сопряженное увеличение концентрации ионов Na^+ в клетке. Увеличение концентрации ионов Na^+ в среде обусловливает эффективность выведения ионов Ca^{++} из клетки. Делается вывод об участии Na^+—Ca^{++} обменной системы в регуляции внутриклеточной концентрации ионов Ca^{++} в гладкомышечных клетках мочеточника.

Na^+-ի և Ca^{++}-ի ներբջջային կոնցենտրացիան որոշվել է, ուսումնասիրելով միջավայրի Na^+-ի իոնների դերը միզածորանի հարթ մկանային բջիջների Ca^{++}-ի իոնների դուրս բերելով։

Ցույց է տրված, որ մկաններում Ca^{++}-ի իոնների քանակը որոնք ինկուբացվել են ոչ նատրիումական միջավայրում 45 րոպե, զանգաղ աճել են 5—10 անգամ։ Մկաններում, որոնք հարստացվել են Ca^{++}-ի իոններով, տեղավորվելով Na^+-ի լուծույթում (120 մմոլ/լ) նկատվում է ներբջջային Ca^{++}-ի քանակի փոքրացում (3 անգամ) և համապատասխանաբար Na^+-ի իոնների կոնցենտրացիայի համակապակցված մեծացում (2—3 անգամ)։ Ցույց է տրված, որ միջավայրում Na^+-ի իոնների կոնցենտրացիայի մեծացումը որոշում է բջջից Ca^{++}-ի իոնների դուրս գալու էֆեկտիվությունը։