ՀԱՅԿԱԿԱՆ ՍՍՀ ԳԻՏՈՒԹՅՈՒՆՆԵՐԻ ԱԿԱԴԵՄԻԱ: ՀԱՅԱՍՏԱՆԻ ԿԵՆՍԱԲԱՆԱԿԱՆ ՀԱՆԴԵՍ
АКАДЕМИЯ НАУК АРМЯНСКОЙ ССР. БИОЛОГИЧЕСКИЙ ЖУРНАЛ АРМЕНИИ
т. XXVIII, № 1, 1975

КРАТКИЕ НАУЧНЫЕ СООБЩЕНИЯ

УДК 591.4:616—09:.8

Т. Б. МОВСЕСЯН, С. Г. КАРАХАНЯН

ПАТОМОРФОЛОГИЯ ОБОНЯТЕЛЬНЫХ ЛУКОВИЦ ГОЛОВНОГО МОЗГА ПРИ ИНФЕКЦИОННОЙ АГАЛАКТИИ ОВЕЦ

Инфекционная агалактия—распространенная контагиозная болезнь мелкого рогатого скота. Она характеризуется непродолжительной лихорадкой с последующим поражением вымени, суставов и глаз, иногда [1, 3—5, 7, 9, 13—15], при этом наблюдаются нервно-паралитические явления. В литературе имеются сведения о спинномозговой или нервной формах заболеваний [2, 12, 16].

В клинических наблюдениях, проведенных нами летом 1964 г. в совхозе Гюллидуз Ехегнадзорского района, у больных животных, преимущественно ягнят, кроме поражения суставов и глаз, отмечались также нервные явления, характеризующиеся глубокой депрессией, шаткостью походки, понижением чувствительности кожи, парезом либо параличом заднего пояса тела.

Учитывая отсутствие литературных данных о поражаемости ЦНС и наличие клинических наблюдений, указывающих на возможность ее структурного поражения, мы решили провести патоморфологическое исследование ЦНС при этом заболевании.

Настоящая работа является одним из фрагментов наших патоморфологических исследований ЦНС [8, 10, 11] при инфекционной агалактии овец.

Материалом исследования служили обонятельные луковицы головного мозга от спонтанно зараженных павших и вынужденно прирезанных ягнят 4—5-месячного возраста (10 голов) и овец 1—5-летнего возраста (15 голов), которые до забоя находились под клиническим наблюдением. Собранный материал фиксировался первоначально в 5, 10, затем в 20%-ном водном растворе нейтрального формалина, в бромалиновом фиксаже Бильшовского, в 96°-ном спирте и в 3,5%-ном растворе бихромата калия. Срезы (фронтального сечения) приготовлены на замораживающем макротоме. Окраска производилась по Нисслю, импрегнация серебром—по Бильшовскому-Грос и по Кахалю. Опорно трофическая ткань (нейроглия) обрабатывалась по Александровской и Бильшовскому.

Макроскопические изменения в черепной полости сводятся к гиперемии кровеносных сосудов мозговых оболочек, вещества мозга, эпендимного покрова мозговых желудочков и их сосудистых покрышек, к повышению влажности мозгового вещества и скоплению в боковых желудочках незначительного количества светло-желтоватой жидкости.

При патогистологическом исследовании у всех животных наблюдаются аналогичные изменения, однако необходимо отметить, что у больных ягнят с нервно-паралитическими явлениями патоморфологические изменения отличаются своей рельефностью.

Сосудистые растройства мягкой мозговой оболочки, эпендимного покрова и мозгового вещества обонятельных луковиц проявляются в виде неравномерной гиперемии, дистонии, десквамации эндотелия, разрыхления стенок сосудов и нарушения импрегнационных свойств их аргирофильных волокон. Вокруг резко расширенных кровенаполненных сосудов местами наблюдаются кровоизлияния либо плазморрагии. Периваскулярные пространства сосудов инфильтрованы пролиферирующими клетками нейроглии и лимфоидными элементами.

Нейроглиальные клетки с лимфоидными элементами часто образуют узелковые скопления (рис. 1). Изменения нейроглиальных клеток как

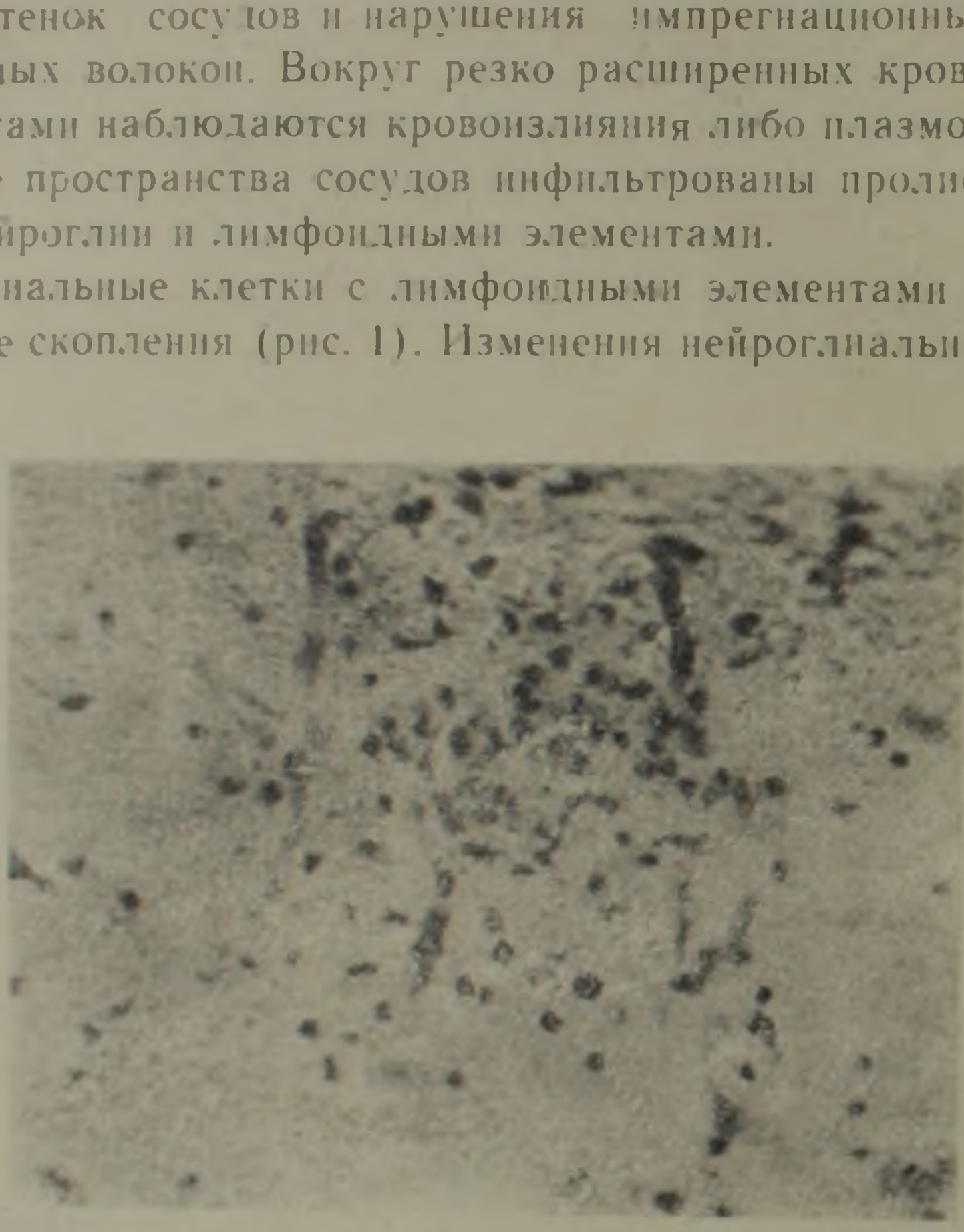

Рис. 1. Узелковое скопление нейроглиальных и лимфоидных клеток (по Нисслю). Ок. 20, об. 30.

в других отделах ЦНС, так и в обонятельных луковицах характеризуются набуханием, гомогенизацией цитоплазмы, утолщением, разрыхлением и растворением отростков, а также атрофией или цитокариолизом астроцитов. Набухание и распад олигодендроглиоцитов нередко сочетаются с гипертрофией и сморщиванием их. Пролиферативно-гиперпластические и дистрофические изменения нейроглиальных клеток в основном встречаются в 3, 4 и 5 слоях обонятельных луковиц, вокруг сосудов с кровоизлияниями они выражены более интенсивно. В слое обонятельных клубочков (3 слой) наблюдаются утолщение нервных волокон и пролиферация клеток глиальной капсулы клубочков.

Изменения клеток митрального слоя (4 слой) можно охарактеризовать как тигролиз, набухание, гидропию, пикноз нейронов, различные изменения нейрофибриллярных структур и ядер, а также как разрыхле-

ние и распад клеточной цитоплазмы. Набухание и тигролиз нейронов часто сочетаются с гидропическими изменениями, которые проявляются в вакуолизации, разрыхлении или распаде цитоплазмы клеток (рис. 2).

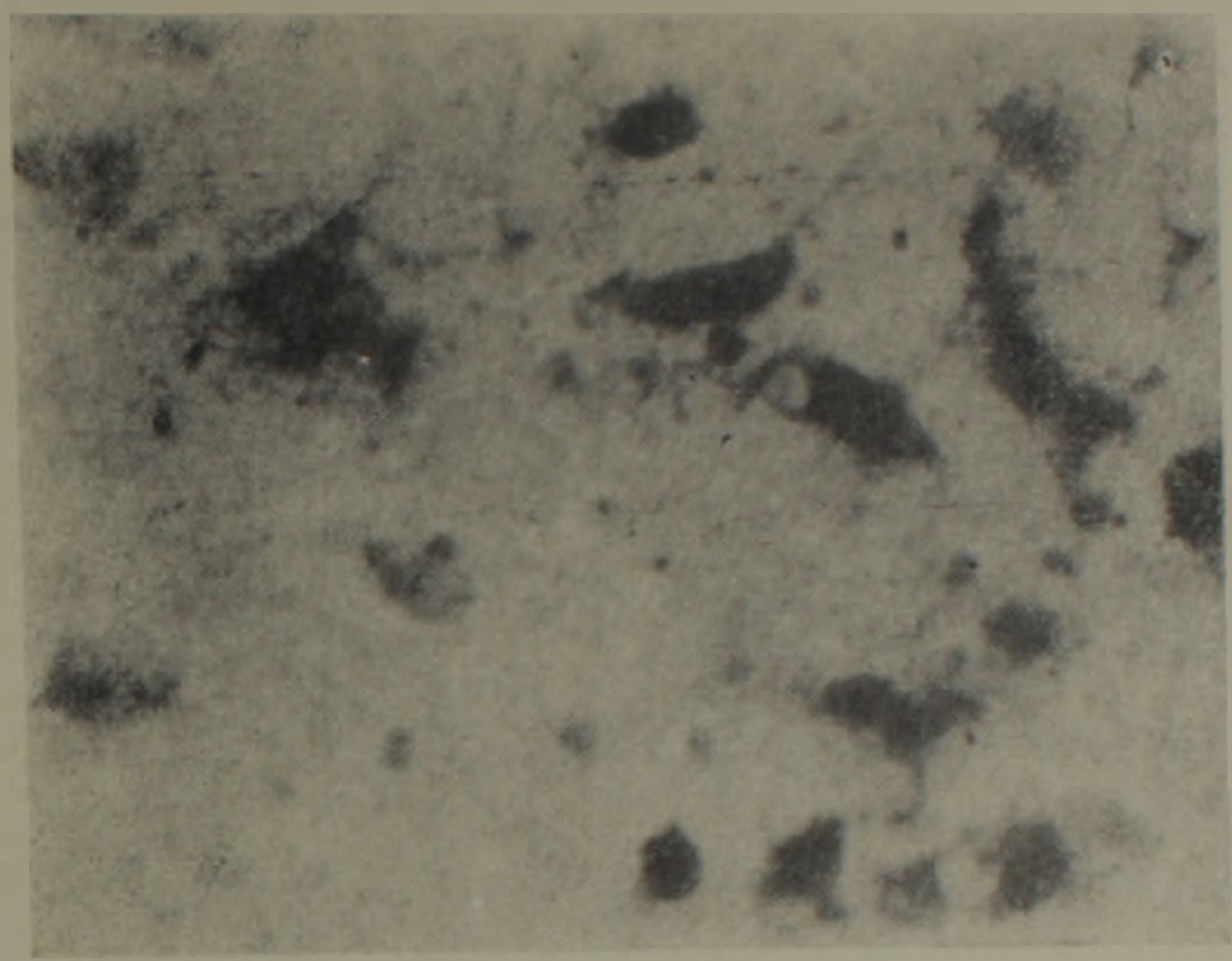

Рис. 2. Набухание, тигролиз и вакуолизация митральных нейронов (по Нисслю). Ок. 20, об. 40.

При импрегнации серебром отмечаются: утолщение, растворение нейрофибриллярных структур набухших нейронов, разрыхление и распад их отростков, неравномерная импрегнация цитоплазмы вакуолизированных нейронов, а также сморщивание и распад некоторой части клеток (рис. 3).

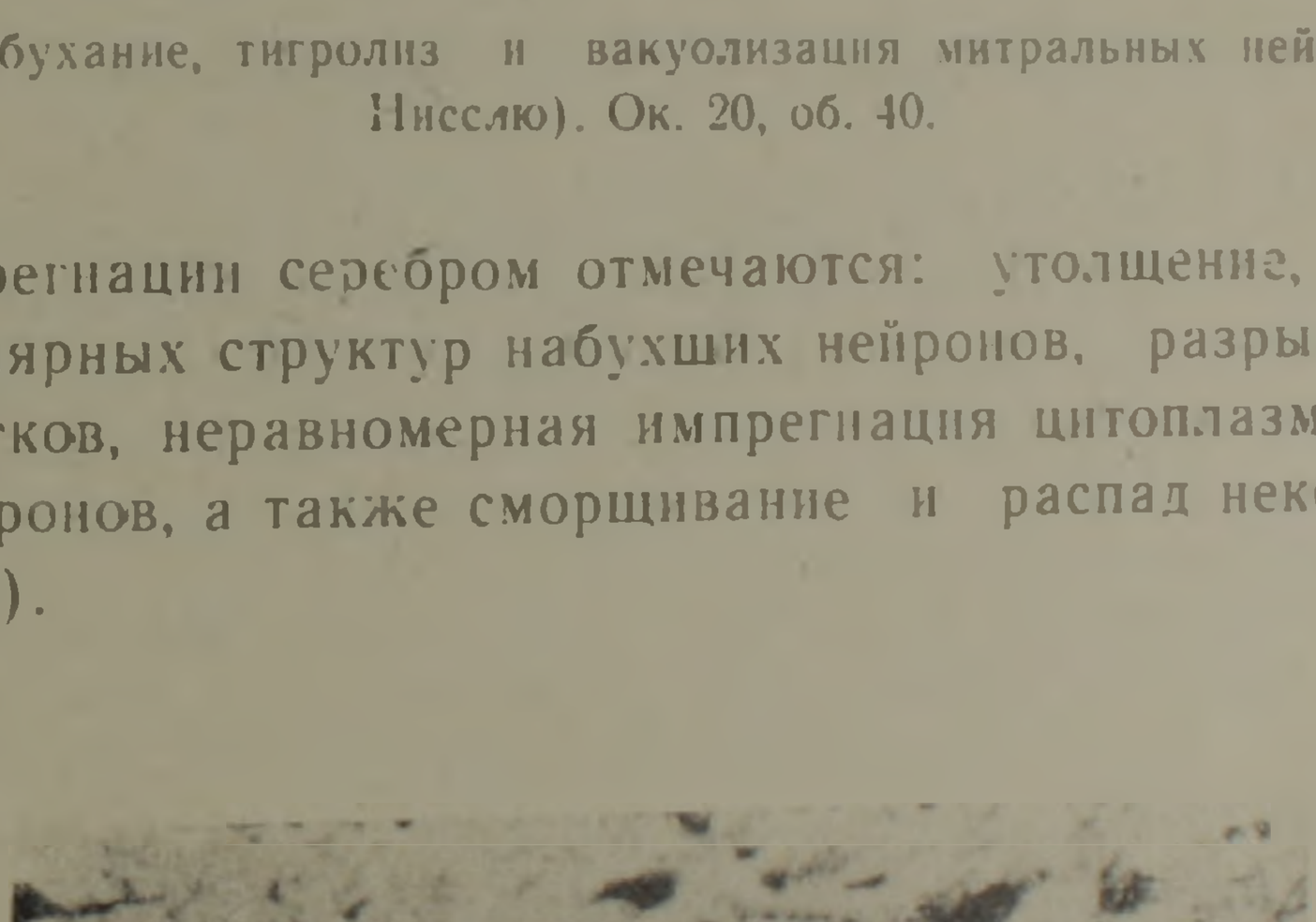

Рис. 3. Цитокариолиз и сморщивание митральных нейронов (импрегнация по Бильшовскому-Грос). Ок. 7. об 40.

Изменения клеток 5 слоя—слоя клеток «зерен» местами проявляются пролиферативной реакцией с образованием различной величины клеточных инфильтративных очагов (рис. 4).

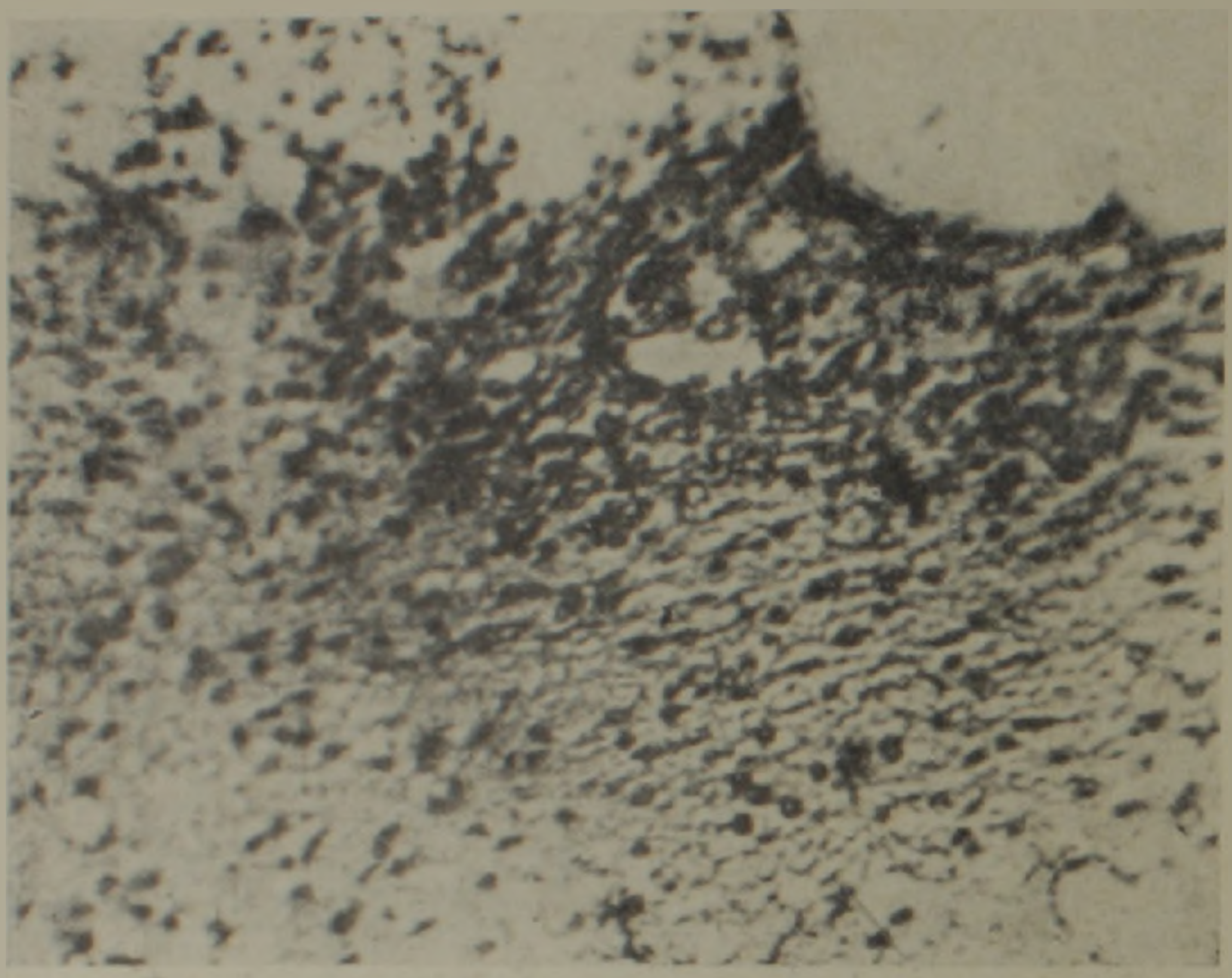

Рис. 4. Пролиферация клеток «зерен» (по Нисслю). Ок. 10, об. 20.

Результаты наших патоморфологических исследований показывают, что при инфекционной агалактики овец в ЦНС развивается серозный менингоэнцефалит, к которому чувствительны и обонятельные луковицы головного мозга.

Ереванский зооветеринарный институт,
кафедра нормальной
и патологической анатомии

Поступило 14.VI 1973 г.

Տ. Բ. ՄՈՎՍԻՍՅԱՆ, Ս. Գ. ԿԱՐԱԽԱՆՅԱՆ

ԳԼԽՈՒՂԵՂԻ ՀՈՏԱՌԱԿԱՆ ԿՈՃՂԵՂՆԵՐԻ ՊԱԹՈՄՈՐՖՈԼՈԳԻԱՅԻ ՀԱՐՑԻ ՇՈՒՐՋԸ ՈՉԽԱՐՆԵՐԻ ԻՆՖԵԿՑԻՈՆ ԱԳԱԼԱԿՏԻԱՅԻ ԺԱՄԱՆԱԿ

Ամփոփում

Ուսումնասիրություններից պարզվել է, որ նշված հիվանդության ժամանակ հոտառական կոճղեղներում զարգանում են բորբոքային բնույթի զգալի անոթային խանգարումներ, որոնք ուղեկցվում են նյարդային հյուսվածքի ներվային և նեյրոգլիալ բջիջների դիստրոֆիկ-նեկրոբիոտիկ փոփոխություններով։

Հիմքային հյուսվածքի (նեյրոգլիա) բջիջները բազմանալով առաջացնում են շուրջանոթային և հանգուցային կուտակումներ։

Ներկա հետազոտության արդյունքները ցույց են տալիս, որ ոչխարների ինֆեկցիոն ագալակտիա հիվանդության ժամանակ գլխուղեղի հոտառական կոճղիզններում առաջանում են շճային մենինգո-էնցեֆալիտին հատուկ փոփոխություններ։

ЛИТЕРАТУРА

1. *Бакрадзе Б. М., Ростомашвили А. П.* Тр. Груз вет. опытной станции, 10, 81—90, 1948.
2. *Блощицин Н. А.* Каракулеводство и звероводство. 2. 66—67, 1949.
3. *Газарян В. С.* Докл. ВАСХНИЛ, вып. 7, 41—44, 1947.
4. *Жалобовский И. Л.* Сб. научных трудов Семипалатинского зоовет. ин-та. вып. 1, 148—159, 1958.
5. *Зорабян Л. И.* Тр Арм. НИВИ, вып. 5, 153—162, 1947.
6. *Зуйкова Е. А.* Тр. Арм. НИВИ, вып. 5, 174—180, 1947.
7. *Макарова В. В.* Тр. Киргиз. вет. опытной станции, сб. 33, 99—107, 1955.
8. *Мовсесян Т. Б., Синакаримян С. Г.* Тр. третьей всесоюзной конф. по патологической анатомии животных. 64—67, 1967.
9. *Мусаев М. А.* Каракулеводство и звероводство, 3, 69—70, 1948.
10. *Синакаримян С. Г.* Автореф. канд. дисс. 1968.
11. *Синакаримян С. Г.* Биологический журнал Армении, 20, 9, 33—37, 1967.
12. *Фарзалиев М. М.* Докл. ВАСХНИЛ, вып. 2, 46—48, 1948.
13. *Brusasco L.* J. Vet. Med., 5, 94—95, 1886.
14. *Celli de Blasi.* J. Vet. Med., 26, 103, 1907.
5. *Debonera G.* Recueil Méd. Vét. (Alfort), 115, 2, 79—82, 1937 .
6. *Quadrelli.* J. Vet. Med., 29, 199, 1910.