ՀԱՅԿԱԿԱՆ ՍՍՀ ԳԻՏՈՒԹՅՈՒՆՆԵՐԻ ԱԿԱԴԵՄԻԱ. ՀԱՅԱՍՏԱՆԻ ԿԵՆՍԱԲԱՆԱԿԱՆ ՀԱՆԴԵՍ
АКАДЕМИЯ НАУК АРМЯНСКОЙ ССР. БИОЛОГИЧЕСКИЙ ЖУРНАЛ АРМЕНИИ

т. XXI, № 10, 1968

Է. Տ. ԿԱՐԱՍԵՖԵՐՅԱՆ

ԵՐԵՎԱՆԻ ՇՐՋԱԿԱՅՔԻ ԳՈՐՏԵՐԻ ԱՐՅԱՆ ՊԱՐԱԶԻՏՆԵՐԸ

Ամֆիբիաների արյան պարազիտոֆաունայի ուսումնասիրության վերաբերյալ շատ քիչ աշխատանք է կատարված Սովետական Միության մեջ ընդհանրապես, եթե նկատի չունենանք մի քանի աշխատանքներ, որոնցից են՝ Մարկովի աշխատանքը Լենինգրադի շրջանում, Զմեևի աշխատանքը Տաջիկական ՍՍՀ-ում, Ֆինկելշտեյնինը՝ Կովկասում և ուրիշները [1]։ Նշված աշխատանքները հիմնականում վերաբերում են սողունների և ամֆիբիաների արյան պարազիտների նկարագրությանը և սիստեմատիկային։

Հայաստանում վայրի կենդանիների արյան պարազիտներն ուսումնասիրված են թռչունների [4] և սառնարյուն կենդանիների [2, 3] մոտ։ Նշված աշխատություններում տեղ չի գտել ամֆիբիաների արյան պարազիտների ուսումնասիրությունը, որը և առիթ հանդիսացավ հետազոտության օբյեկտ ընտրել Երևանի շրջակայքի ջրականներում ապրող գորտերը։

Նյութը հավաքված է տարվա տարբեր ժամանակներում, մեծ մասամբ Երևանից և նրա շրջակայքից։ Հավաքված և հետազոտված են 600 գորտ, նրանցից պատրաստված են պրեպարատներ՝ արյան քսուկներ և հաստ կաթիլներ, իսկ շատ դեպքում նաև ներքին օրգաններից (լյարդ, սիրտ, փայծաղ) պատրաստված են դրոշմներ։ Բոլոր պրեպարատները ֆիքսված են Նիկիֆիրովյան լուծույթում (1 : 1 եթեր-սպիրտ) և ներկված Ռոմանովսկու ներկանյութով։

Այդ գորտերի մեծ մասը պատկանում են Rana ridibunda *և* Rana esculenta *տեսակներին։ Հետազոտված 600 գորտերից արյան տարբեր պարազիտներով վարակված են 6-ը, որոնցից 4-ը՝ արյան սպորավորներով, իսկ 2-ը՝ ֆիլարիաներով։ Արյան սպորավորների չորս դեպքերից երկուսը մենք որոշել ենք որպես* Haemogregarina *(կարգ* Coccidia, *ընտանիք* Haemogregarinidae)։

Պարազիտով վարակված են գորտերի թե ներքին օրգանները և թե արյունը։ Արյան քսուկում պարազիտը հիմնականում տեղակայված է էրիթրոցիտներում, սակայն հանդիպում է նաև պլազմայում։ Պարազիտը պիգմենտ չունի։ Էրիթրոցիտներում նա տարբեր ձևեր և տարբեր չափեր ունի։ Պարազիտի խոշոր ձևերը կիսալուսնաձև կամ երշիկաձև են, իսկ փոքրերը՝ օվալաձև, մի ծայրը սուր, իսկ հակառակ ծայրը՝ բութ։ Երբեմն պարազիտն ունենում է անորոշ ամեոբաձև տեսք, իսկ աճման ընթացքում ձգվում, երկարանում է (նկ. 1)։

Կորիզը մեծ մասամբ գտնվում է բջջի կենտրոնում և ներկվում է մուգ մանուշակագույն։ Մարմնի լայնացած մասում երևում է բաց գույնի վակուոլը։ Պրոտոպլազման հատիկավոր է։ Խոշոր ձևերով վարակված էրիթրոցիտների կորիզը սեղմված է ապակենտրոն, իսկ ինքը՝ տեր բջիջը առանձնապես փոփոխության չի ենթարկված։ Էրիթրոցիտներում լինում են պարազիտի գամետոցիտներ։ Գորտերի մոտ արյան էրիթրոցիտը մեծ մասամբ վարակված է մեկ

պարազիտով, բայց հանդիպում են նաև երկու պարազիտով վարակված էրիթրոցիտներ (նկ. 2)։

Հեմոգրեգարինները իրենց զարգացման ընթացքում ունեն երկու տեր՝ ողնաշարավոր (սողուններ, ձկներ, երկկենցաղներ) և անողնաշարավոր (տզրուկներ)։ Պարազիտը իր անսեռ բազմացումը կատարում է ողնաշարավոր տիրոջ մոտ, իսկ սեռական բազմացումը (սպորոգոնիա)՝ տզրուկի մոտ, որը հանդիսանում է այդ պարազիտի փոխանցողը։

Նկ. 1. Haemogregarina պարազիտը էրիթրոցիտում։

Նկ. 2. Էրիթրոցիտը՝ վարակված երկու Haemogregarina պարազիտներով։

Հեմոսպորիդներով վարակման մյուս երկու դեպքերը մենք որոշել ենք որպես Lankesterella (Coccidia, Eimeridia)։ Այդ տեսակը հայտնաբերված է Rana esculenta գորտի մոտ. պարազիտը մեծ մասամբ տեղակայված է էրիթրոցիտներում և երբեմն՝ էլ՝ պլազմայում։ Պարազիտի մարմինը օվալաձև է, կամ որդանման, մի ծայրը սուր, իսկ հակառակ ծայրը մի փոքր կորացած։

Լավ նկատելի է կորիզը, որը տեղակայված է բջջի բութ (կորացած) ծայրում, ներկված է կարմրավուն։ Ցիտոպլազման հատիկավոր է, սեղմված պատերին և աղոտ ներկված. լավ երևում է կենտրոնում գտնվող խոշոր վակուոլը։ Պարազիտով վարակված էրիթրոցիտը փոփոխության չի ենթարկված, ինչպես նաև չեն փոփոխված տեր բջջի դիրքը և չափերը։ Հետազոտված արյան մեջ հանդիպում են այնպիսի էրիթրոցիտներ, որոնք վարակված են երկու պարազիտով (նկ. 3)։

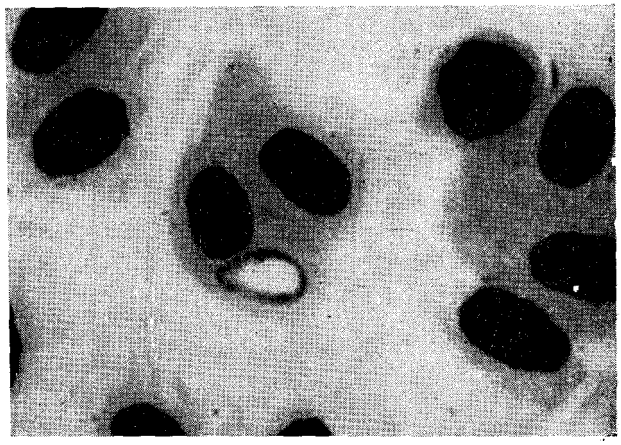

Նկ. 3. Lankesterella պարազիտը էրիթրոցիտում։

Նկ. 4. Microfilaria պարազիտը լյարդի դրոշմում։

Գրականությունից հայտնի է, որ այս պարազիտները գորտերի մոտ փոխանցվում են տզրուկի միջոցով։ Տզրուկից սպորոզոիտները անցնում են գորտի տարբեր օրգանների կապիլյարները, թափանցում էնդոթելային բջիջների մեջ։ Շիզոգոնիայի ընթացքում գոյանում են մերոզոիտներ և միկրո-մակրո գամետոցիտներ։ Անիզոգամ կոպուլացիայի հետևանքով առաջանում է զիգոտ, որից՝ օոցիստ, նրա մեջ գոյանում են մեծ թվով սպորոզոիտներ, որոնք բնակվում են արյան պլազմայի մեջ, այնտեղից թափանցում էրիթրոցիտը։

Կլոր որդերին պատկանող միկրոֆիլարիա արյան պարազիտ թելանման որդը հայտնաբերված է հետազոտված գորտերից երկուսի մոտ (Rana esculenta (նկ. 4)։ Պարազիտը լողում է արյան պլազմայում։ Մորֆոլոգիական հատկանիշներից բնորոշ է պարազիտի մարմնի երկարավուն, թելանման ձևը։ Նկատելի է մարմնի առաջին բութ և հետին սուր ծայրը, թափանցիկ երկշերտ թաղանթը։ Ռոմանովսկու ներկով միկրոֆիլարիաները ներկվում են բաց մանուշակագույն։

Միկրոֆիլարիաները էնդոպարազիտներ են և իրենց զարգացումը անց են կացնում միայն կենդանիների օրգանիզմում։ Նրանք թրթուրային ստադիան անցնում են ողնաշարավոր կենդանիների արյան մեջ։ Վարակված կենդանիներից պարազիտներն անցնում են միջակա տիրոջ—միջատների մոտ՝ արյուն ծծելու միջոցով։ Միջակա տիրոջ (մոծակ, մլակ, ճանճ) մոտ կատարվում է պարազիտի հետագա զարգացումը։ Միկրոֆիլարիաները հայտնաբերված են կաթնասունների, թռչունների, երկկենցաղների մոտ։

Այսպիսով հետազոտությունները ցույց տվին, որ Երևանի շրջակայքի ջրականգներում բնակվող գորտերի միայն փոքր տոկոսն է վարակված արյան պարազիտներով։ Ուսումնասիրված 600 գորտերից միայն 6-ի մոտ հայտնաբերվեցին արյան պարազիտներ։ Վերջիններիս մորֆոլոգիական ուսումնասիրությունը հնարավորություն տվեց պարզել նրանցում, առնվազն երկու տեսակների պատկանող, միաբջիջ արյան պարազիտներ՝ Haemogregarina և Lankesterella։ Տեսակի որոշումը մենք հնարավոր չգտանք, քանի որ ուսումնասիրված չէ պարազիտների զարգացման լրիվ ցիկլը։ Որոշ հետաքրքրություն է ներկայացնում գորտերի արյան մեջ թելանման պարազիտ որդերի հայտնաբերումը։

Մեր տվյալները նախնական բնույթ են կրում և կարիք ունեն հետագա բազմակողմանի ուսումնասիրության։

Երևանի բժշկական ինստիտուտ,
կենսաբանության ամբիոն

Ստացվել է 3.III 1968 թ.

Э. Т. КАРАСЕФЕРЯН

КРОВЕПАРАЗИТЫ ЛЯГУШЕК ОКРЕСТНОСТЕЙ г. ЕРЕВАНА

Резюме

Паразиты крови исследованы у 600 лягушек, обитающих в водоемах окрестностей г. Еревана. Лягушки принадлежат, в основном, к двум видам Rana ridibunda и Rana esculenta. Паразиты изучены как в мазках крови, так и в отпечатках различных органов (печень, легкие, сердце и др.). Морфологическое изучение паразитов крови позволило установить их систематику, видовую принадлежность и отнести к двум типам: 1) из простейших — Haemogregarina и Lankesterella; 2) из круглых червей — Microfilaria.

Проведенные исследования позволили установить также, что очень незначительный процент лягушек, обитающих в водоемах окрестностей г. Еревана, заражен кровепаразитами.

ԳՐԱԿԱՆՈՒԹՅՈՒՆ

1. Глущенко В. В. Труды Укр. респ. научн. общ. паразит., I, Киев, 1961
2. Мкртчян З. А. Биологич. журн. АН АрмССР, XIX, 10, 1966.
3. Ստեփանյան Ա. Երևանի համալսարանի գիտ. հանդես, հ. 9, 1939.
4. Կարապետյան Է. Ֆ. ՀՍՍՀ ԳԱ Տեղեկագիր (բիոլոգ. և գյուղ. գիտ.). 12, 1, 1959.