УДК 616.16—07:612.841.1:616.831—005—002

С. Г. ЗОГРАБЯН, Р. О. ГАРАСЕФЕРЯН, Г. А. ОВАНЕСЯН

ИЗУЧЕНИЕ СОСТОЯНИЯ МИКРОЦИРКУЛЯЦИИ БУЛЬБАРНОЙ КОНЪЮНКТИВЫ У БОЛЬНЫХ С ОСТРЫМИ НАРУШЕНИЯМИ МОЗГОВОГО КРОВООБРАЩЕНИЯ

На протяжении последних десятилетий резко возрос интерес клиницистов к проблеме микроциркуляции (МЦ) при сердечно-сосудистых заболеваниях.

В связи с этим изучение состояния МЦ при ОНМК и является одной из важных проблем клинической ангионеврологии. В доступной литературе мы нашли лишь несколько работ, посвященных изучению данного вопроса [1, 3, 6, 10, 11]. Учитывая, что состояние МЦ бульбарной конъюнктивы отражает общие тенденции МЦ [2, 4, 9], и в большей степени кровоснабжение головного мозга [7], целью наших исследований явилось выяснение характера нарушений конъюнктивальной МЦ у больных с разными формами ОНМК и сопоставление выявленных изменений со степенью тяжести заболевания.

Под наблюдением находилось 48 больных ОНМК в возрасте от 29 до 76 лет (мужчин—21, женщин—13). Основными заболеваниями были: атеросклероз (8), атеросклероз и артериальная гипертензия (26), гипертоническая болезнь (6), ревматизм (4), атеросклероз в сочетании с артериальной гипертензией и сахарным диабетом (4). По характеру ОНМК наибольшую группу составляли больные инфарктом мозга, полушарной (14) или стволовой (8) локализации. Из них 2 случая верифицированы на секции. У 14 больных были ПНМК в вертебробазилярной системе, у 12—дисциркуляторная энцефалопатия. Развитие заболевания сопровождалось у большинства больных (36) повышением артериального давления выше обычных для больного цифр и различной степени выраженностью общемозговых и локальных неврологических симптомов. У 8 больных артериальное давление не изменилось, у 4 наблюдалось понижение давления и развитие очаговой неврологической симптоматики утром, после сна, по механизму сосудисто-мозговой недостаточности.

Контрольную группу составили 20 практически здоровых лиц, из них 14 мужчин, 6 женщин (средний возраст 36 лет).

Состояние МЦ бульбарной конъюнктивы изучали при помощи стереомикроскопа МБС-2 (увел. до 88×) в модификации, предложенной

Шердукаловой Л. Ф. [8]. Изучались сосудистые, внутрисосудистые и околососудистые нарушения МЦ. Выставлялась бальная оценка, согласно разработанной системе количественно-качественного изучения МЦ [5]. На основе выявленных изменений выставлялись сосудистый (СИ), околососудистый (ОСИ) и внутрисосудистый (ВСИ) индексы. Сумма индексов обозначалась как общий конъюнктивальный индекс (ОКИ). Полученные данные обработаны по методу вариационной статистики и представлены в табл. 1.

Рис. 1. Состояние МЦР у больных дисциркуляторной энцефалопатией (увел. 88×).

У больных с дисциркуляторной энцефалопатией биомикроскопия бульбоконъюнктивы выявила умеренное замедление кровотока в венулах, увеличение числа функционирующих капилляров, некоторую извилистость венул. Соотношение диаметров артериол к венулам (АВС) составляло 1:2, 1:3. Агрегация эритроцитов наблюдалась в 2 случаях (рис. 1). ОКИ составил у этой группы больных 3,68±0,21 балла.

Интересно отметить, что при исследовании МЦ у больных с ПНМК наблюдалась определенная взаимосвязь между периферическим кровообращением и изменениями системного кровообращения. При отсутствии частых колебаний артериального давления, биомикроскопическая картина существенно не отличалась от картины, описанной при дисциркуляторной энцефалопатии. Кроме вышеописанных изменений прибавилось уменьшение числа функционирующих капилляров, местами прерывистость кровотока в венулах. ОКИ у больных этой группы составил 4,12±0,30 балла. У другой группы больных с ОНМК с частыми колебаниями системного артериального давления в сопровождении с преходящей неврологической симптоматикой, изменения МЦ бульбоконъюнктивы были выраженнее. Выявлены зоны декапилляризации и ар-

териальной констрикции, указывающие на наличие спазма и вазомоторных нарушений. АВС составлял 1:4, 1:5. Отмечалась выраженная извитость микрососудов и агрегация эритроцитов в венулах и капиллярах (рис. 2). ОКИ составил 5,35±0,27 балла. Наиболее выраженные изменения МЦ бульбоконъюнктивы были выявлены у больных с инфарктом мозга. АВС у них составлял 1:6 и более. Количество функционирующих капилляров было резко уменьшено. Отмечалась выраженная констрикция артериол с расширением венул. Наблюдалась выраженная агрегация эритроцитов во всех звеньях микроциркуляторного русла. Отмечались явления периваскулярного отека по периферии посткапиллярных сосудов (рис. 3). ОКИ составил 7,43±0,13 балла.

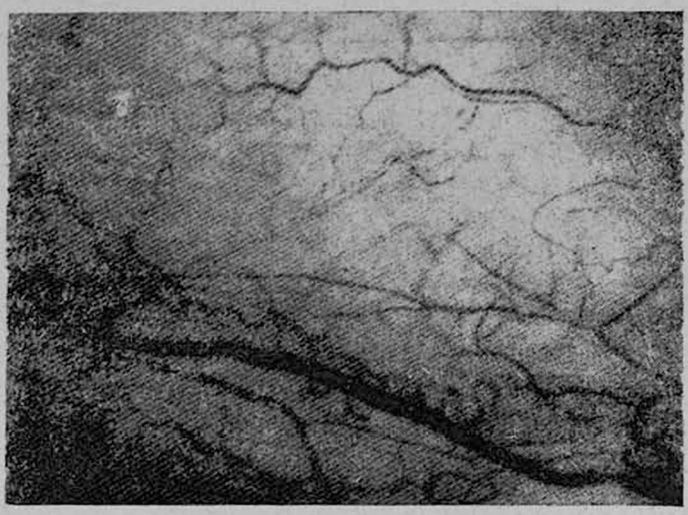

Рис. 2. Состояние МЦР у больных ПНМК (увел. 88×).

У 2 больных с обширными очагами размягчения в полушарии, верифицированных на секции, на первый план выступили тяжелые поражения венулярного отдела микроциркуляторного русла в виде резкого расширения посткапиллярных венул, распространенного сладжирования форменных элементов и микротромбирования в обменном звене МЦ. В формировании указанных нарушений важная роль принадлежит нарушению нейрогуморальной регуляции, повышению активности калликреинкининовой системы, потенцирующих в свою очередь агрегацию эритроцитов и микротромбообразование [12, 13].

Результаты исследований свидетельствуют о том, что специфических изменений в системе МЦ бульбоконъюнктивы для каждой из перечисленных форм ОНМК не существует. Однако сопоставление выраженности микроциркуляторных расстройств с тяжестью клинического состояния больных говорит о том, что нарушения МЦ нарастают с увеличением тяжести клинической картины заболевания.

Действительно, у больных инфарктом мозга конъюнктивальный ин-

декс на 101,9% превышает таковой у больных дисциркуляторной энцефалопатией и на 80,3% у больных ПНМК.

У части наблюдаемых нами больных (18), наряду с назначением вазодилятаторов и антигипоксантов, мы применяли препараты реологического действия (трентал, курантил, никотиновая кислота, кавинтон, ацетилсалициловая кислота). Повторная бульбоскопия после применения антиагрегантов выявила улучшение биомикроскопической картины микрососудов бульбоконъюнктивы: ускорение кровотока, уменьшение, а в некоторых случаях ликвидацию внутрисосудистой агрегации эритроцитов.

Рис. 3. Состояние МЦР у больных инфарктом мозга (увел. 88×).

Таким образом, метод биомикроскопии бульбарной конъюнктивы может быть использован в клинике сосудистой патологии мозга для оценки тяжести состояния больных, определения прогноза заболевания и эффективности проводимого лечения.

Ереванский институт усовершенствования врачей

Поступила 12/XII 1983 г.

Ս. Գ. ԶՈՀՐԱԲՅԱՆ, Ռ. Հ. ԿԱՐԱՍԵՖԵՐՅԱՆ, Գ. Ա. ՀՈՎՀԱՆՆԻՍՅԱՆ

ՈՒՂԵՂԱՅԻՆ ԱՐՅԱՆ ՇՐՋԱՆԱՌՈՒԹՅԱՆ ՍՈՒՐ ԽԱՆԳԱՐՈՒՄՆԵՐՈՎ ՏԱՌԱՊՈՂ ՀԻՎԱՆԴՆԵՐԻ ԿՈՃՂԵՋԱՅԻՆ ՇԱԽԿԱՊԵՆՈՒ ԱՐՅԱՆ ՄԻԿՐՈՇՐՋԱՆԱՌԱԿԱՆ ՀՈՒՆԻ ՀԵՏԱԶՈՏՈՒԹՅՈՒՆԸ

Ամփոփում

Ուղեղային արյան շրջանառության սուր խանգարումներով տառապող հիվանդների կոճղեղային շախկապենու արյան միկրոշրջանառական հունի խանգարումները և օրգանիզմի ընդհանուր ախտանշակոմպլեքսը գտնվում են ուղիղ փոխկապակցվածության մեջ։

S. G. Zohrabyan, R. H. Karaseferyan, G. A. Hovhannesyan

The Study of the State of Microcirculation of Bulbar Conjunctiva in Patients With the Acute Disturbances of Brain Circulation

Summary

The study of the state of microcirculation of bulbar conjunctiva in patients with acute disturbances of brain circulation shows that the degree of their expressiveness increases with the growth of the pathological process.

ЛИТЕРАТУРА

1. *Абрамова Э. М.* Автореф. канд. дис. Самарканд, 1973. 2. *Волосок Н. И.* Автореф. канд. дис. М., 1980. 3. *Изовит Н. Ф.* Автореф. канд. дис. Черновцы, 1972. 4. Изучение микроциркуляции в эксперименте и клинике. Научный обзор под редакцией Куприянова В. В. М., 1979. 5. *Малая Л. Т., Микляев И. Ю., Кравчук П. Г.* Микроциркуляция в кардиологии. Харьков, 1977. 6. *Миртовская В. Н.* и др. Тезисы докладов VII Всесоюзного съезда невроп. и псих. М., 1981, 2, 199. 7. *Соловьев Г. М.* и др. Кардиология, 1971, 8, 7. 8. *Шердукалова Л. Ф., Ованесян Р. А., Костина Э. Л.* Кровообращение, 1982, XV, 3, 35—40. 9. *Maggio E.* Microçirculation Springfield 1965. 10. *Meyer J. S.*. New. Engl. J. Med.", 1958, 4, 151—159. 11. *Lee R.* Arch. surg., 1950. 61, 387. 12. *Neuhof H.* Klin. Anästhesiol. und intensiv ther., 1974, Bd. 55—65—75. 13. *Raby C.* Coagulations intravascularies disseminees et localisees, Paris, 1970.

УДК 611.12:611.16—091

В. Д. МАКОВЕЦКИЙ, В. А. КОЗЛОВ, В. Д. МИШАЛОВ

МОРФОЛОГИЧЕСКИЕ ОСОБЕННОСТИ МИКРОЦИРКУЛЯТОРНОГО РУСЛА СЕРДЦА ЛИЦ МУЖСКОГО И ЖЕНСКОГО ПОЛА В ОНТОГЕНЕЗЕ

Среди большого количества работ, посвященных возрастному развитию сосудов микроциркуляторного русла (МЦР) сердца человека [2—4, 6, 8], выявление морфологических различий путей гемомикроциркуляции предсердий и желудочков у лиц мужского и женского пола на различных этапах онтогенеза не проводилось, в связи с чем и выполнено данное исследование.

Материал и методика. С помощью методики импрегнации азотнокислым серебром по В. В. Куприянову [5] изучали микроциркуляторное русло 78 сердец людей, при жизни не страдавших заболеваниями сердечно-сосудистой системы. Материал распределен на 11 возрастных групп согласно «Возрастной классификации АПН СССР» [7]. Количественные данные исследования капилляров указанных отделов сердца были подвергнуты математическому анализу с применением формул Байеса [1], позволивших выявить наиболее характерные величи-