Riddle R., McEnany M. T. Ann. Thorac. Surg., 1979, 28, 4, 323—334. 14. *Kay H. R., Levine F. H., Fallow J. T., Grötte G. J., Butshart E. G., Rao S., McEnany M. T., Austen W. G., Buckley M. Y.* J. Thorac. Cardiovasc. Surg., 1978, 76, 5, 590—603. 15. *Kaiser G. S.* Кардиология, 1982, 22, 2, 70—79. 16. *Landymore R. W., Tice D., Trehan N., Spencer F.* J. Thorac. Cardiovasc. Surg., 1981, 82, 6, 832—836. 17. *Lell W. A.* Clevelend Clinic Quarterly, 1981, 48, 1, 126—131. 18. *Levinsky L., Lee A. B., Lee K. C., Tatransky F., Dockstader R., Schimert G.* Ann. Thorac. Surg., 1980, 80, 3, 297—299. 19. *Olinger G. N., Bonckek L. J., Geiss D. M.* Ann. Thorac. Surg., 1981, 32, 6, 554—557. 20. *Reickek N., Devereux R.* Circulation, 1981, 63, 6, 1391—1398. 21. *Schaff H. V., Dombroff R., Flaherty T., Bulkley B. H., Hutchings G. M., Goldman R., Gott V. L.* Circulation, 1978, 58, 2, 240—250.

УДК 616.126.46—073.755.4

П. Н. МАЗАЕВ, Л. М. ПЕЧЕННИКОВ, В. М. ГРИШКЕВИЧ

РЕНТГЕНОЛОГИЧЕСКИЕ ПРОЯВЛЕНИЯ НАРУШЕНИЙ ВЕНОЗНОГО КРОВООБРАЩЕНИЯ ПРИ ПОРОКАХ ТРИКУСПИДАЛЬНОГО КЛАПАНА

Возможности рентгенологического исследования нарушений кровообращения, вызванных пороками трикуспидального клапана при двух- и трехклапанном поражении, в венозном секторе большого круга кровообращения изучены недостаточно. В частности, не исследована связь между степенью увеличения правых отделов сердца и уровнем центрального венозного давления, тогда как выяснение ее практически позволило бы по рентгенологическим данным судить о венозной гипертензии в большом круге кровообращения.

Цель настоящего сообщения—представить сравнительные данные рентгенологического и гемодинамического обследования больных сочетанными ревматическими пороками сердца.

Материал и методы. Изучены результаты рентгенологического обследования и катетеризации сердца у 50 больных двух- и трехклапанными ревматическими пороками сердца. Из них чистый трикуспидальный стеноз был у 9, недостаточность трикуспидального клапана—у 14, комбинированный трикуспидальный порок—у 27. Стеноз и недостаточность трикуспидального клапана подразделяли на три степени—резкую, умеренную и незначительную [2]. Кинокардиоангиография выполнена у 28, серийная ангиокардиография—у 22 больных. В качестве рентгенологических критериев рассмотрены: величина поперечника верхней полой вены в мм (от срединной линии до наружного края тени верхней полой вены—первая дуга по правому контуру сердца, норма—до 25 мм); величина правого предсердия в виде отношения тени второй дуги правого контура, измеряемой от срединной линии, к 1/2 поперечника грудной клетки на этом уровне (норма индекса—0,21—0,30 И. Х. Рабкин с соавт., 1975). Венозную гипертензию—уровень давления в правом пред-

сердии—классифицировали по 4 степеням (норма—до 5 мм рт. ст.): I ст. (незначительная гипертензия)—уровень давления от 5,1 до 10 мм рт. ст.; II ст. (умеренная гипертензия)—10,1—15 мм рт. ст.; III и IV степени (резкая гипертензия)—уровень давления составляет соответственно от 15,1 до 20 и выше 20 мм рт. ст. [1]. Степень увеличения правого предсердия и верхней полой вены сопоставляли с уровнем центрального венозного давления и степенью пороков трикуспидального клапана.

Результаты и их обсуждение. При сужении правого атриовентрикулярного отверстия у 22 больных, которым произведена внутривенная ангиокардиография, отмечалось повышение давления в правом предсердии от 8 до 25 мм рт. ст. При нормальном поперечнике верхней полой вены и при незначительном его увеличении (до 30 мм) венозное давление тоже было повышено незначительно или умеренно и составляло 8—15 мм рт. ст. При выраженном увеличении поперечника верхней полой вены (больше 30 мм) отмечалась резкая венозная гипертензия в большом круге кровообращения (16—25 мм рт. ст.).

При сопоставлении величины правого предсердия и внутрипредсердного давления установлено, что чем выше было венозное давление, тем больше поперечник правого предсердия. При давлении до 10 мм рт. ст. отношение поперечника правого предсердия к 1/2 поперечника грудной клетки составляло в среднем 0,54±0,04, т. е. увеличение было также незначительным. С ростом центрального венозного давления рос и индекс увеличения правого предсердия. Так, при давлении выше 10 мм рт. ст. индекс составил 0,64±0,01 (различие достоверно, $P<0,05$).

Увеличение правого предсердия находилось также в зависимости от степени трикуспидального стеноза. При резком стенозе индекс увеличения правого предсердия составил в среднем 0,65±0,01, при умеренном стенозе—0,58±0,03, а при незначительном—0,44±0,09 (различие между 1 и 3, 2 и 3 значениями достоверно).

На нарушение венозного кровообращения указывает более длительное контрастирование правого предсердия. При незначительном повышении давления (до 10 мм рт. ст.) задержка контрастного вещества не превышала 15 сек (в среднем 7,9 сек), при давлении 11—15 мм рт. ст. она составляла 6—25 сек (в среднем 14 сек), а при давлении выше 15 мм рт. ст.задержка находилась в пределах 11—26 сек (в среднем 20,6 сек, $P<0,05$).

Длительность контрастирования находилась также в зависимости от величины правого предсердия: чем больше было правое предсердие, тем дольше отмечалось в нем наличие контрастного вещества. Это явление имело связь также со степенью трикуспидального стеноза: при резком стенозе задержка контрастного вещества была больше 10 сек и составила в среднем 15,8±1,5 сек, при умеренном стенозе—8,4±1,4 сек, а при незначительном стенозе—6,9±2,0 сек. Уменьшение МОС при прочих равных условиях вело к большей задержке контрастного вещества в правом предсердии.

Сопоставление величины правого предсердия с поперечником верхней полой вены выявило тесную связь между ними.

Одним из проявлений нарушения кровообращения в венозном бассейне большого круга является рефлюкс контрастного вещества из полости правого предсердия в полые вены и их ветви. В частности, заброс контрастного вещества в нижнюю полую вену выявлен у 9 из 34 больных, в правую безымянную вену из верхней полой вены—у 22 из 34 и в непарную вену—у 14. Ретроградный ток при синусовом ритме и затруднении оттока в желудочек обусловлен усиленным сокращением правого предсердия, а при недостаточности трикуспидального клапана—регургитацией крови из правого желудочка.

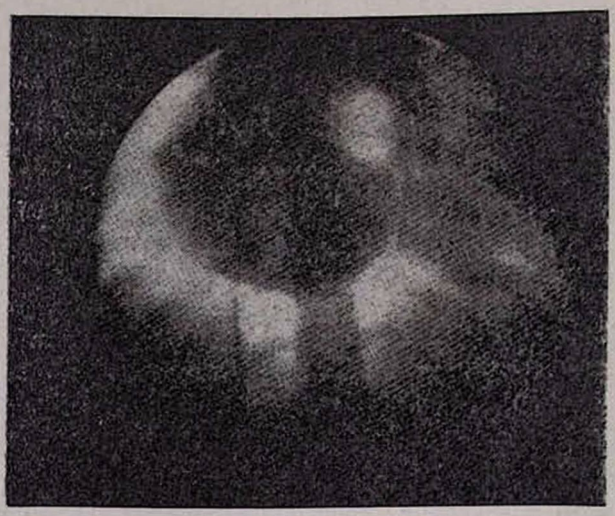

Рис. 1. Кинокардиоангиограмма больной М. Диагноз: резкий митрально-аортально- трикуспидальный порок. Резко увеличено правое предсердие. Индекс увеличения правого предсердия равен 0,8. Среднее давление в правом предсердии 16 мм рт. ст.

При недостаточности трикуспидального клапана выявлены те же закономерности в появлении и связи отмеченных выше рентгенологических признаков с уровнем венозного давления, величиной правого предсердия и степенью порока, но в менее четкой форме. Например, среднее давление в правом предсердии колебалось в широких пределах—от верхней границы нормы до 28 мм рт. ст. Сравнительные данные показали, что при высоком венозном давлении (больше 15 мм рт. ст.) наблюдалось значительное увеличение тени верхней полой вены. При умеренном и незначительном повышении центрального венозного давления не отмечено четкой связи между двумя этими явлениями.

Правое предсердие было увеличенным в различной мере почти у всех больных. Отношение поперечника правого предсердия к 1/2 базального диаметра грудной клетки составляло 0,5—0,85. С ростом венозного давления отмечена тенденция к увеличению правого предсер-

дия. Усиление трикуспидальной недостаточности вело, в свою очередь (по средним данным), к росту венозного давления, которое при I, II и III степенях составило соответственно 8,8±0,7; 9,3±0,5 и 13,6±0,8 мм рт. ст. (между I—II и III ст. $P<0,05$). Величина правого предсердия и уровень давления в нем были очень большими при резкой недостаточности трикуспидального клапана (рис. 1). При умеренной и незначительной регургитации не отмечено тесной связи между тремя этими явлениями.

Во всех случаях недостаточности трикуспидального клапана отмечалась длительная задержка контрастного вещества в правом предсердии, которая нарастала с усилением регургитации. По средним данным, при незначительной, умеренной и резкой недостаточности трикуспидального клапана время контрастирования правого предсердия составило соответственно 5,65; 7,28 и 16,7 сек. Ослабление тени правого предсердия происходило постепенно и неравномерно—от центра к периферии, что обусловлено пристеночным застоем крови в дилятированном правом предсердии, центральным кровотоком и рефлюксом контрастного вещества из правого желудочка. Время контрастирования правого предсердия увеличивалось также с ростом венозного давления и усилением недостаточности трикуспидального клапана, а также с падением минутного выброса сердца.

Выводы

1. С ростом центрального венозного давления, увеличением степени сужения правого атриовентрикулярного отверстия и регургитации крови из правого желудочка увеличивается тень правого предсердия и верхней полой вены.

2. По данным рентгенологического обследования (увеличение правого предсердия и верхней полой вены) можно качественно судить о степени гипертензии в венозном бассейне большого круга кровообращения и порока трикуспидального клапана.

3. Дополнительные сведения о трех указанных явлениях дает определение времени контрастирования правого предсердия и рефлюкса крови в центральные вены большого круга кровообращения.

Институт хирургии им. А. В. Вишневского АМН СССР Поступила 3/III 1982 г.

Գ. Ն. ՄԱԶԱԵՎ, Լ. Մ. ՊԵՉԵՆՆԻԿՈՎ, Վ. Մ. ԳՐԻՇԿԵՎԻՉ

ԵՌԵՓԵՂԿ ՓԱԿԱՆԻ ԱՐԱՏՆԵՐԻ ԺԱՄԱՆԱԿ ԵՐԱԿԱՅԻՆ ԱՐՅԱՆ ՇՐՋԱՆԱՌՈՒԹՅԱՆ ԽԱՆԳԱՐՈՒՄՆԵՐԻ ՌԵՆՏԳԵՆԱԲԱՆԱԿԱՆ ԴՐՍԵՎՈՐՈՒՄՆԵՐԸ

Ամփոփում

Հաստատված է, որ կենտրոնական երակային ճնշման բարձրացման ժամանակ աջ նախասիրտ-փորոքային բացվածքի նեղացման աստիճանի և աջ փորոքից արյան ռեգուրգիտացիայի աճի հետ համապատասխանորեն մեծանում են աջ նախասիրտը և վերին սինուսակի տրամագիծը։ Այդ փաստի հիման վրա կարելի է ռենտգենաբանորեն դատել արյան մեծ շրջանառության երակային ավազանի գերնշման և եռփեղկ փականի արատի աստիճանի մասին։

P. N. Mazayev, L. M. Pechennikov, V. M. Grishkevich

Roentgenological Manifestations of the Venous Blood Circulation Disturbances in Tricuspid Valvular Disease

Summary

It ia established that with the increase of central venous pressure the degree of the right atrioventricular opening stenosis and regurgitation of the blood from the right ventricle the right auricle and the diameter of the vena cava superior increase as well. This fact will allow to determine roehtgenologically the degree of hypertension of the venous basin of the greater circulation and that of tricuspid valvular disease.

ЛИТЕРАТУРА

1. *Гришкевич В. М.* Дис. канд., М., 1967. 2. *Костюченок Б. М.* Дис. докт. М., 1967. 3. *Рабкин И. Х., Григорян Э. А., Ажеганова Г. С.* Рентгенокардиометрия. Ташкент, 1975.

УДК 616.12—005.4:616.12—008.331.1—073.432.19

Б. В. ШАБАЛКИН, Ю. В. БЕЛОВ

ВНУТРИАОРТАЛЬНАЯ КОНТРПУЛЬСАЦИЯ В ЛЕЧЕНИИ БОЛЬНЫХ С ПОСЛЕОПЕРАЦИОННЫМ СИНДРОМОМ НИЗКОЙ ПРОИЗВОДИТЕЛЬНОСТИ СЕРДЦА

Синдром низкой производительности сердца по-прежнему занимает ведущее место в структуре летальности после кардиохирургических вмешательств. Поэтому вполне оправдано применение вспомогательных методов механической помощи кровообращению, в частности внутриаортальной баллонной контрпульсации (ВАКП), при операциях на открытом сердце.

Целью настоящего сообщения является анализ опыта использования ВАКП у 30 больных, оперированных по поводу ишемической и клапанной болезни сердца, и критическая оценка показаний и эффективности применения ВАКП.

20 больных страдало тяжелой или осложненной формой ишемической болезни сердца (ИБС), 10 больных—ревматическими пороками митрального или аортального клапанов. Были выполнены следующие хирургические вмешательства: множественное аортокоронарное шунтирование (8 больных), резекция аневризмы левого желудочка (4), сочетание аортокоронарного шунтирования с резекцией аневризмы сердца (4) или протезированием клапанов сердца (3), протезирование митрального (7) или аортального (4) клапана.