УДК 616.12—616—07

Н. Н. КИПШИДЗЕ, Д. Л. ЦИСКАРИШВИЛИ, Т. И. ДАВАРАШВИЛИ

К ФОНОКАРДИОГРАФИЧЕСКОЙ ДИАГНОСТИКЕ ПРОЛАПСА МИТРАЛЬНОГО КЛАПАНА

Пролапс митрального клапана (ПМК)—частая и еще недостаточно изученная патология сердца. Многообразие клинических проявлений ПМК обусловливает трудности в его диагностике. Установить диагноз ПМК фактически стало возможным лишь с использованием в диагностической практике эхокардиографии (ЭхоКГ) и ангиокардиографии. Однако своеобразная и характерная аускультативная картина при ПМК нередко дает возможность ставить диагноз пролабирования и при использовании такого более простого и доступного метода исследования, как фонокардиография (ФКГ).

Наиболее характерным акустическим признаком ПМК является мезо-позднесистолический щелчок [1, 2], который лучше всего выслушивается и регистрируется на верхушке сердца, нередко ослабевает или исчезает—варьирует от одного сердечного цикла к другому. Следует, однако, отметить, что ФКГ исследование, проведенное в обычном, рутинном положении больного (лежа на спине), часто не дает удовлетворительного результата,—не удается зафиксировать характерные для ПМК изменения.

Цель настоящей работы заключается в том, чтобы показать ценность ряда позиционных маневров во время регистрации ФКГ в диагностике ПМК.

Нами были исследованы 46 больных с ПМК в возрасте от 4 до 52 лет. Диагноз ПМК ставился при ЭхоКГ исследованиях. Ультразвуковое исследование проводилось на мультикристалльном сканнере «Эхокардиовизор-03» и включало в себя как исследование в «М-режиме», так и мультикристалльное сканнирование сердца.

ЭхоКГ диагноз ПМК ставили при смещении створки (створок) митрального клапана от линии их смыкания в систоле на 3 мм и более. Такой критерий обеспечивает достаточную чувствительность и специфичность исследования. При мультисканнировании обращали внимание на появление характерной картины выпячивания створки (створок) в сторону левого предсердия. ФКГ исследование проводилось на приборе «Мингограф-34».

После регистрации полной фонокардиограммы в обычном положении больного мы снимали ФКГ с верхушки сердца в различных позициях пациента.

Применяли две группы маневров: I—в положении больного на левом боку, сидя и стоя и II—сидя на корточках и при пассивном поднятии ног.

Из 46 больных при рутинном исследовании типичную ФКГ картину ПМК удалось зафиксировать у 17 (из них изолированный мезо- и

позднесистолический щелчок отмечался у 13 и мезосистолический щелчок и позднесистолический шум—у 4).

У этих больных при применении позиционных маневров отмечалось перемещение систолических щелчков и шумов к 1-му тону при I группе маневров и ко 2-му тону при II группе маневров. Кроме того, в ряде случаев наблюдалось и увеличение интенсивности щелчка (шума) при этих маневрах.

Из тех больных (29 человек), у которых вышеуказанных акустических феноменов не наблюдалось, у 19 отмечались нехарактерные для ПМК ФКГ изменения, а у 10 вообще отсутствовали какие-либо патологические сдвиги на ФКГ.

Анализ ФКГ кривых, зарегистрированных при изменении положения тела этих больных, показал следующее. Из 29 больных при использовании I группы маневров характерные для ПМК ФКГ изменения появились у 15. Изолированный мезосистолический щелчок отмечался у 7, мезосистолический щелчок с позднесистолическим шумом—у 5, изолированный позднесистолический шум—у 2 и ранний систолический щелчок—у 1 больного (рис. 1 и 2).

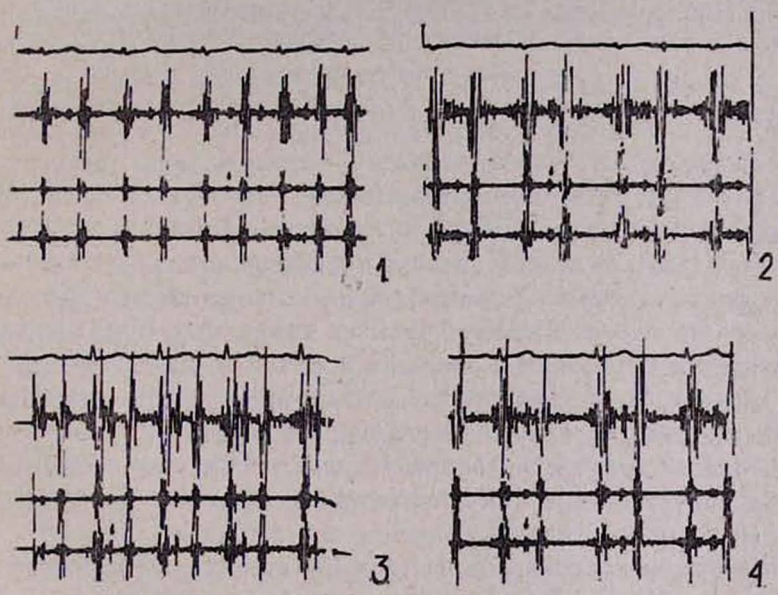

Рис. 1. Фонокардиограммы больной Г., 6 лет, с ПМК в положении: 1. Лежа на спине. 2. На левом боку. 3. Стоя. 4. При пассивном поднятии ног. Стрелки указывают на систолические щелчки.

Использование позиционных маневров основано на теории о критическом объеме левого желудочка сердца. Согласно этой теории, для развития ПМК необходимо, чтобы объем левого желудочка достиг критического, строго индивидуального для каждого больного, уровня [6].

При использовании I группы маневров происходит уменьшение конечно-диастолического объема (КДО) левого желудочка и, таким образом, более быстро достигается критический для возникновения ПМК

объем. Противоположное происходит при использовании II группы маневров. При пассивном поднятии ног или в положении на корточках увеличивается венозный возврат к сердцу, что, соответственно, приводит к увеличению КДО левого желудочка, критический для возникновения ПМК уровень объема достигается позднее.

Применение обеих групп позиционных маневров имеет важное дифференциально-диагностическое значение, ибо даже такой характерный для ПМК показатель, как систолический щелчок, может встретиться при других патологиях (например, плевроперикардиальных спайках или аневризме межжелудочковой перегородки).

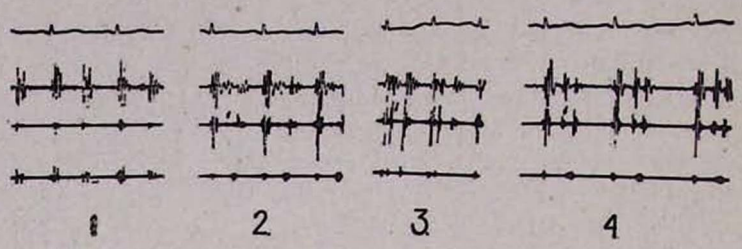

Рис. 2. Фонокардиограммы больной К., 22 лет, с ПМК в положении: 1. Лежа на спине. 2. Сидя. 3. Стоя. 4. На корточках. Стрелки указывают на систолические щелчки.

Что же касается нередко наблюдаемого при ПМК позднесистолического шума, то последний, являясь собственно лишь признаком митральной регургитации, часто наблюдается и при других патологиях, сопровождающихся митральной регургитацией.

С использованием позиционных маневров становится возможным проследить за динамикой вышеуказанных акустических феноменов и судить об их связи с ПМК. Одним из интересных проявлений ПМК является так называемый «немой» пролапс. Данная разновидность ПМК характеризуется отсутствием каких-либо акустических проявлений. Мы наблюдали 4 больных с ПМК, у которых не только на рутинной фонокардиограмме, но и при неоднократном использовании позиционных маневров не удалось зафиксировать на ФКГ каких-либо изменений (рис. 3).

Своеобразным вариантом II группы маневров может стать беременность при ПМК [5]. Подобный случай наблюдали и мы. Во время очередного периодического ЭхоКГ исследования больной М., 32 лет, мы неожиданно отметили «исчезновение» ПМК, который удалось визуализировать нитроглицериновой пробой. Путем расспросов выяснили, что больная беременна (9-я неделя беременности) и что она собирается искусственно прервать ее. Спустя неделю после аборта больная была повторно обследована, и на ЭхоКГ вновь четко отмечалось пролабирование митрального клапана. При беременности количество циркулирующей крови увеличивается, уменьшается периферическое сопротивление и, как следствие, увеличивается КДО левого желудочка. По-

сле прервания беременности КДО снова уменьшается и наступает «необходимый» для возникновения ПМК уровень давления.

В последнее время стали обращать внимание и на диастолические проявления ПМК на фонокардиограмме. Так, описан ранний диастолический шум при наличии систолического щелчка у больных с ПМК [7]. Авторы считают, что ранний убывающий диастолический шум при ПМК является продолжением систолического шума. Систолический шум начинается с пролабированием, достигает максимума ко времени появления II тона, а затем уменьшается и исчезает в ранней диастоле. Интересно, что диастолический шум не описан при отсутствии систолического щелчка [3, 4, 7]. Не говорит ли это в пользу «систолического

Рис. 3. Фонокардиограммы и ЭхоКГ больной Б., 28 лет, с «немым» пролапсом. Фонокардиограммы зарегистрированы в положении больной: 1. Лежа на спине. 2. Стоя.

генеза» указанного диастолического феномена? Если это соображение соответствует действительности, то при уменьшении КДО и более быстром достижении критического для ПМК объема левого желудочка, когда систолический щелчок (шум) смещается в сторону I тона, диастолический феномен (может, диастолический щелчок?) должен повторить это смещение. Анализ ФКГ кривых показал, что ранние диастолические осцилляции отмечались у 4 из 46 больных. У всех четверых на ФКГ, заснятых в положении лежа на спине, отмечался систолический щелчок и позднесистолический шум. При применении позиционных маневров диастолические осцилляции сместились в сторону II тона у 3 из 4 больных. Для более точной оценки характера этих изменений недостаточно данного наблюдения и требуется проведение дальнейших исследований.

В заключение можно сказать, что тщательный анализ фонокардиографических кривых, зарегистрированных с использованием позиционных маневров, дает возможность ставить диагноз ПМК во многих случаях с подозрением на пролапс даже без применения сложных и труднодоступных методов исследования.

Ն. Ն. ԿԻՊՇԻԶԵ, Դ. Լ. ՑԻՍԿԱՐԻՇՎԻԼԻ, Տ. Ի. ԴԱՎԱՐԱՇՎԻԼԻ

ՄԻԹՐԱԼ ՓԱԿԱՆԻ ԱՐՏԱՆՄԱՆ ՁԱՅՆԱԳՐԻՉ ԱԽՏՈՐՈՇՄԱՆ ՎԵՐԱԲԵՐՅԱԼ

Ամփոփում

Միթրալ փականի արտանկումով հիվանդների մոտ, որտեղ դիագնոզը հաստատված է արձագանքային սրտագրության մեթոդով, կատարված են ձայնասրտագրական հետազոտություններ դիրքային մանյովրների օգտագործումով (հետազոտվողի մարմնի դիրքի փոփոխություն)։ Ցուցված է մանյովրների ախտորոշիչ գնահատումը միթրալ փականի արտանկման ժամանակ։

N. N. Kipshidze, D. L. Tsiskarishvili, T. I. Davarishvili

On the Phonographical Diagnosis of the Mitral Valve Prolapse

Summary

In the patients with echocardiographically established diagnosis of the mitral valve prolapse there have been carried out phonocardiographical investigations with positional menoeuvres (changing the position of the patient's body). The diagnostical value of the positional manoeuvre in case of the mitral valve prolapse is shown.

ЛИТЕРАТУРА

1. *Мухарлямов Н. М., Норузблева А. М., Боцкова Д. И.* Терапевтический архив, 1981, 1, 72—77. 2. *Barlow Y. B., Bosman C. K.* Am. Heart J., 1976, v. 71, p. 166—178. 3. *Bonner A. I., Noble R. I., Feigenbaum H. et al.* Arh. Intern. Med., 1976, v. 136, 347—349. 4. *Gobbs B. W., King S. B.* Am. H. J., 1977, v. 93, p. 741—758. 5. *Haas J. M.*, Am. H. J., 1976, v. 92, p. 407—408. 6. *Mathey D. G., Decoodt P. R., Allen H. N., Swan H. S.* Circulation, 1976, v. 53, p. 872—878. 7. *Wei J. Y., Fortuin N. I.* Circulation, 1981, v. 63, p. 559—564.

УДК 612.172:616.126.3—008—089

С. Т. ИСАЯН

КРОВОСНАБЖЕНИЕ, МЕТАБОЛИЗМ И ФУНКЦИОНАЛЬНОЕ СОСТОЯНИЕ МИОКАРДА ПРИ НЕДОСТАТОЧНОСТИ МИТРАЛЬНОГО КЛАПАНА В СВЕТЕ ПОКАЗАНИЙ К ОПЕРАТИВНОМУ ЛЕЧЕНИЮ

В общей проблеме кровоснабжения, метаболизма и функционального состояния миокарда при реконструктивных операциях на «открытом» сердце нас интересовало влияние изменений этих параметров на течение операции и послеоперационного периода при протезировании митрального клапана.

Работа была выполнена в отделении хирургии сердца и лабораториях Ереванского филиала Всесоюзного научного центра хирургии АМН СССР. С целью исследования степени и характера изменений кровоснабжения, метаболизма и функционального состояния миокарда и