ՀԱՅԿԱԿԱՆ ՍՍՀ ԳԻՏՈՒԹՅՈՒՆՆԵՐԻ ԱԿԱԴԵՄԻԱ: ԱՐՅԱՆ ՇՐՋԱՆԱՌՈՒԹՅՈՒՆ
АКАДЕМИЯ НАУК АРМЯНСКОЙ ССР, КРОВООБРАЩЕНИЕ

VI, № 3, 1973

УДК 616.127:612.14—089—092.6/.9

В. С. СЕРГИЕВСКИЙ, Л. Я. АЛЬПЕРИН, В. Н. ЧЕВАГИН

АРТЕРИАЛЬНОЕ КРОВООБРАЩЕНИЕ МИОКАРДА И СКЕЛЕТНОЙ МЫШЦЫ ПРИ РЕЗЕКЦИИ И РЕСТАВРАЦИИ ЧАСТИ ЖЕЛУДОЧКОВ СЕРДЦА В ЭКСПЕРИМЕНТЕ

Резекция части миокарда желудочков представляет практический интерес. Однако ни в эксперименте, ни в клинике еще не разработаны в достаточной мере некоторые вопросы техники резекции части сердца, ее пределов, показаний и противопоказаний к применению того или иного способа.

В эксперименте и клинике разрабатываются в основном открытый и закрытый способы резекции желудочков. Первый из них позволяет произвести полную визуальную ревизию полости и выполнить необходимую коррекцию патологии с учетом индивидуальных особенностей анатомических структур внутри желудочка. Однако поскольку он обладает и всеми опасностями хирургии открытого сердца, ведутся интенсивные поиски способа закрытой резекции желудочков как менее опасного.

Главный их смысл заключается в применении тех или иных методов отграничения зоны предполагаемой резекции и вида сердечного шва.

Большинство предложенных способов обладает рядом существенных недостатков.

Мы предлагаем новый способ резекции желудочков, сочетающий положительные моменты методик Л. Х. Державец и Е. Н. Мешалкина, В. С. Сергиевского и др. [1, 3].

Параллельно зоне, подлежащей резекции, накладываются два полукисетных шва, свободные концы которых проводятся через полость желудочка на противоположные стороны и берутся на зажимы соответственно ширине шва (рис. 1а, б). При этом наложение швов возможно как на патологически измененную зону, так и на здоровый миокард. Подтягиванием за зажимы патологический очаг отграничивается и иссекается.

Дефект при этом выпячивается эндокардом кнаружи, что позволяет осмотреть его и при необходимости произвести любую ревизию полости, в том числе реставрацию наружной стенки. После ушивания дефекта либо реконструкции стенки полукисетные швы удаляются.

Этот метод нами применен у 64 беспородных собак. Во всех случаях отмечена хорошая выживаемость животных непосредственно во время вмешательства, за исключением случаев нарушения техники.

Результаты опытов убедили нас в том, что недооценка роли взаимоотношений внутрижелудочковых структур в физиологии сердца чревата

весьма опасными, даже смертельными осложнениями. Так, в двух случаях животные погибли от остро развившейся недостаточности митрального клапана вследствие дистопии папиллярных мышц левого желудочка после обширной его резекции.

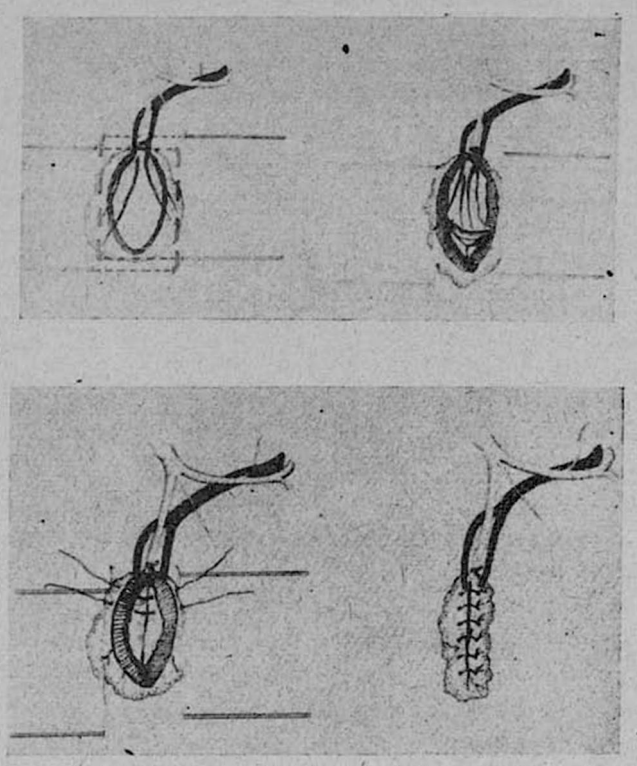

Рис. 1. а) схема резекции части желудочков сердца. Отграничение намеченной для резекции зоны полукисетными швами, б) этап резекции и ушивания дефекта однорядным узловатым швом.

Одним из перспективных путей сохранения анатомических структур внутри желудочков является реконструкция их стенок.

В данном сообщении мы касаемся лишь материалов по изучению артериального русла миокарда и лоскута скелетной мышцы в связи с реставрацией им части желудочков; в нашу задачу входят лишь поиски восстановления анатомических отношений внутри желудочков с помощью трансплантата и коррекция в связи с этим гемодинамических нарушений после обширной резекции наружных стенок сердца.

С этой точки зрения поиски наиболее «физиологичной» ткани для замещения дефектов, которая бы в процессе эволюции межтканевых отношений не приводила к нарушению гемодинамики и другим опасным осложнениям, весьма актуальны.

У 24 беспородных собак после резекции зоны ишемии предлагаемым нами способом реставрировали наружные стенки желудочков лоскутом скелетной мышцы на имплантированной в него внутренней груд-

ной артерии, в бассейне которой нет достаточно мощного пласта мышц, способного противостоять внутрижелудочковому давлению. Выкраивая из большой грудной мышцы необходимых размеров лоскут, мы перфорировали его с эндокардиальной стороны, а с помощью внутренней грудной артерии создавали циркуляторную артериальную систему. Это способствовало повышению ригидности трансплантата и, кроме того, достигалось непосредственное снабжение кислородом его структур. С помощью рентгеновазографии нами выявлены стадийные изменения сосудов сердца и лоскута в зависимости от сроков наблюдения (рис. 2).

В период от 5 часов до 7 суток изменения наблюдаются лишь в артериальной системе ложа, в трансплантате же определяется аваскулярная зона со свободно излившейся в ней контрастной массой. В последующие сроки вокруг трансплантата и, проникая в него со стороны ложа, формируется аркадная капиллярная артериальная сеть. Она анастомозирует с имплантированной внутренней грудной артерией. Тол-

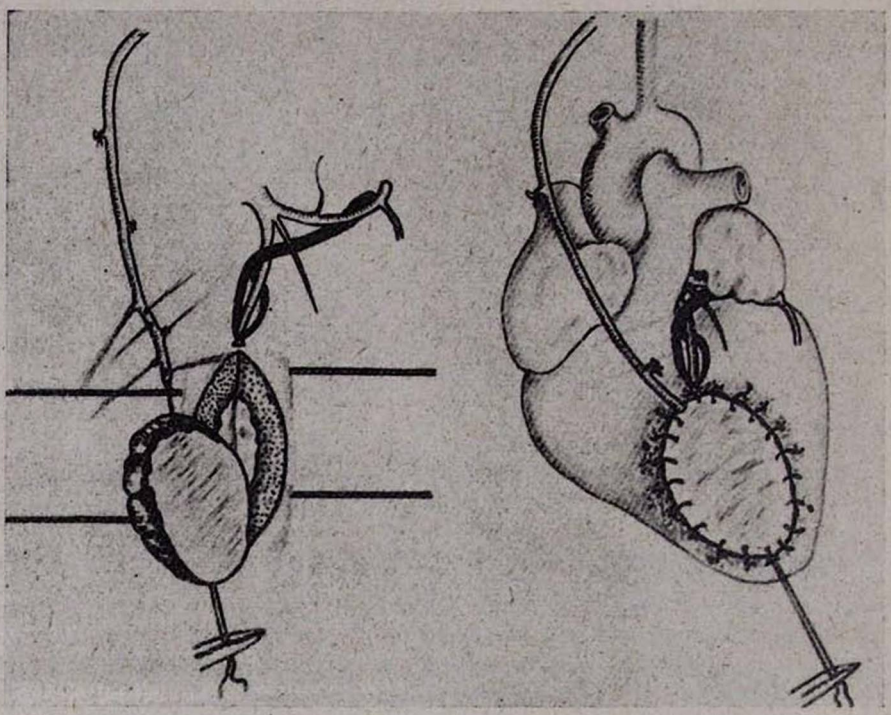

Рис. 2. Схема операции реставрации желудочков сердца лоскутом скелетной мышцы на имплантированной внутренней грудной артерии.

щина стенки желудочка к этому сроку мало изменяется, однако появляются признаки центрального гистолиза скелетной мышцы с замещением соединительной тканью. Уже к концу 2-й недели граница между ложем и лоскутом не определяется, на срезах же заметна гипертрофия миокарда, за счет чего граница склероза отодвигается к центру, где в даль-

нейшем формируется грубый фиброзный рубец. В нем проходят крупные артериальные ветви, соединяющие бассейны передней межжелудочковой и огибающей артерий (рис. 3). Образования аневризмы и несостоятельности сердечного шва мы не наблюдали, что также подтверждает нашу концепцию о патогенезе этих осложнений [4].

Рис. 3. Рентгеновазограмма сердца собаки спустя 1,5 года после реставрации желудочков лоскутом скелетной мышцы на внутренней грудной артерии. Контрастная масса введена в огибающую и внутреннюю грудную артерию. Видны артерио-артериальные анастомозы с коронарными ветвями и сосудами перикарда, отходящими как от внутренней грудной, так и огибающей артерий.

Во время вмешательства иногда возникала митральная недостаточность, видимо, в связи с захватом в отграничивающий шов папиллярной мышцы, однако по окончании операции гемодинамика стабилизировалась на оптимальных цифрах. Это позволило нам добиться почти 100% выживаемости животных.

Таким образом, коррекция анатомических сдвигов внутри желудочков при частичной их резекции принципиально возможна и в ряде случаев может применяться в практической кардиохирургии с целью повышения резерва адаптации кровообращения.

НИИ патологии кровообращения МЗ РСФСР,
Ин-т экспер. и клин. хирургии МЗ КазССР

Поступило 25/XI 1972 г.

Վ. Ս. ՍԵՐԳԻԵՎՍԿԻ, Լ. Յա. ԱԼՊԵՐԻՆ, Վ. Ն. ՉԵՎԱԳԻՆ

ՍՐՏԻ ՓՈՐՈՔՆԵՐԻ ՓՈՐՁՆԱԿԱՆ ՌԵՍԵԿՑԻԱՅԻ ԵՎ ՄԱՍՆԱԿԻ ՎԵՐԱԿԱՆԳՆՄԱՆ ԺԱՄԱՆԱԿ ԿՄԱԽՔԱՅԻՆ ՄԿԱՆԻ ԵՎ ՍՐՏԱՄԿԱՆԻ ԶԱՐԿԵՐԱԿԱՅԻՆ ԱՐՅԱՆ ՇՐՋԱՆԱՌՈՒԹՅՈՒՆԸ

Ամփոփում

Հեղինակների կողմից առաջարկված է և փորձնական եղանակով մշակված է փակ ձևով սրտի արտաքին պատերի ռեսեկցիայի օրիգինալ մեթոդ, որը թույլ է տալիս նաև վերականգնել այն զանազան տրանսպլանտանտներով։

V. S. SERGIEVSKY, L. Ya. ALPERIN, V. N. CHEVAGIN

THE ARTERIAL CIRCULATION OF MYOCARDIUM AND SKELETAL MUSCLE DURING THE RESECTION AND RESTORATION THE PARTS OF HEART VENTRICLES IN EXPERIMENT

Summary

The authors worked and in experiment and suggest the original method of resection the external walls by close way, allowing also to restore them by different grafts.

ЛИТЕРАТУРА

1. *Державец Л. Х.* В кн.: «Тез. докл. симпозиума по хирургическому лечению коронарной болезни». 1962, 63. 2. *Державец Л. Х.* В кн.: «Тез. докладов V съезда хирургов Северного Кавказа», Ростов-на-Дону, 1962, 266—267. 3. *Мешалкин Е. Н., Сергиевский В. С., Мезенцев Г. Д., Алкс А. О., Шургая Ш. И.* В кн.: «Патология и реабилитация кровообращения и газообмена», Новосибирск, 1962, 208—213. 4. *Чевагин В. Н.* Дисс. канд. Новосибирск, 1967.